OSTEOMA OSTEOIDE NO OSSO ILÍACO: RELATO DE DOIS CASOS

OSTEOID OSTEOMA IN THE ILIAC BONE: REPORT ON TWO CASES

Elmano de Araújo Loures[1], Bruno Fajardo do Nascimento[2], Marcelo de Carvalho Amorim[2], Clarice Naya Loures[3]

RESUMO

O osteoma osteoide é um tumor benigno do osso que se apresenta geralmente com dor noturna em adultos jovens, aliviada por repouso e salicilatos. Pode acometer qualquer osso, mas sua ocorrência no ilíaco é infrequente. Os autores descrevem dois casos de osteoma osteoide intramedular, localizado junto à articulação sacroilíaca, com sintomas que simulavam dor ciática e cujo diagnóstico se deu de forma tardia, apesar de o exame radiológico inicial mostrar lesão esclerótica em ambos os casos. O diagnóstico foi ratificado por tomografia computadorizada e o tratamento proposto foi a ressecção em bloco da lesão, com excisão do *nidus*. O diagnóstico definitivo foi confirmado pelo exame histopatológico. No seguimento de longo prazo, ambos estão assintomáticos e observou-se completa remodelação óssea no sítio cirúrgico. Os autores enfatizam as características típicas do tumor, a localização não usual, o diagnóstico diferencial e o tratamento.

Descritores – Osteoma Osteoide; Neoplasias Ósseas; Ílio; Articulação Sacroilíaca

ABSTRACT

Osteoid osteoma is a benign bone tumor that generally presents with nighttime pain among young adults and is relieved by rest and salicylates. It can affect any bone, but occurrences in the iliac are unusual. The authors describe two cases of intramedullary osteoid osteoma next to the sacroiliac joint, with symptoms that simulated sciatic pain. The cases were diagnosed late, although the initial radiographs showed sclerotic lesions in both cases. The diagnosis was confirmed by means of CT scan and the nidus was excised surgically through en bloc resection. The definitive diagnosis was given by means of histopathological examination. Over long-term follow-up, both cases remained asymptomatic and complete bone remodeling at the surgical site was observed. The authors highlight the typical characteristics of the tumor, the unusual location, the differential diagnosis and the treatment.

Keywords – *Osteoma, Osteoid; Bone Neoplasms; Ilium; Sacroiliac Joint*

INTRODUÇÃO

O osteoma osteoide, primariamente descrito por Jaffe em 1935, é uma lesão benigna[1], incidindo preferencialmente em adolescentes e adultos jovens, com proporção aproximada de dois homens para uma mulher[2,3]. Essa lesão geralmente é pequena, não ultrapassando um centímetro de diâmetro, apresenta borda bem delimitada e habitual zona periférica de neoformação óssea reativa. Acomete, predominantemente, o esqueleto apendicular, em especial o fêmur e a tíbia[4]. Sua presença já foi relatada em praticamente todos os ossos do esqueleto, inclusive crânio, face e coluna vertebral[5]. Raramente ocorre na pelve: somente 1 a 3% de todos os casos estão localizados nesta região, sendo a maioria das lesões pélvicas encontradas no acetábulo[6].

Macroscopicamente, caracteriza-se por um nicho vascular friável com consistência arenosa, circundado por osso esclerótico, associado a periósteo vascular e espesso. Microscopicamente, o nicho consiste de tecido osteoide, com estroma vascular rodeado por osso denso[7].

1 – Especialista em Ortopedia e Traumatologia; Supervisor do Programa de Residência Médica em Ortopedia e Traumatologia do Hospital Universitário, Universidade Federal de Juiz de Fora, Departamento de Ortopedia e Traumatologia – Juiz de Fora, MG, Brasil.

2 – Residente do Serviço de Ortopedia e Traumatologia do Hospital Universitário, Universidade Federal de Juiz de Fora, Departamento de Ortopedia e Traumatologia – Juiz de Fora, MG, Brasil.

3 – Graduanda do Curso de Medicina da Faculdade de Medicina da Universidade Federal de Juiz de Fora, Instituto de Ciências Biológicas, Departamento de Morfologia – Juiz de Fora, MG, Brasil.

Trabalho realizado no Hospital Universitário da Universidade Federal de Juiz de Fora e Núcleo de Ortopedia do Centro Médico Rio Branco, MG.

Correspondência: Elmano de Araújo Loures

Av. Olegário Maciel, 297/1.101. CEP 36015-350 Cidade : Juiz de Fora –MG Tel.: (32) 9987-8849. E-mail: loures.elmano@oi.com.br

Trabalho recebido para publicação: 24/05/2011, aceito para publicação: 03/06/2011

Os autores declaram inexistência de conflito de interesses na realização deste trabalho / *The authors declare that there was no conflict of interest in conducting this work*

Este artigo está disponível online nas versões Português e Inglês nos sites: www.rbo.org.br e www.scielo.br/rbort
***This article is available online in Portuguese and English at the websites*: www.rbo.org.br and www.scielo.br/rbort**

O diagnóstico pode ser feito através de radiografia simples em 75% dos casos[8]. A imagem típica é a de um nicho (*nidus*) que aparece na forma de pequeno foco oval ou arredondado, geralmente radiotransparente, circundado por zona de densidade variável correspondendo a esclerose óssea reativa, e, em algumas ocasiões, pode ser muito intensa e dificultar a visão do nicho. Nesses casos, a cintilografia óssea, a tomografia computadorizada ou a ressonância nuclear magnética são empregadas para determinar a localização exata do *nidus*[9,10].

A evolução clínica típica é caracterizada pela dor predominantemente noturna, provavelmente devida ao aumento da síntese de prostaglandinas provocado pelo tumor. O uso de aspirina e outros anti-inflamatórios não esteroides (AINES), que atuam bloqueando a síntese de prostaglandinas, proporciona, na maioria dos casos, alívio transitório, mas significativo da dor. Raramente, as lesões são indolores[11]. Quanto à localização no osso, podem-se identificar lesões subperiostiais, intracorticais, endosteais e intramedulares, sendo esta última a menos frequente[12].

O presente trabalho tem como objetivo apresentar um relato de dois casos de osteoma osteoide intramedulares com localização e apresentação clínica pouco usuais. Faz-se também referência à importância do diagnóstico diferencial (nestes casos, com as lombalgias e a dor de origem ciática), comparando-se com os dados da literatura.

RELATO DOS CASOS

Caso 1

Paciente com 38 anos, masculino, marceneiro. Início de dor na região lombar e sacroilíaca com irradiação intermitente para a nádega direita, quadro semelhante à dor de origem ciática. Submeteu-se a tratamento clínico com fisioterapia e analgésicos, durante um ano, sem resultado satisfatório. Exames de imagem da coluna lombar normais. Havia melhora parcial com uso de anti-inflamatórios não hormonais e piora aos esforços oriundos de sua profissão, com descrição de dor noturna e insônia. Radiografia simples da bacia em AP evidenciou lesão com radio-opacidade central na asa do ilíaco com intenso halo esclerótico que se estendia até a articulação sacroilíaca. O diagnóstico foi confirmado por tomografia computadorizada. Pesquisa de HLA B-27 e demais exames laboratoriais normais (Figuras 1 e 2). O tratamento realizado foi a ressecção em bloco da lesão em fevereiro de 1998. O *nidus* foi localizado intraoperatoriamente por meio de radiografias. Houve remissão completa dos sintomas e no acompanhamento aos 10 anos de evolução observou-se uma completa remodelação óssea no local da operação, permanecendo o indivíduo assintomático.

Caso 2

Figura 1 – Caso 1: tomografia computadorizada

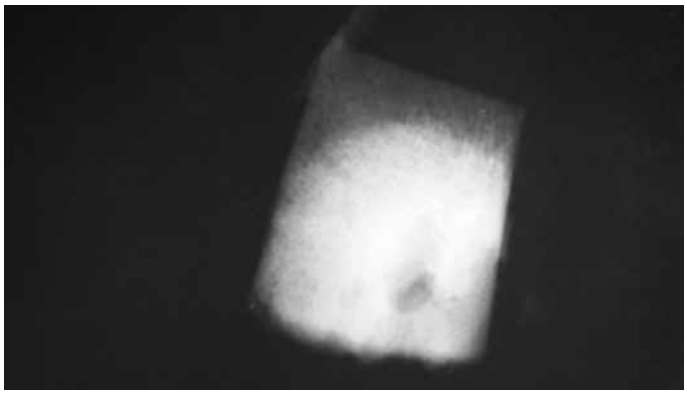

Figura 2 – Caso 1: radiografia da peça cirúrgica: osso ilíaco direito. Observa-se o *nidus* ressecado e a esclerose óssea.

Paciente com 46 anos, feminino, do lar. Dor constante na região lombar e sacroilíaca direita, durante oito meses, com irradiação mal definida para a nádega e face posterior da coxa direita, simulando dor de origem ciática. Tratamento clínico infrutífero durante este período, com sessões de fisioterapia e analgésicos. Exames de imagem da região lombar mostraram espondilodiscoartrose em grau leve. Radiografia simples da bacia evidenciou lesão esclerótica no ilíaco que interessava a margem da articulação sacroilíaca, sem um *nidus* nítido. O diagnóstico foi confirmado por tomografia computadorizada (Figura 3). Exames laboratoriais normais, inclusive o HLA B-27. O tratamento proposto foi a ressecção em bloco da lesão em maio de 2000. O *nidus* foi localizado intraoperatoriamente por meio de radiografias. Houve remissão completa dos sintomas e, no acompanhamento aos 10 anos de evolução, o indivíduo permaneceu assintomático, tendo ocorrido completa remodelação óssea na área operada.

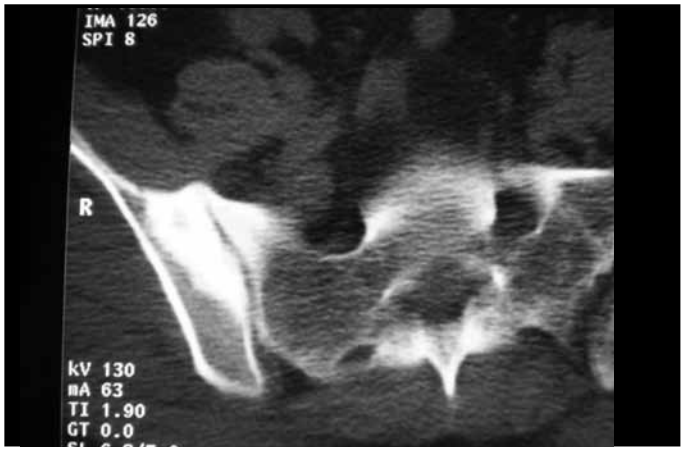

Figura 3 – Caso 2: tomografia computadorizada, osso ilíaco direito.

DISCUSSÃO

Nos casos relatados, os pacientes consultaram vários especialistas até a confirmação do diagnóstico, comprovado pelo estudo histopatológico. A hipótese diagnóstica de osteoma osteoide como causa de dor óssea insidiosa, noturna, de longa duração e aliviada por salicilatos e AINES deve ser considerada no diagnóstico diferencial de qualquer quadro álgico envolvendo o esqueleto[13]. Muitas vezes a lesão pode ser identificada somente com o exame radiográfico convencional, mas a tomografia computadorizada e a ressonância nuclear magnética geralmente são necessárias para elucidação e/ou confirmação diagnóstica e são úteis no planejamento cirúrgico[10]. Em revisão bibliográfica no Medline e Lilacs latino-americano, encontraram-se apenas 14 casos relatados de osteoma osteoide localizado no osso ilíaco desde 1945 até 2010.

A cura espontânea foi bem documentada em alguns trabalhos. Observa-se gradual desaparecimento da dor e dos achados radiológicos, apesar da permanência de algum grau de esclerose óssea[14]. Geralmente, a história natural da doença é imprevisível e prolongada, sendo indicada a intervenção cirúrgica[15].

A ablação por radiofrequência guiada por tomografia computadorizada é uma alternativa que vem sendo utilizada com resultados bastante promissores, especialmente em regiões de difícil acesso pela cirurgia convencional[16,17].

A literatura aponta como tratamento de escolha a ressecção cirúrgica em bloco da lesão, incluindo o *nidus*[18]. Consequentemente, a determinação do local exato do nicho no intraoperatório é crucial para o sucesso da intervenção, o que foi realizado nestes casos com marcadores radiológicos convencionais.

CONCLUSÃO

A possibilidade da ocorrência de osteoma osteoide em qualquer osso e em qualquer localização destaca a imperiosa necessidade de avaliação cuidadosa dos exames de imagem e de valorização do quadro clínico. O envolvimento do osso ilíaco é bastante infrequente e o osteoma osteoide em localizações pouco usuais leva, geralmente, a um diagnóstico tardio, podendo ser confundido com outras condições patológicas. Nos casos reportados, a ressecção cirúrgica em bloco da lesão mostrou-se um método eficaz e seguro, em consonância com a literatura pesquisada.

REFERÊNCIAS

1. Broadfoot J, Chapman G. The use of computed tomography in diagnosis of osteoid osteoma. Australas Radiol. 1988;32(3):463-7.
2. Schaefer MP, Smith J. The diagnostic and therapeutic challenge of femoral head osteoid osteoma presenting as thigh pain: a case report. Arch Phys Med Rehabil. 2003;84(6):904-5.
3. Sinha S, Housden P. Discrete synchronous multifocal osteoid osteoma of the femur: a case report and review of literature. Pediatr Radiol. 2004;34(3):280.
4. Radcliffe SN, Walsh HJ, Carty H. Osteoid osteoma: the difficult diagnosis. Eur J Radiol. 1998;28(1):67-79.
5. Iffenecker C, Rocher P, Rabia MH, Dhina Z, Bobin S, Quillard J, et al. Osteoid osteoma of the petrous bone. Neuroradiology. 1997;39(11):821-3.
6. Ishikawa Y, Okada K, Miyakoshi N, Takahashi S, Shimada Y, Itoi E, et al. Osteoid osteoma of the scapula associated with synovitis of the shoulder. J Shoulder Elbow Surg. 2005;14(3):329-32.
7. Akhlaghpoor S, Aziz Ahari A, Arjmand Shabestari A, Alinaghizadeh MR. Radiofrequency ablation of osteoid osteoma in atypical locations: a case series. Clin Orthop Relat Res. 2010;468(7):1963-70.
8. Swee RG, McLeod RA, Beabout JW. Osteoid osteoma. Detection, diagnosis, and localization. Radiology. 1979;130(1):117-23.
9. Pratali R, Zuiani G, Inada M, Hanasilo C, Reganin L, Etchebehere E, et al. Open resection of osteoid osteoma guided by a gamma-probe. Int Orthop. 2009;33(1):219-23.
10. Barros Filho TEP, Oliveira RP, Cristante AF, Barbarini AF. Tratamento de osteoma osteoide de corpo vertebral da coluna lombar por ablação por radiofrequência. Acta Ortop Bras. 2006;14(2):103-5.
11. Lee EH, Shafi M, Hui JH. Osteoid osteoma: a current review. J Pediatr Orthop. 2006;26(5):695-700.
12. Kayser F, Resnick D, Haghighi P, Pereira Edo R, Greenway G, Schweitzer M, et al. Evidence of the subperiosteal origin of osteoid osteomas in tubular bones: analysis by CT and MR imaging. AJR Am J Roentgenol. 1998;170(3):609-14.
13. Hartmann T, Preis C, Gabriel A, Rath T, Ilias W. An osteoid osteoma as an undiagnosed cause of three years of severe pain. Anesth Analg. 1997;85(6):1344-5.
14. Kneisl JS, Simon MA. Medical management compared with operative treatment for osteoid-osteoma. J Bone Joint Surg Am. 1992;74(2):179-85.
15. Baptista PPR, Próspero JD, Volpe Neto F, Polesello GC, Barros MGA, Sanmartin Fernandez M, et al. Osteoma osteoide: planejamento diagnóstico e técnica cirúrgica. Rev Bras Ortop. 1996;31(11):883-7.
16. Cioni R, Armillotta N, Bargellini I, Zampa V, Cappelli C, Vagli P, et al. CT-guided radiofrequency ablation of osteoid osteoma: long-term results. Eur Radiol. 2004;14(7):1203-8.
17. Sung KS, Seo JG, Shim JS, Lee YS. Computed-tomography-guided percutaneous radiofrequency thermoablation for the treatment of osteoid osteoma-2 to 5 years follow-up. Int Orthop. 2009;33(1):215-8.
18. Kronbauer FL, Ortiz R, Kronbauer AL, Zylbersztejn S. Osteoma osteoide no osso ilíaco: relato de caso. Rev Bras Ortop. 1997;32(12):985-8.