

ROTEIRO PARA AULA PRÁTICA- EXAME FÍSICO DE PELE

Semiotécnica: inspeção e palpação

Materiais: lente de aumento, régua pequena, luvas descartáveis

Preparo: O paciente é posicionado em decúbito dorsal, ficando o examinador do seu lado direito. A sala deve estar aquecida e em silêncio. Mantenha a privacidade do paciente. Higienizar as mãos.

Cor: (avaliação em toda extensão corporal)

- pigmentação geral, sardas, nevos, marcas de nascença
- modificações na cor: palidez, manchas, eritema, cianose, icterícia.

Temperatura: (avaliação em toda extensão corporal)

- hipotermia / hipertermia – toque com o dorso da mão.

Umidade: (avaliação em toda extensão corporal)

- normalmente a pele possui perspiração evidente no rosto, mãos, axilas e pregas cutâneas
- sudorese (ansiedade, dor, alterações hormonais, práticas esportivas e febre), desidratação (descamação, ressecada, hidratada).

Textura: (avaliação em toda extensão corporal)

- Normalmente a pele tem aspecto liso e firme, com superfície regular.

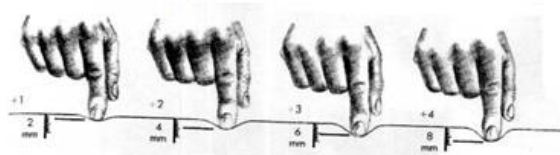
Espessura: (avaliação em toda extensão corporal)

- não é normal pele muito fina e brilhante – atrófica – observada na Insuficiência arterial; calosidades – principalmente nas extremidades (MMSS e MMII).

Edema: avaliação em regiões de tábuas ósseas (maléolos, tibia, face, região dorsal do pé e sacral)

- parâmetros de avaliação: localização e distribuição, intensidade, consistência (mole ou dura), elasticidade, temperatura e sensibilidade dolorosa da pele adjacente
- observar formação de cacifo ou fôvea e classificar no sistema das cruzes (+/4+: cacifo discreto: formação de sulco discreto; ++/4+:cacifo moderado: formação de sulco cede rapidamente; +++/4+: cacifo intenso: formação de sulco permanece por um curto período; ++++/4+: cacifo muito intenso: formação de sulco dura um longo período).

Figura 01: Teste de cacifo



Fonte: BARROS, 2016

Mobilidade: (avaliação em parte anterior do tórax e região dorsal das mãos e pés) - corresponde a uma mobilização fácil da hipoderme e derme contra os planos adjacentes; mobilidade é diminuída quando não se consegue deslizar a pele sobre estruturas vizinhas, como no edema

Turgor: (avaliação em parte anterior do tórax e região dorsal das mãos)

- pinçar prega de pele que englobe tecido subcutâneo; diminuição do turgor em situações de desidratação. Classificar em: Firme, Pastoso (desidratação), Frouxo (pessoas emagrecidas).

Figura 02: Prega cutânea



Fonte: GOOGLE

Vascularidade e Equimoses/ Hematomas e demais lesões: (avaliação em toda extensão corporal)

- observar localização, tamanho, cor, eritema (área localizada), rubor (área ampla e difusa), exsudato, forma, elevação.

Referências

BARROS, A. L. B. L., et al. Anamnese e exame físico: avaliação diagnóstica de enfermagem no adulto. 2º ed. Porto Alegre: Artmed, 2016. 440p.

JARVIS, C. Exame físico e avaliação de saúde para enfermagem. Rio de Janeiro, Elsevier 2012. 880p.