

PRÉ-MOLARES

ATLAS de ANATOMIA

DENT  L

DENTES PERMANENTES

Denise Fonseca Côrtes

Alice Belleigoli Rezende

Vanessa Neves de Oliveira

Rodrigo Luis de Souza da Silva

Departamento de Anatomia

Universidade Federal de Juiz de Fora (UFJF)

PRÉ-MOLARES

ATLAS de ANATOMIA

DENT  L

DENTES PERMANENTES

AUTORES

Profa. Dra. Denise Fonseca Côrtes

Profa. Dra. Alice Belleigoli Rezende

Profa. Dra. Vanessa Neves de Oliveira

Prof. Dr. Rodrigo Luis de Souza da Silva

Colaboradores discentes

Luiz Carlos Carchedi (Curso de Ciência da Computação - UFJF)

Amanda Leite Sousa (Curso de Ciências Biológicas - UFJF)

Vinícius Franklin Ramos (Curso de Odontologia - UFJF)

Ficha catalográfica



Dados Internacionais de Catalogação na Publicação (CIP)
(Câmara Brasileira do Livro, SP, Brasil)

Pré-molares [livro eletrônico] : atlas de anatomia dental : dentes permanentes /Denise Fonseca Côrtes ... [et al.]. -- 1. ed. -- Juiz de Fora, MG : Ed. dos Autores, 2025.
PDF

Outros autores: Alice Belleigoli Rezende, Vanessa Neves de Oliveira, Rodrigo Luis de Souza da Silva
Bibliografia
ISBN 978-65-01-64981-8

1. Anatomia - Atlas 2. Dentes - Anatomia 3. Dentes - Cuidados dentários 4. Inovações tecnológicas digitais 5. Odontologia I. Côrtes, Denise Fonseca. II. Rezende, Alice Belleigoli. III. Oliveira, Vanessa Neves de. IV. Silva, Rodrigo Luis de Souza da.

25-295282.1

CDD-617.601

Índices para catálogo sistemático:

1. Atlas : Anatomia dental : Odontologia 617.601

Maria Alice Ferreira - Bibliotecária - CRB-8/7964

PRÉ-MOLARES

ATLAS de ANATOMIA

DENT L

DENTES PERMANENTES

AUTORES

Profa. Dra. Denise Fonseca Côrtes

Cirurgiã-Dentista (UFJF); Especialista em Prótese (UFRJ); Especialista, Mestre e Doutora em Dentística (USP Bauru).
Professora do Departamento de Anatomia da Universidade Federal de Juiz de Fora (UFJF).

Profa. Dra. Alice Belleigoli Rezende

Médica, Mestre e Doutora em Saúde (UFJF); Especialista em Educação para Profissões da Saúde (UFC).
Professora do Departamento de Anatomia da Universidade Federal de Juiz de Fora (UFJF).

Profa. Dra. Vanessa Neves de Oliveira

Educadora Física, Mestre e Doutora em Genética e Bioquímica (UFU).
Professora do Departamento de Anatomia da Universidade Federal de Uberlândia (UFU), desde 2016.
Ex-Professora do Departamento de Anatomia da Universidade Federal de Juiz de Fora (UFJF), de 2010 a 2016.

Prof. Dr. Rodrigo Luis de Souza da Silva

Cientista da computação (UCP); Mestre em Engenharia de Sistemas e Computação (UFRJ); Doutor em Engenharia Civil (UFRJ); Pós-doutorado em Ciência da Computação (LNCC). Professor do Departamento de Ciência da Computação da Universidade Federal de Juiz de Fora (UFJF).

PRÉ-MOLARES

ATLAS de ANATOMIA DENTAL



DENTES PERMANENTES

PREFÁCIO dos AUTORES

As imagens presentes nos atlas anatômicos convencionais frequentemente não refletem com fidelidade as estruturas reais observadas no laboratório de Anatomia. Essa disparidade pode gerar dificuldades na aprendizagem, especialmente no que diz respeito aos dentes, elementos centrais no estudo da Odontologia.

Reconhecendo essa necessidade, professores do Departamento de Anatomia e do Departamento de Ciência da Computação da Universidade Federal de Juiz de Fora se uniram em um esforço multidisciplinar para criar a obra **Pré-Molares: Atlas de Anatomia Dental - Dentes Permanentes**. Este projeto combina a expertise anatômica com recursos tecnológicos, resultando em um atlas fotográfico que proporciona aos estudantes uma forma de revisitar as peças anatômicas observadas no laboratório e consolidar, de maneira didática e acessível, os conteúdos teóricos e práticos ministrados nas aulas.

Além de oferecer uma experiência visual precisa e detalhada, este trabalho representa a importância da integração de diferentes áreas do conhecimento, evidenciando como a colaboração interdisciplinar pode enriquecer o ensino e o aprendizado. Com a convicção de que esta obra será uma ferramenta valiosa para a formação em Odontologia, esperamos que ela inspire uma jornada de descoberta enriquecedora e dinâmica pela Anatomia Dental.

PRÉ-MOLARES

ATLAS de ANATOMIA

DENTAL

DENTES PERMANENTES

AGRADECIMENTOS

Agradecemos o apoio da Universidade Federal de Juiz de Fora na realização de projetos que viabilizaram a realização e publicação da presente obra **Pré-Molares: Atlas de Anatomia Dental - Dentes Permanentes**.

Aos colaboradores discentes que se empenharam na concretização deste Atlas fotográfico, básico para a formação de profissionais da Odontologia, o nosso reconhecimento.

Os professores do Departamento de Anatomia do Instituto de Ciências Biológicas (ICB) da Universidade Federal de Juiz de Fora (UFJF) gostaríamos de agradecer em especial a parceria com o Departamento de Ciência da Computação da UFJF, na pessoa do Professor Rodrigo Luis de Souza da Silva, evidenciando como a colaboração entre diferentes áreas acadêmicas pode enriquecer o trabalho no processo de ensino e aprendizagem.

PRÉ-MOLARES

ATLAS de ANATOMIA

DENT L

DENTES PERMANENTES

SUMÁRIO

Pré-Molares

1º Pré-Molar Superior	09
2º Pré-Molar Superior	25
1º Pré-Molar Inferior	40
2º Pré-Molar Inferior	56
Referências Bibliográficas	70

ATLAS de ANATOMIA DENT L

PRÉ-MOLARES
DENTES PERMANENTES

PRÉ-MOLARES

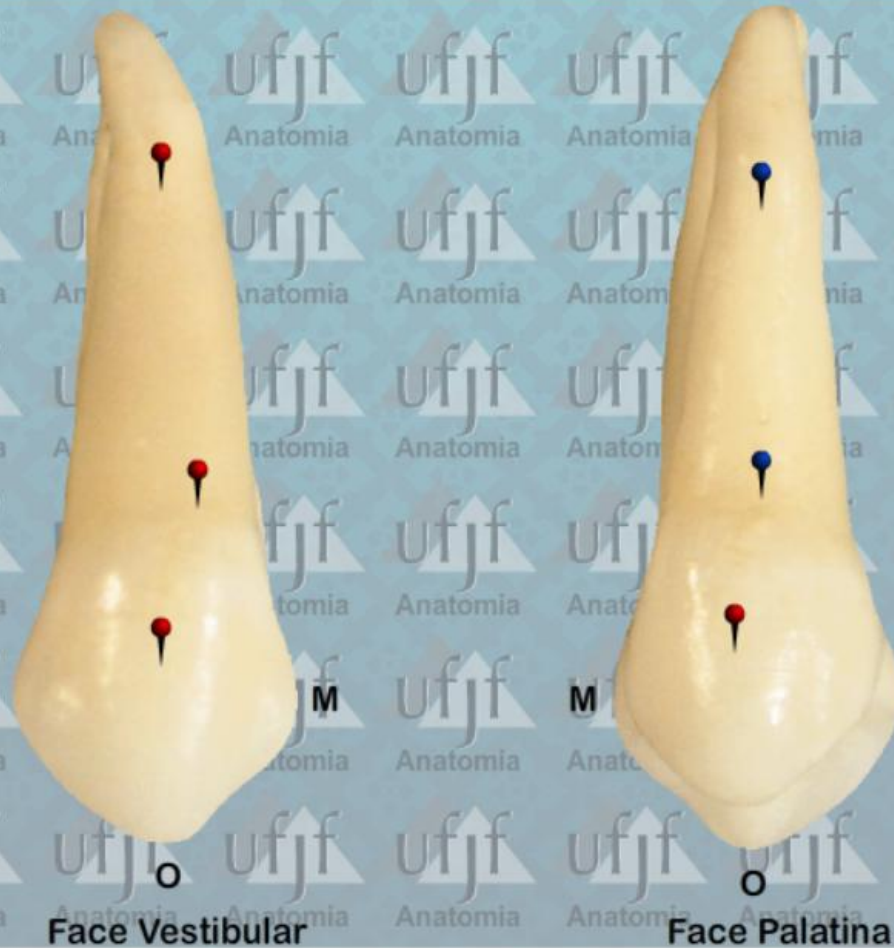- 1º Pré-Molar Superior
- 2º Pré-Molar Superior
- 1º Pré-Molar Inferior
- 2º Pré-Molar Inferior

ATLAS de ANATOMIA DENT L

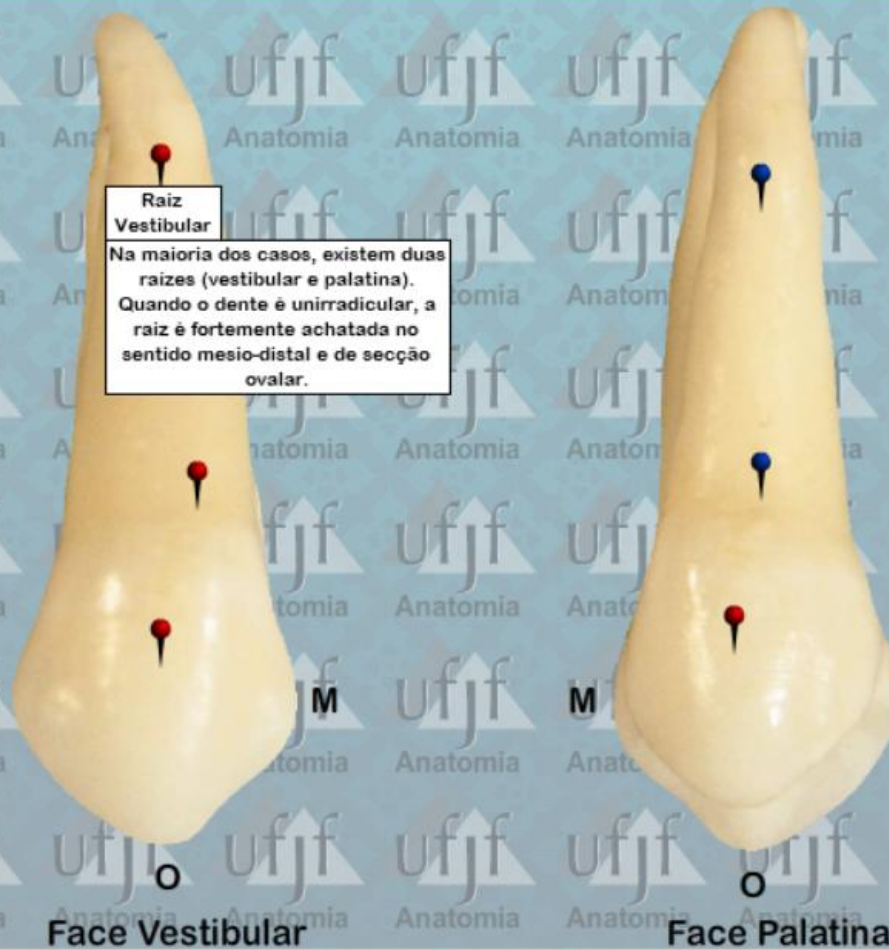PRÉ-MOLARES
DENTES PERMANENTES

1º PRÉ-MOLAR SUPERIOR

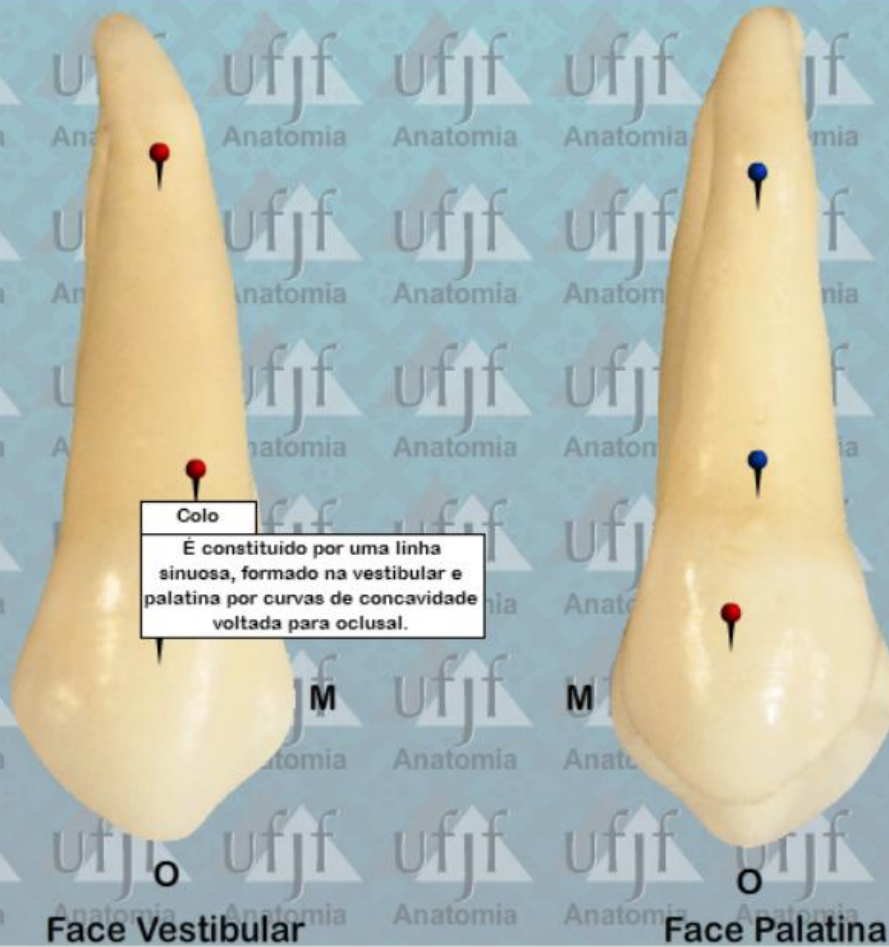Primeiro Pre-Molar Superior (24)



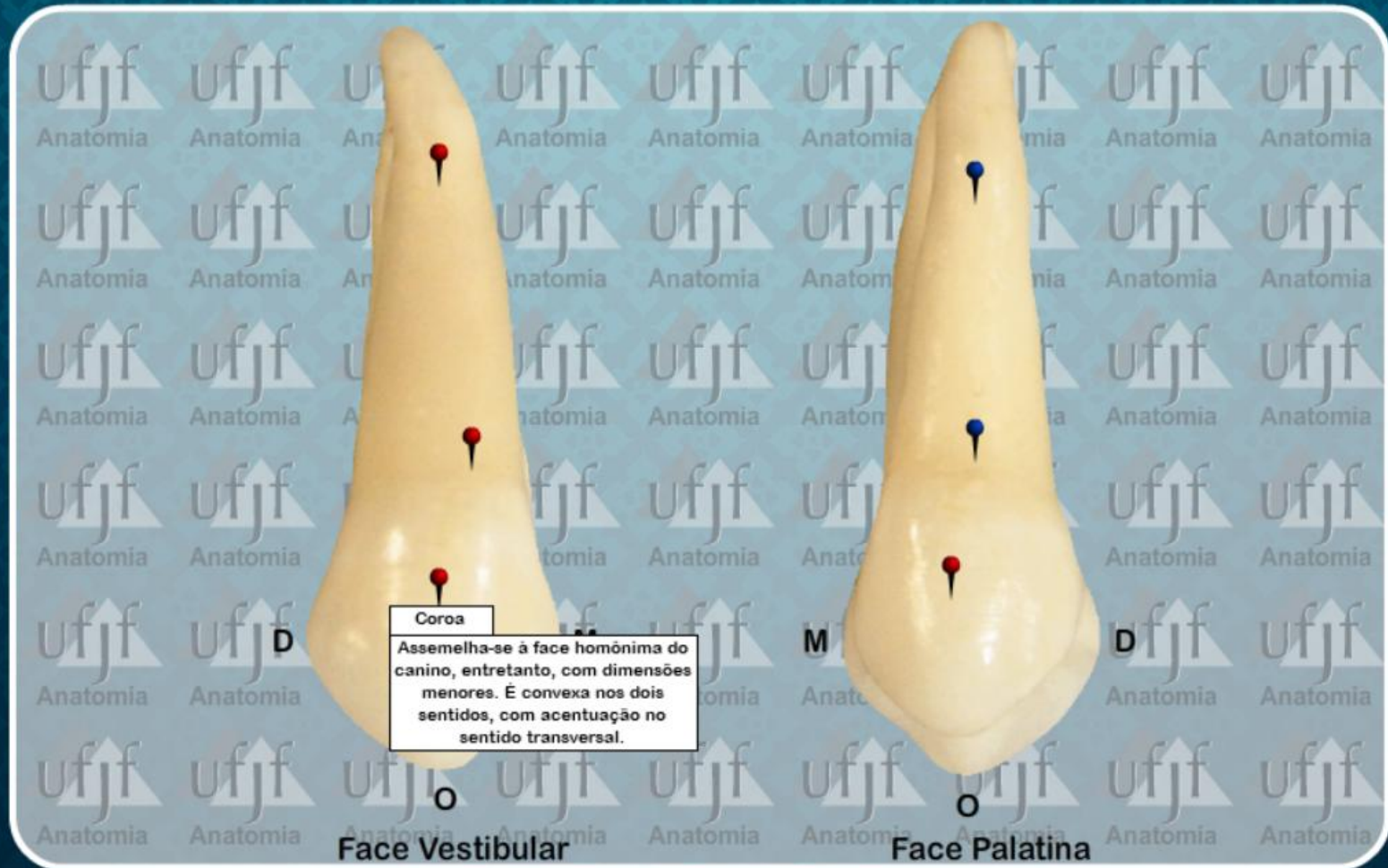
Primeiro Pre-Molar Superior (24)



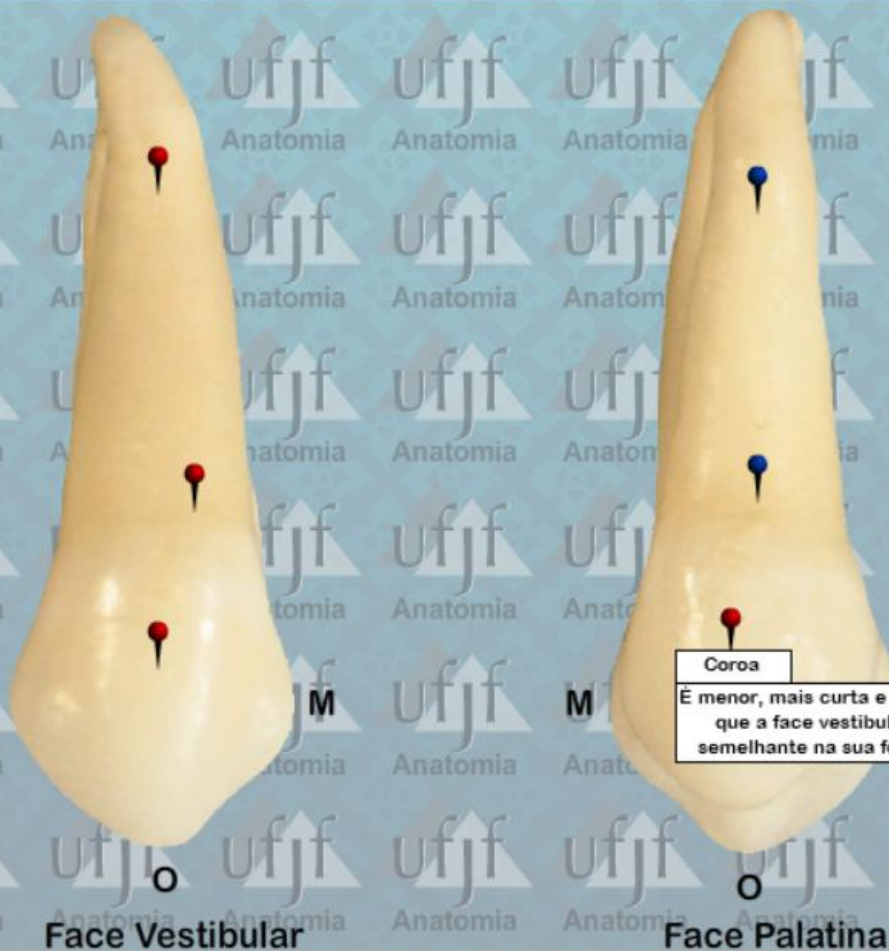Primeiro Pre-Molar Superior (24)



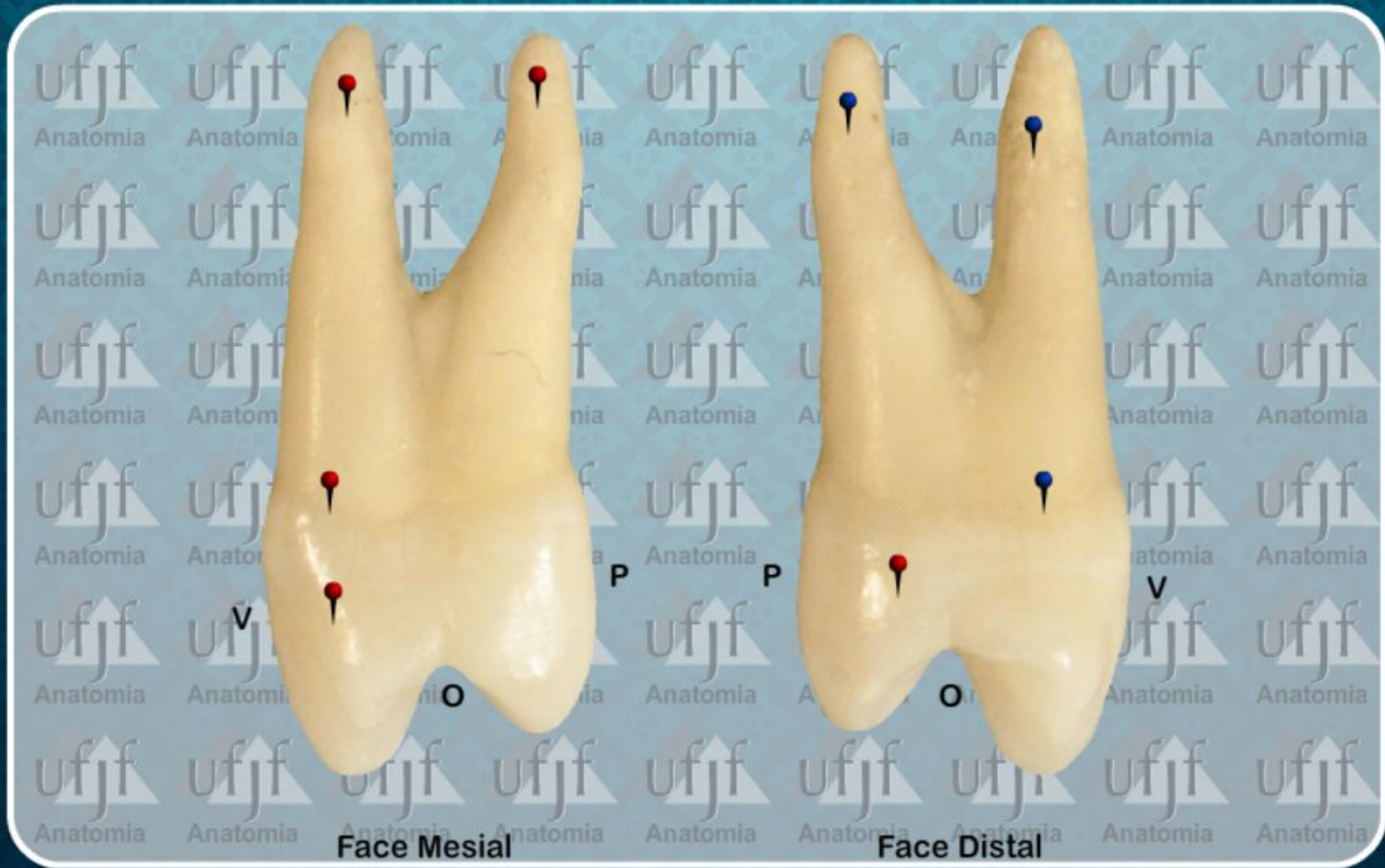Primeiro Pre-Molar Superior (24)



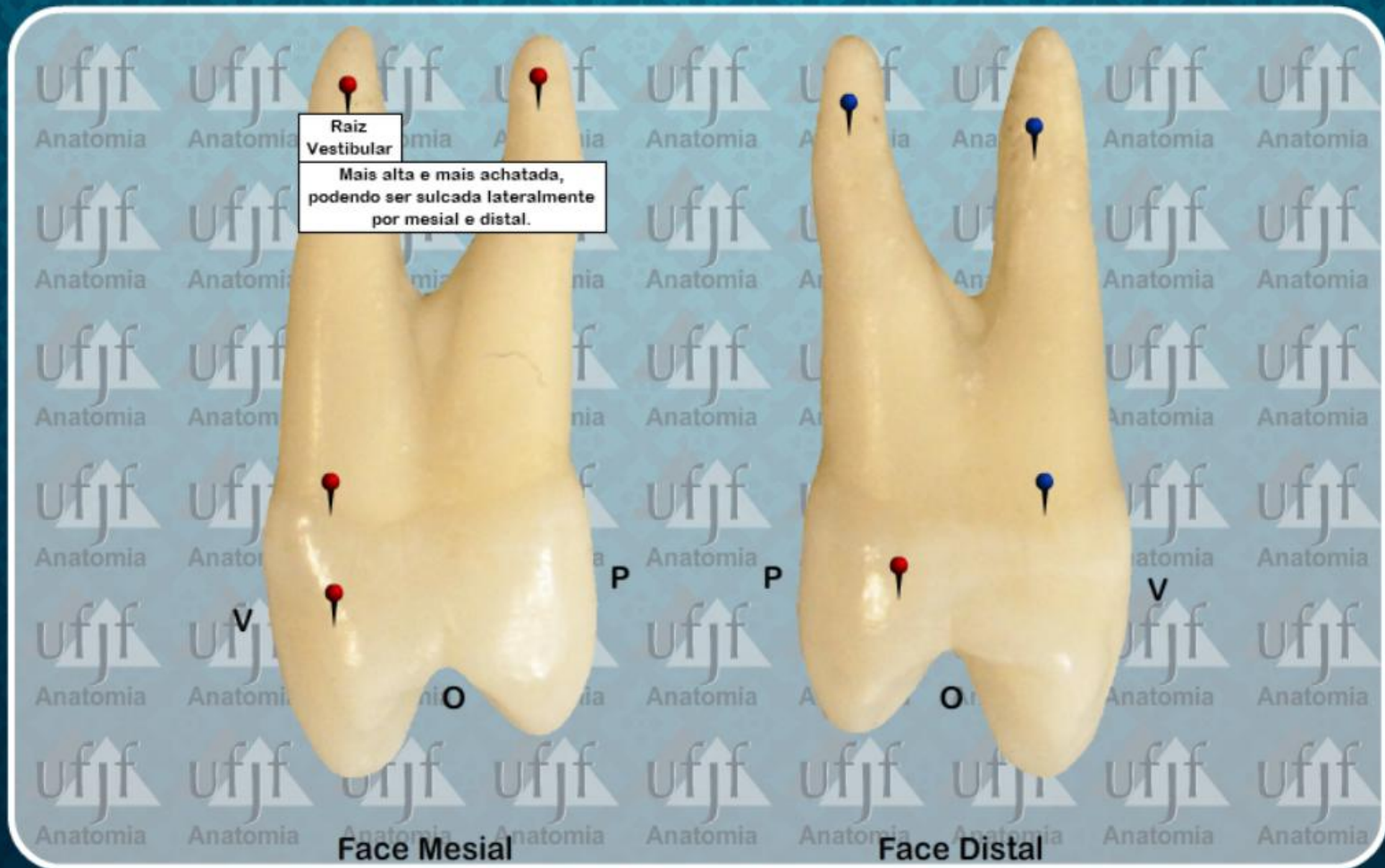
Primeiro Pre-Molar Superior (24)



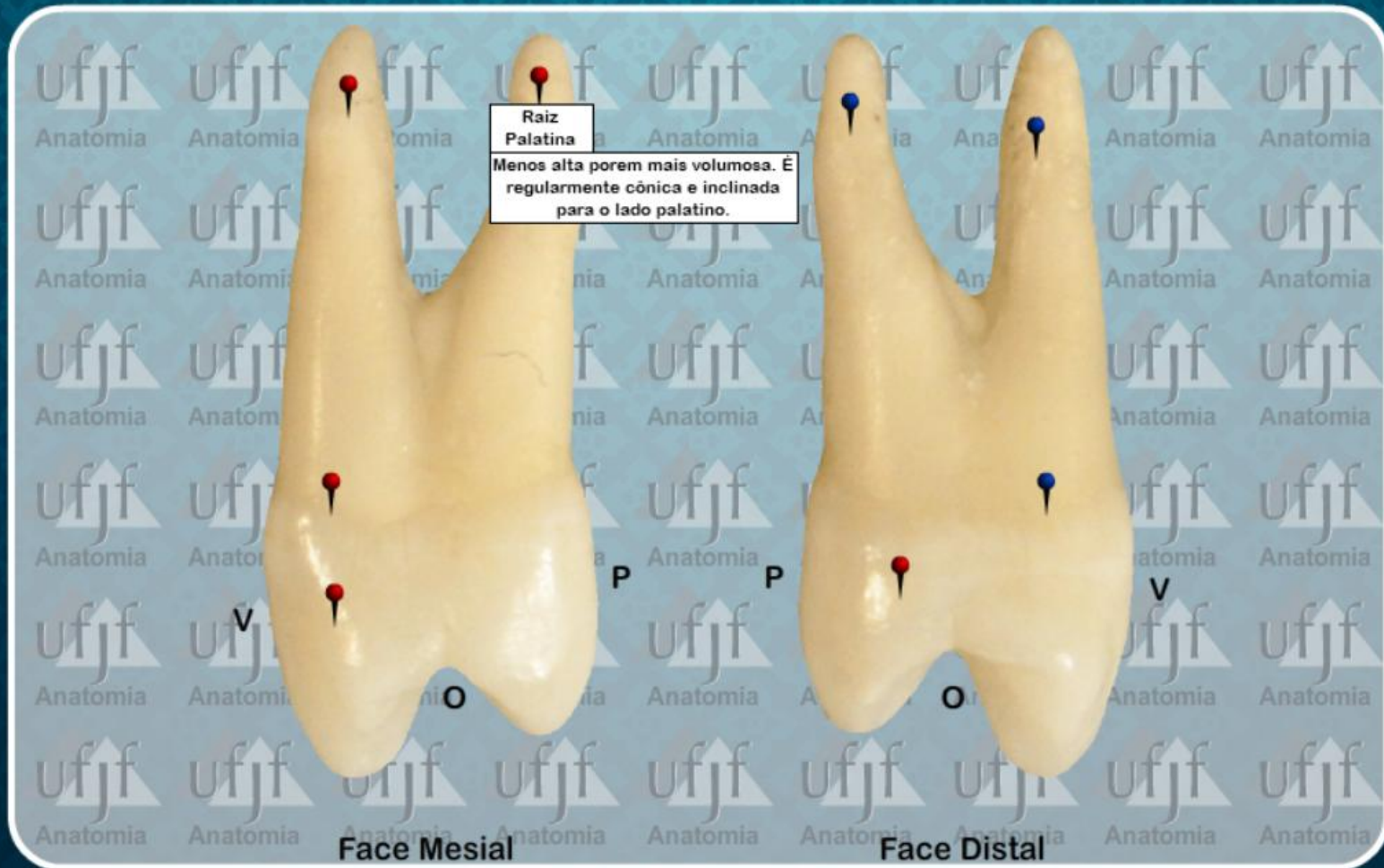
Primeiro Pre-Molar Superior (24)



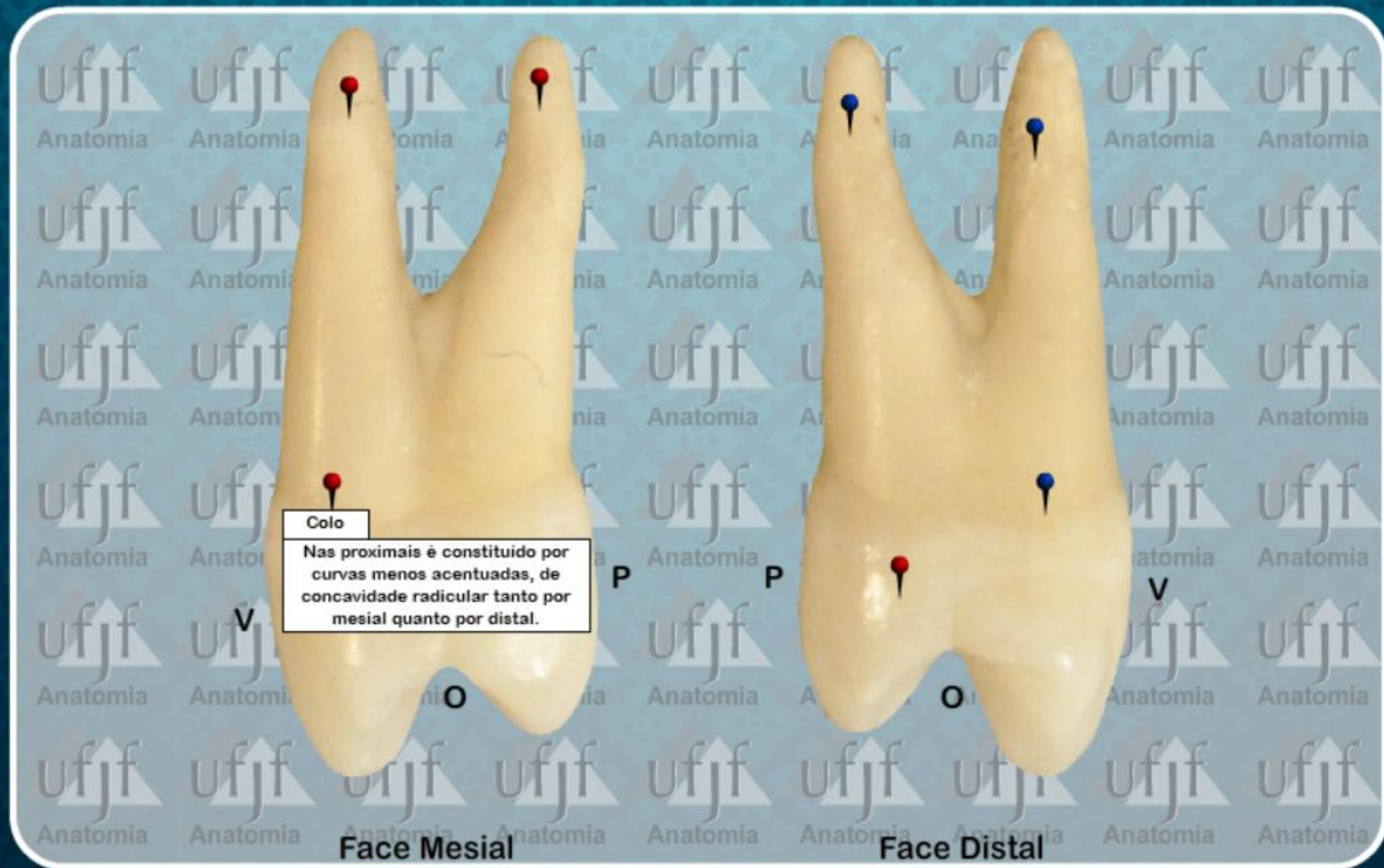
Primeiro Pre-Molar Superior (24)



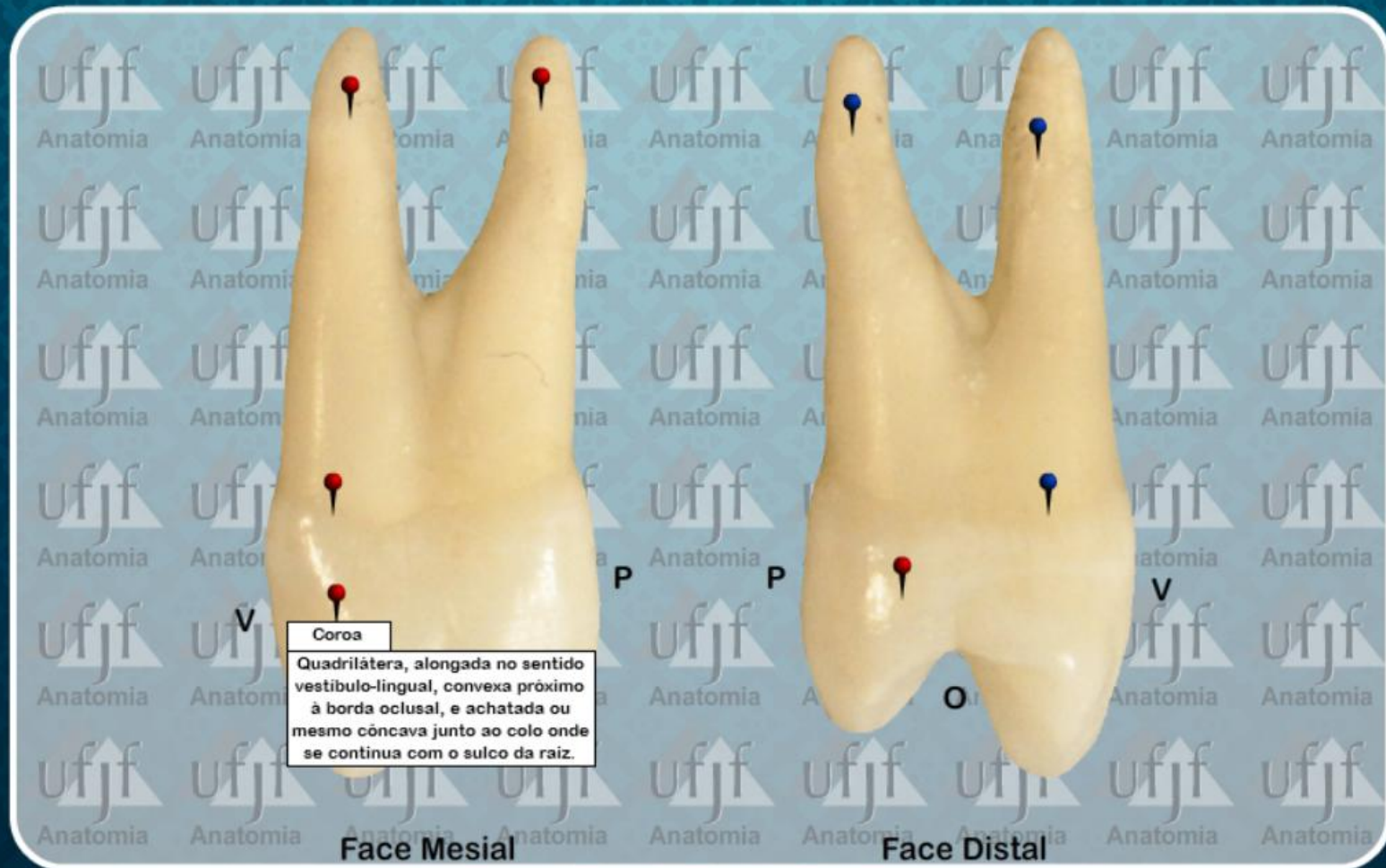
Primeiro Pre-Molar Superior (24)



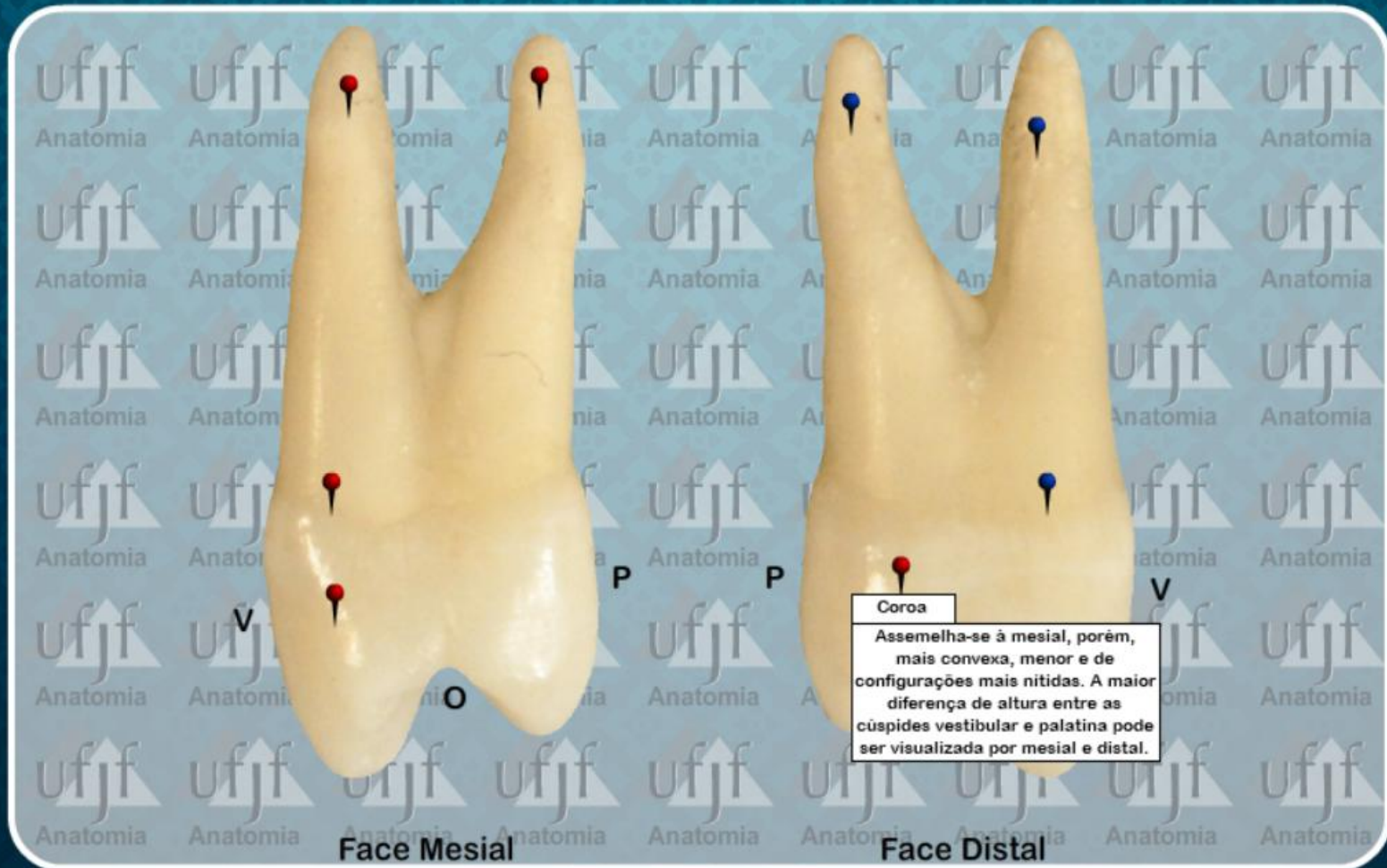
Primeiro Pre-Molar Superior (24)



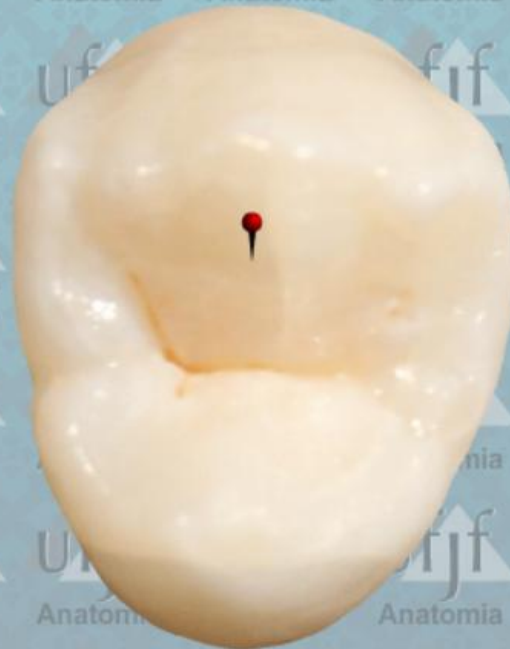Primeiro Pre-Molar Superior (24)



Primeiro Pre-Molar Superior (24)

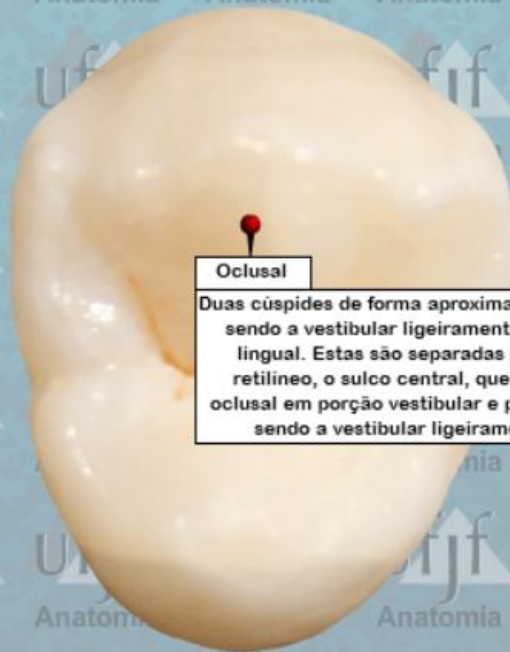

Primeiro Pre-Molar Superior (24)



P
Face Oclusal

Primeiro Pre-Molar Superior (24)

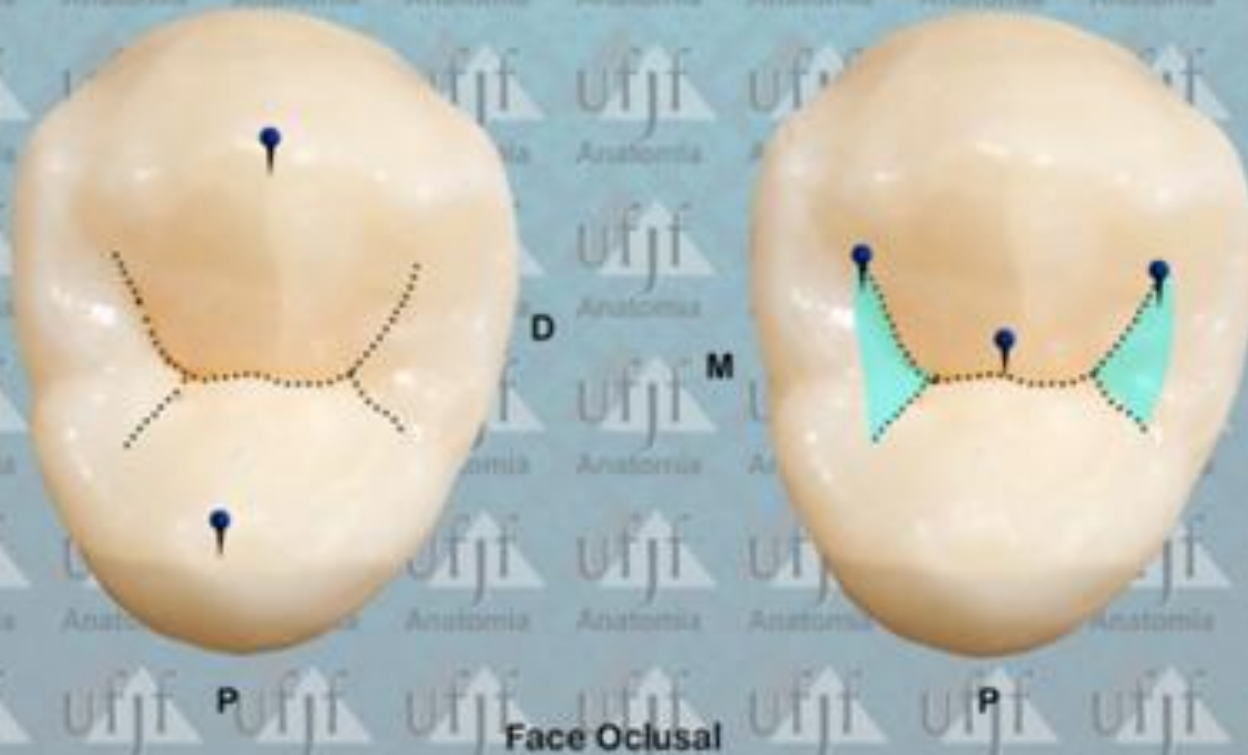


Oclusal

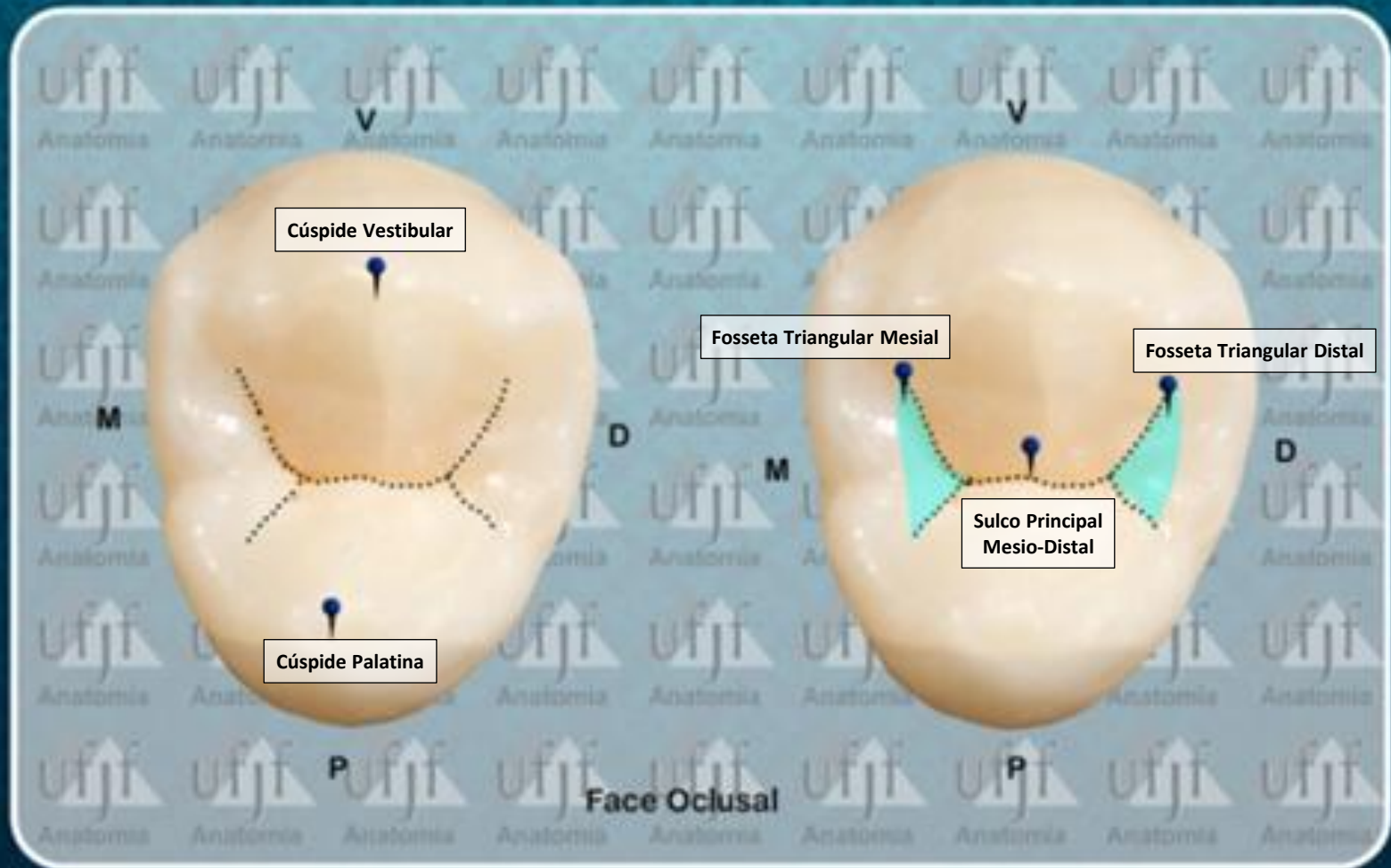
Duas cúspides de forma aproximadamente cônica, sendo a vestibular ligeiramente maior que a lingual. Estas são separadas por um sulco retilíneo, o sulco central, que divide a face oclusal em porção vestibular e porção palatina, sendo a vestibular ligeiramente maior.

P
Face Oclusal

Primeiro Pre-Molar Superior (24)



Primeiro Pre-Molar Superior (24)

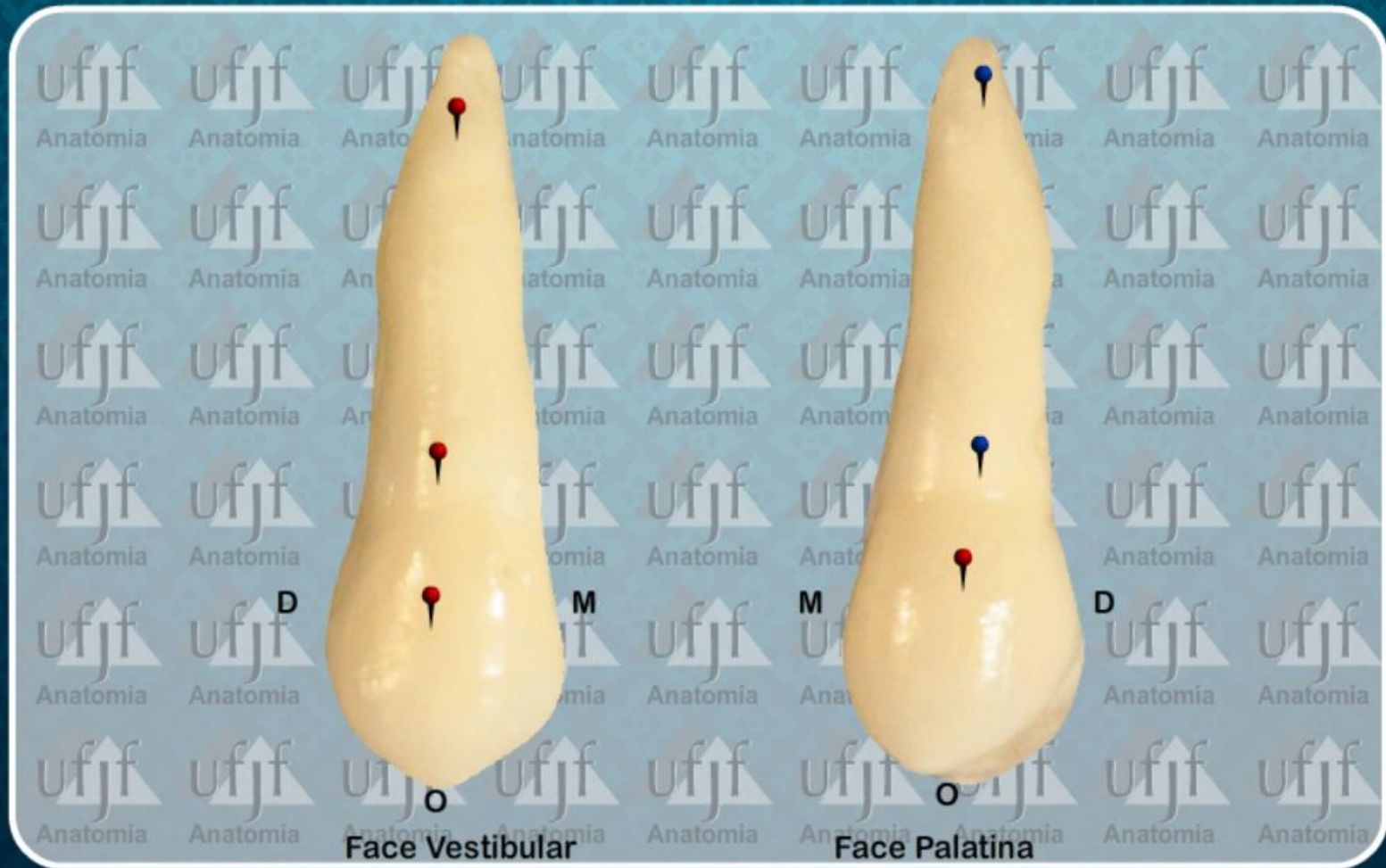


ATLAS de ANATOMIA DENT L

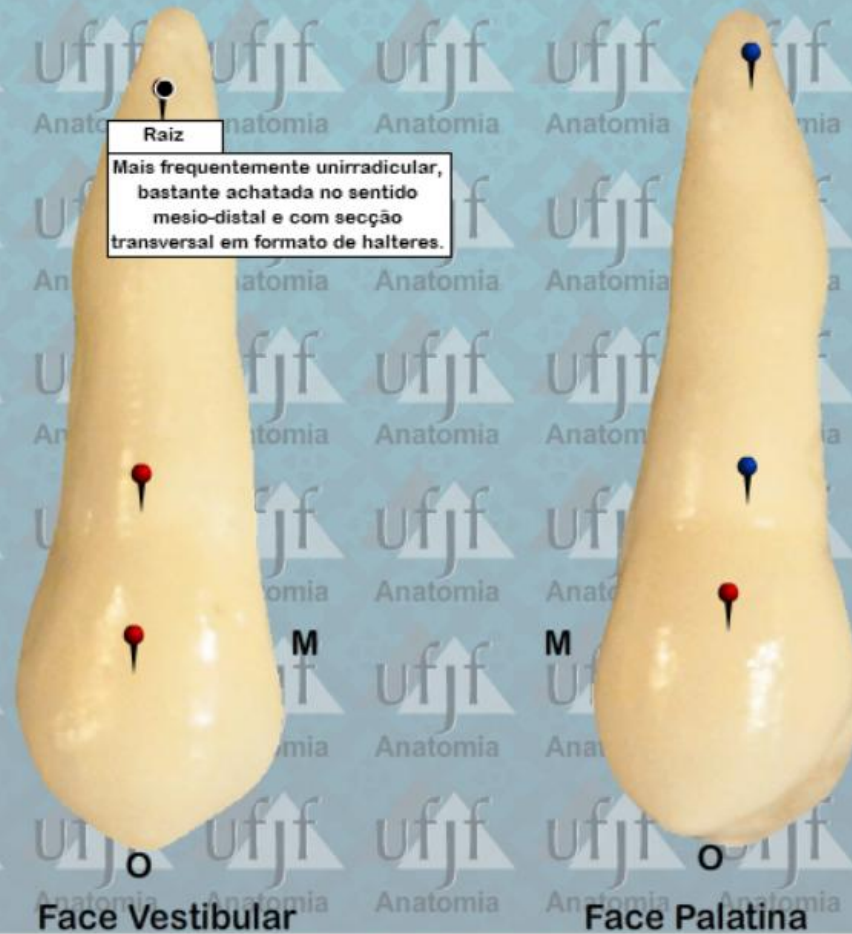
PRÉ-MOLARES
DENTES PERMANENTES

2º PRÉ-MOLAR SUPERIOR

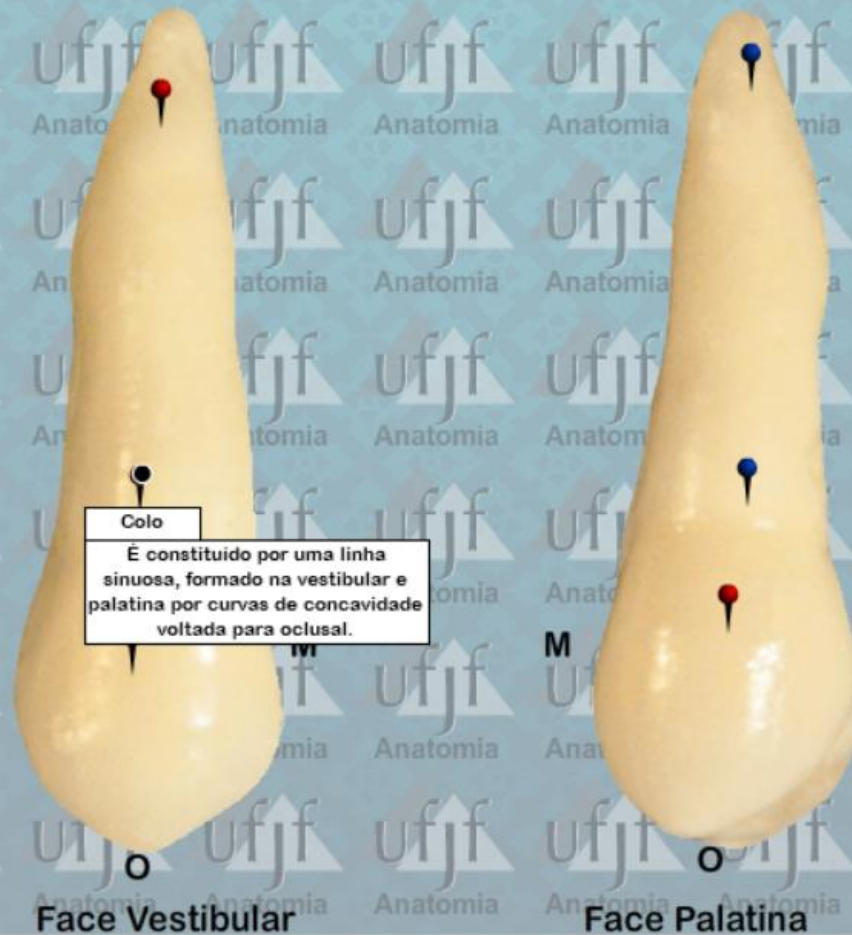Segundo Pre-Molar Superior (15)



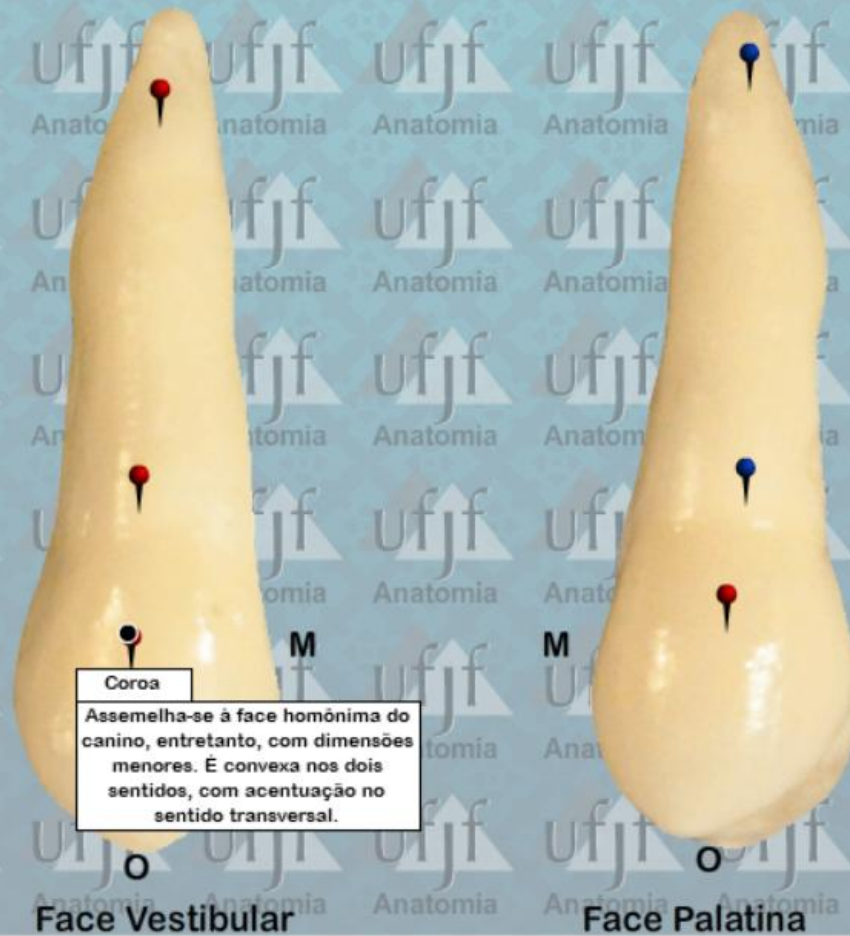Segundo Pre-Molar Superior (15)



Segundo Pre-Molar Superior (15)



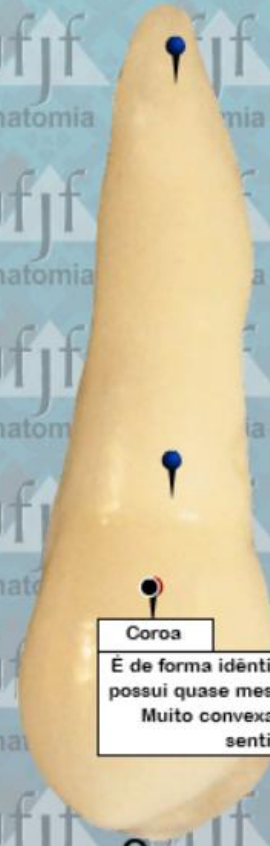Segundo Pre-Molar Superior (15)



Segundo Pre-Molar Superior (15)



Face Vestibular

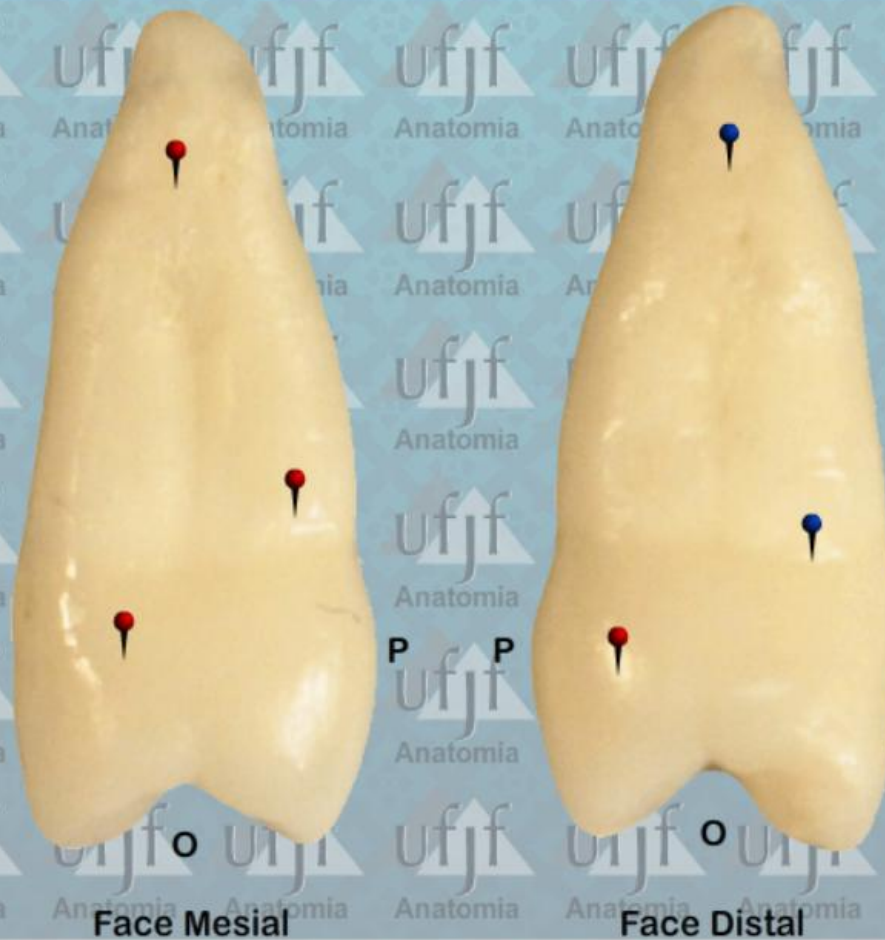

Face Palatina

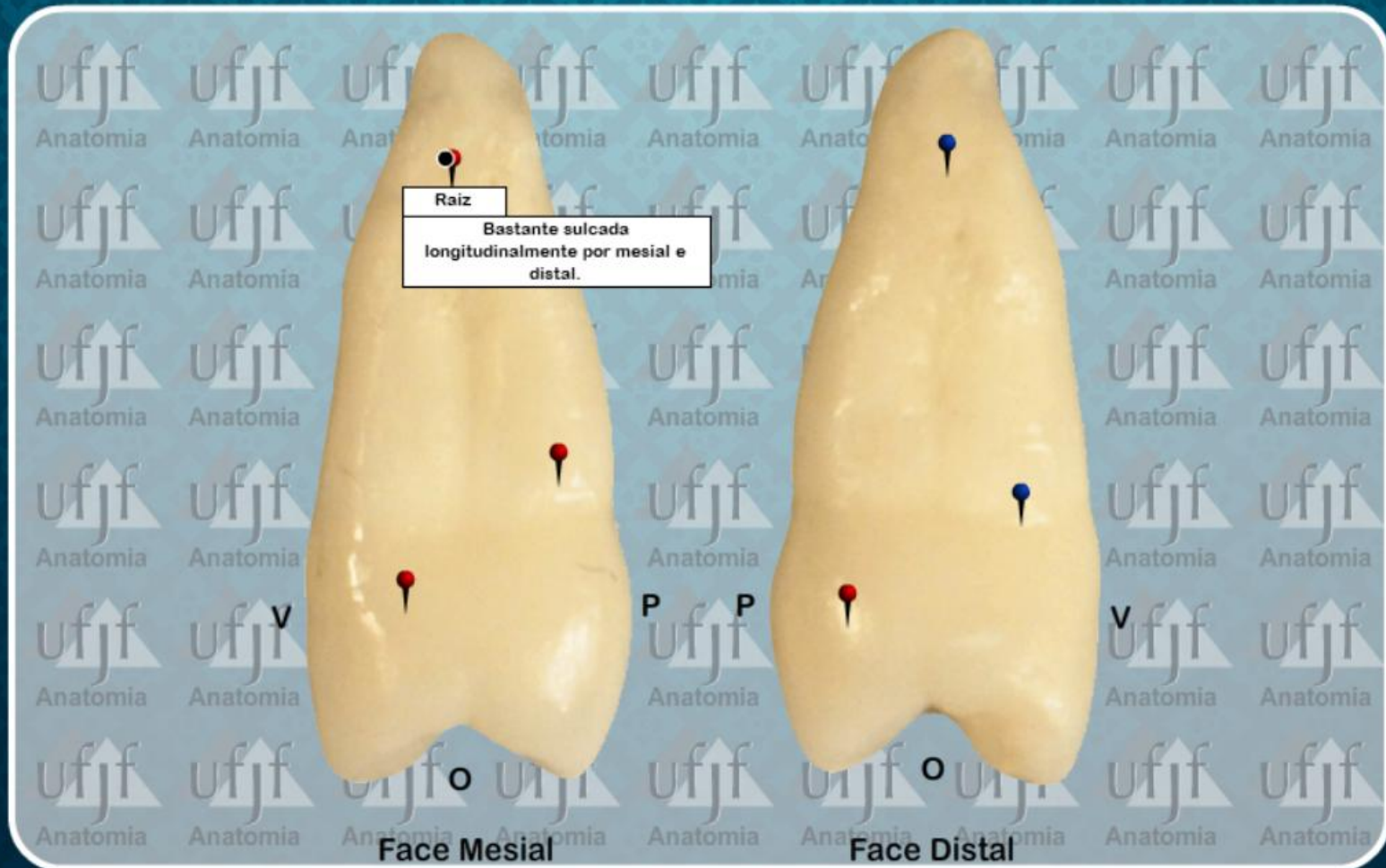
Coroa

É de forma idêntica à vestibular e possui quase mesma altura desta. Muito convexa em todos os sentidos.

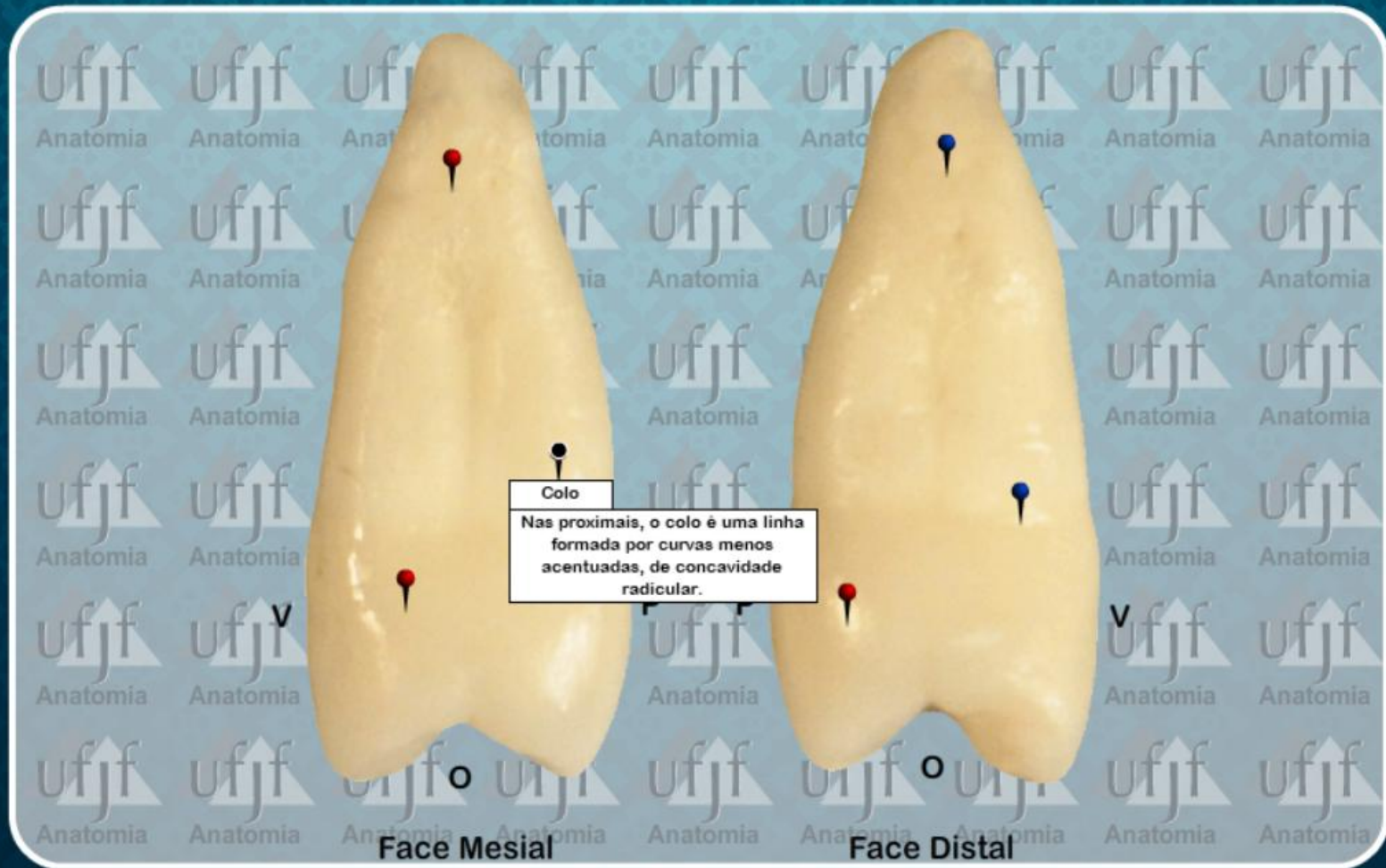
Segundo Pre-Molar Superior (15)



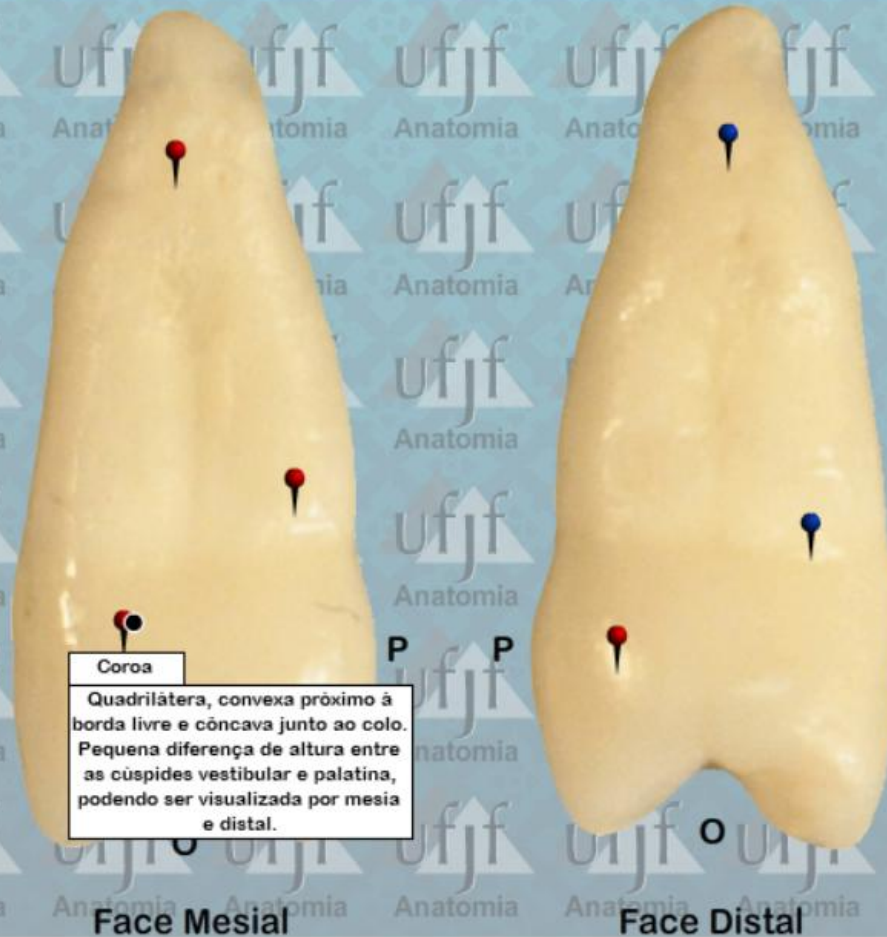Segundo Pre-Molar Superior (15)



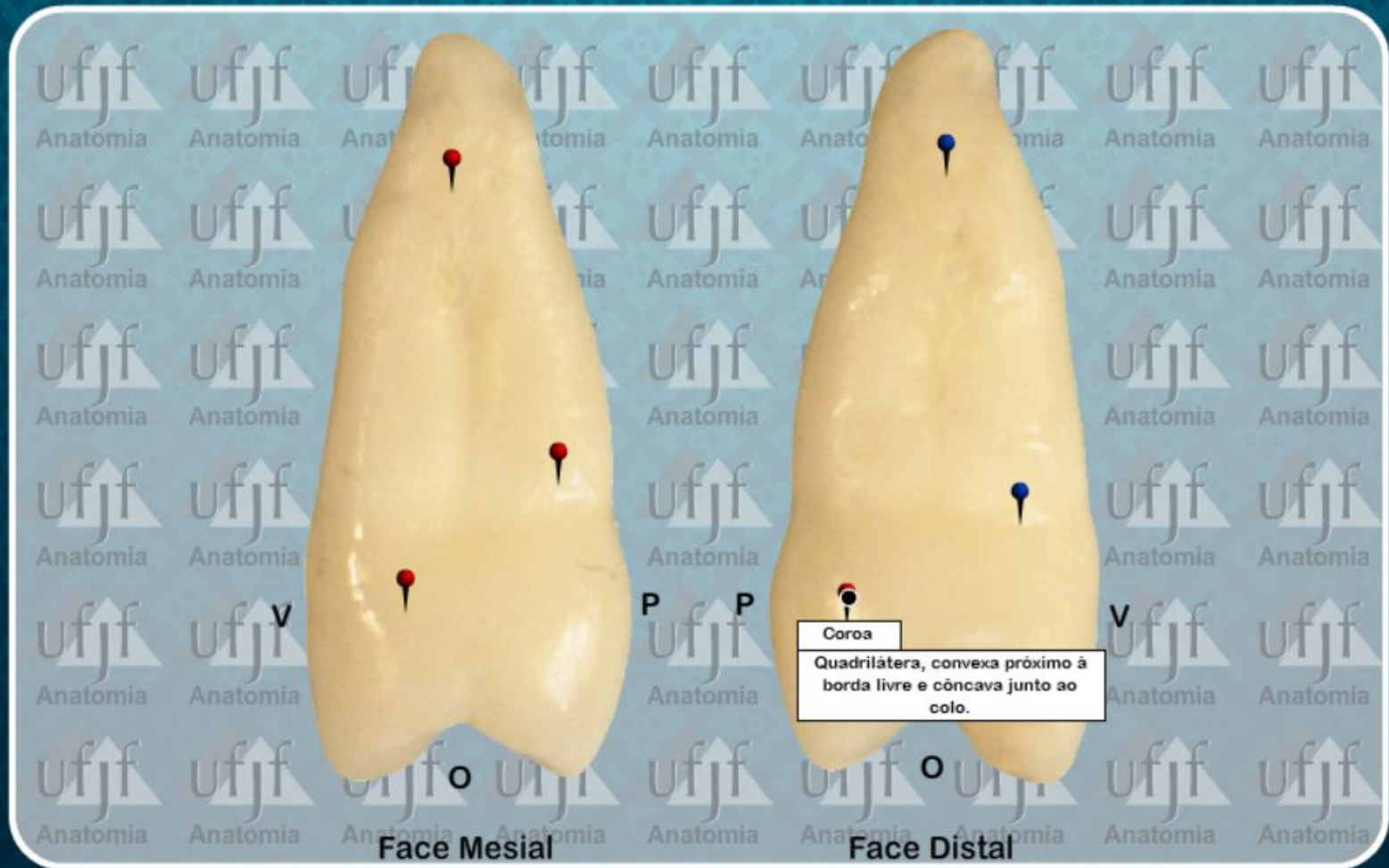Segundo Pre-Molar Superior (15)



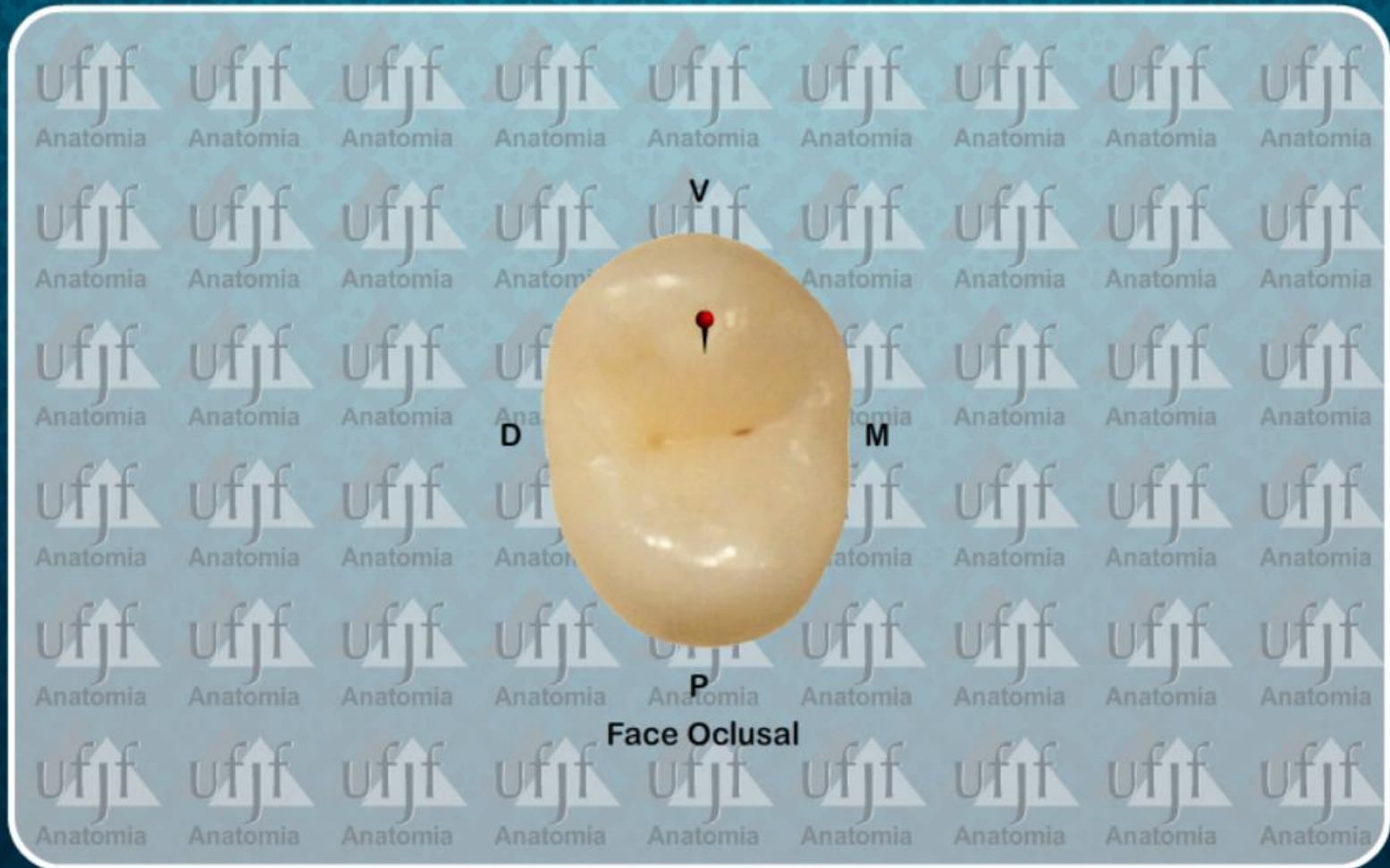Segundo Pre-Molar Superior (15)



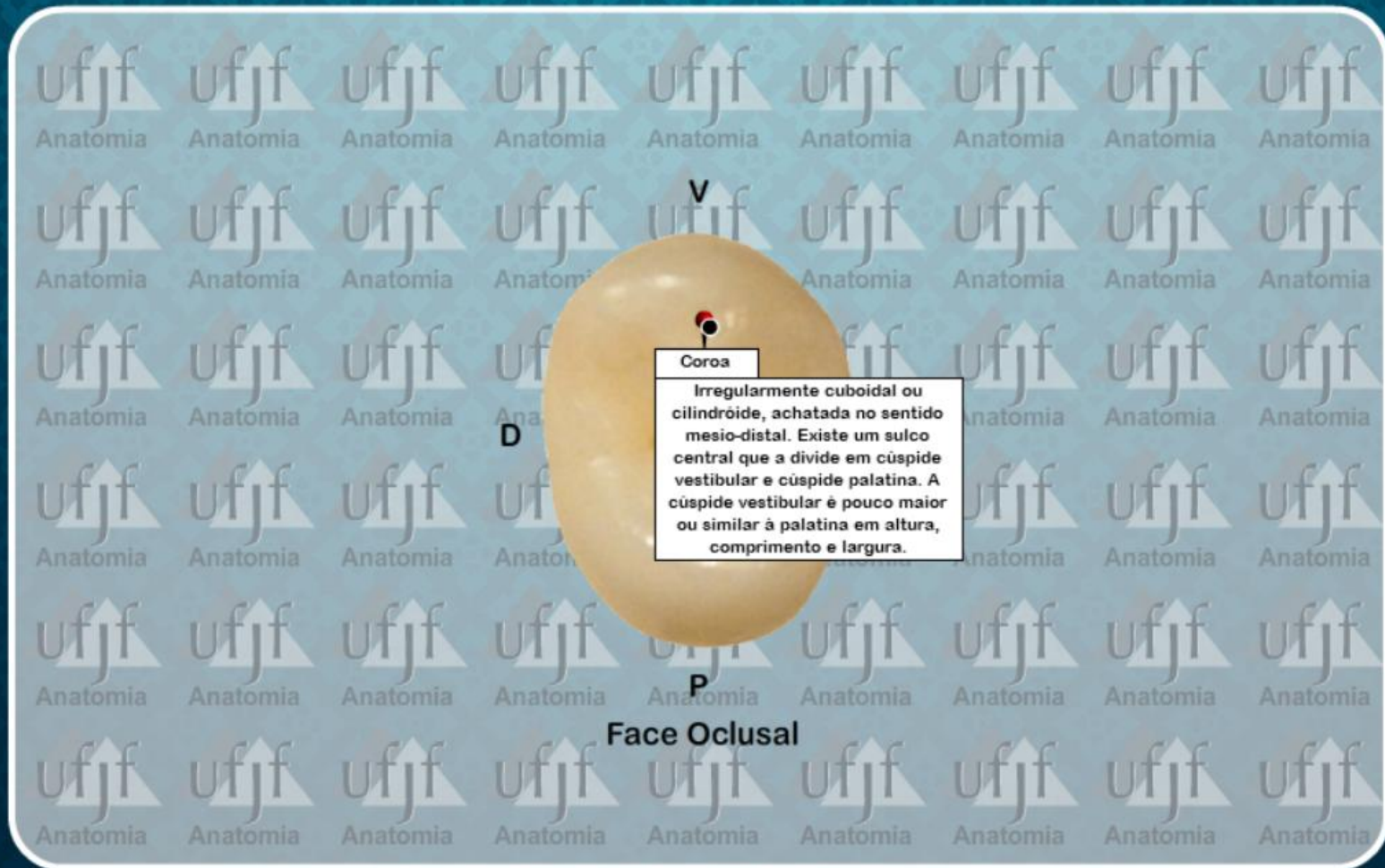
Segundo Pre-Molar Superior (15)



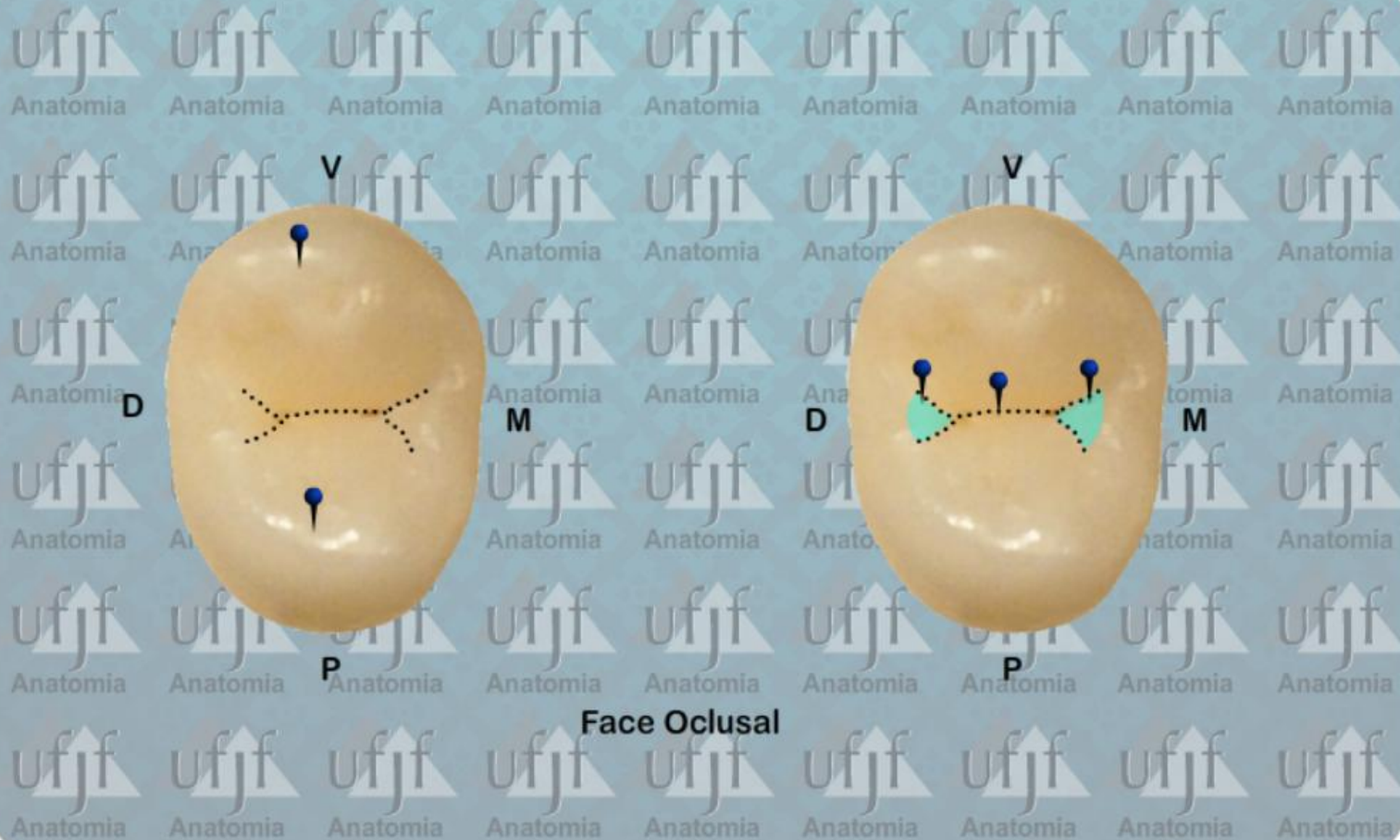
Segundo Pre-Molar Superior (15)



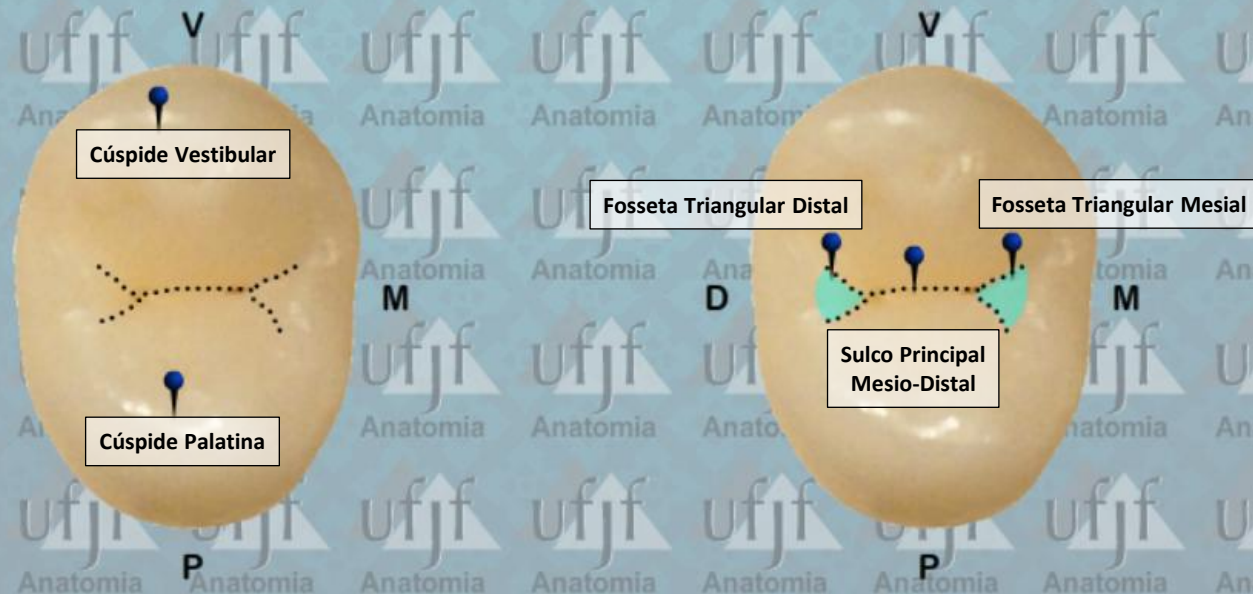
Segundo Pre-Molar Superior (15)



Segundo Pre-Molar Superior (15)



Segundo Pre-Molar Superior (15)



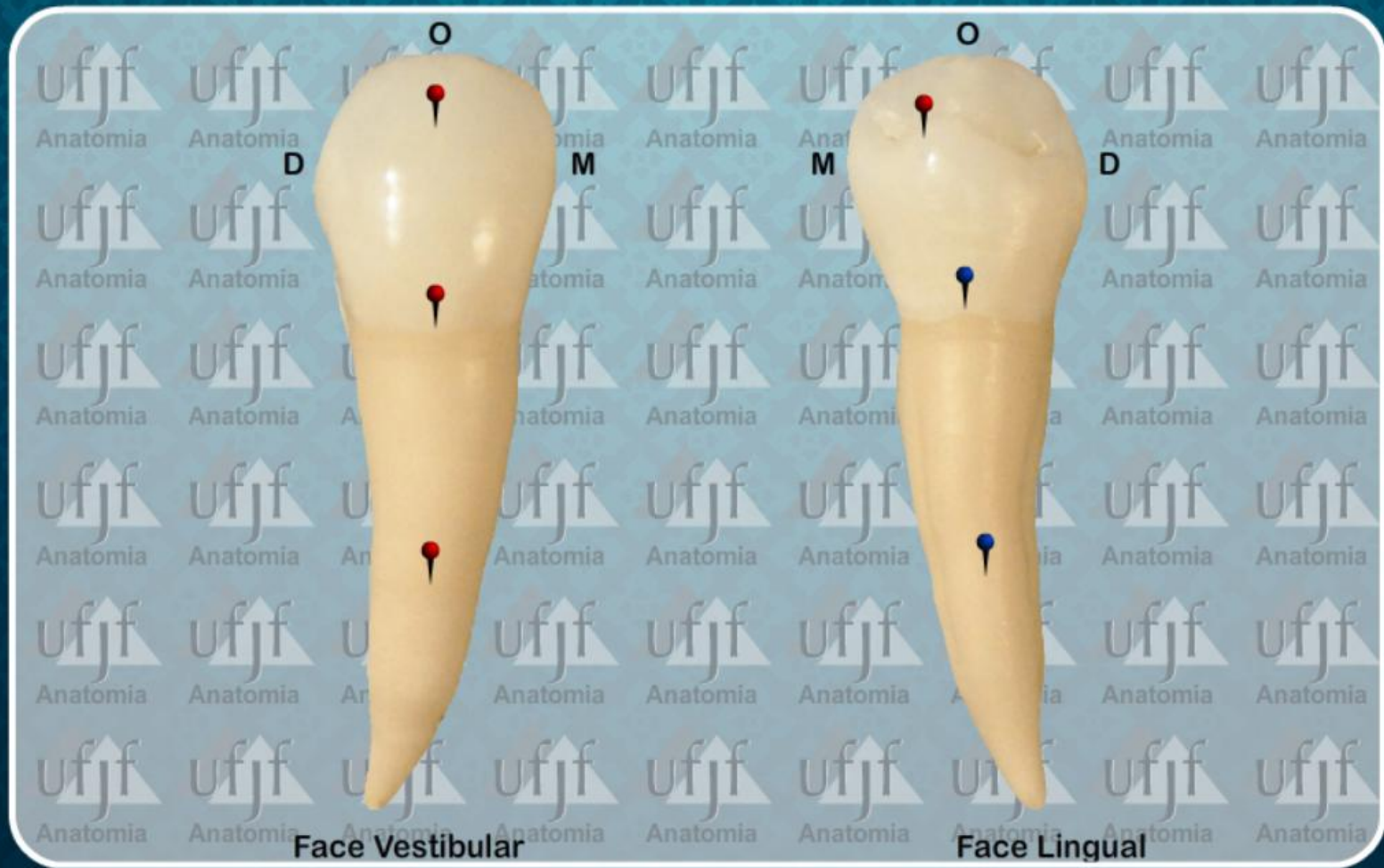
Face Oclusal

ATLAS de ANATOMIA DENT L

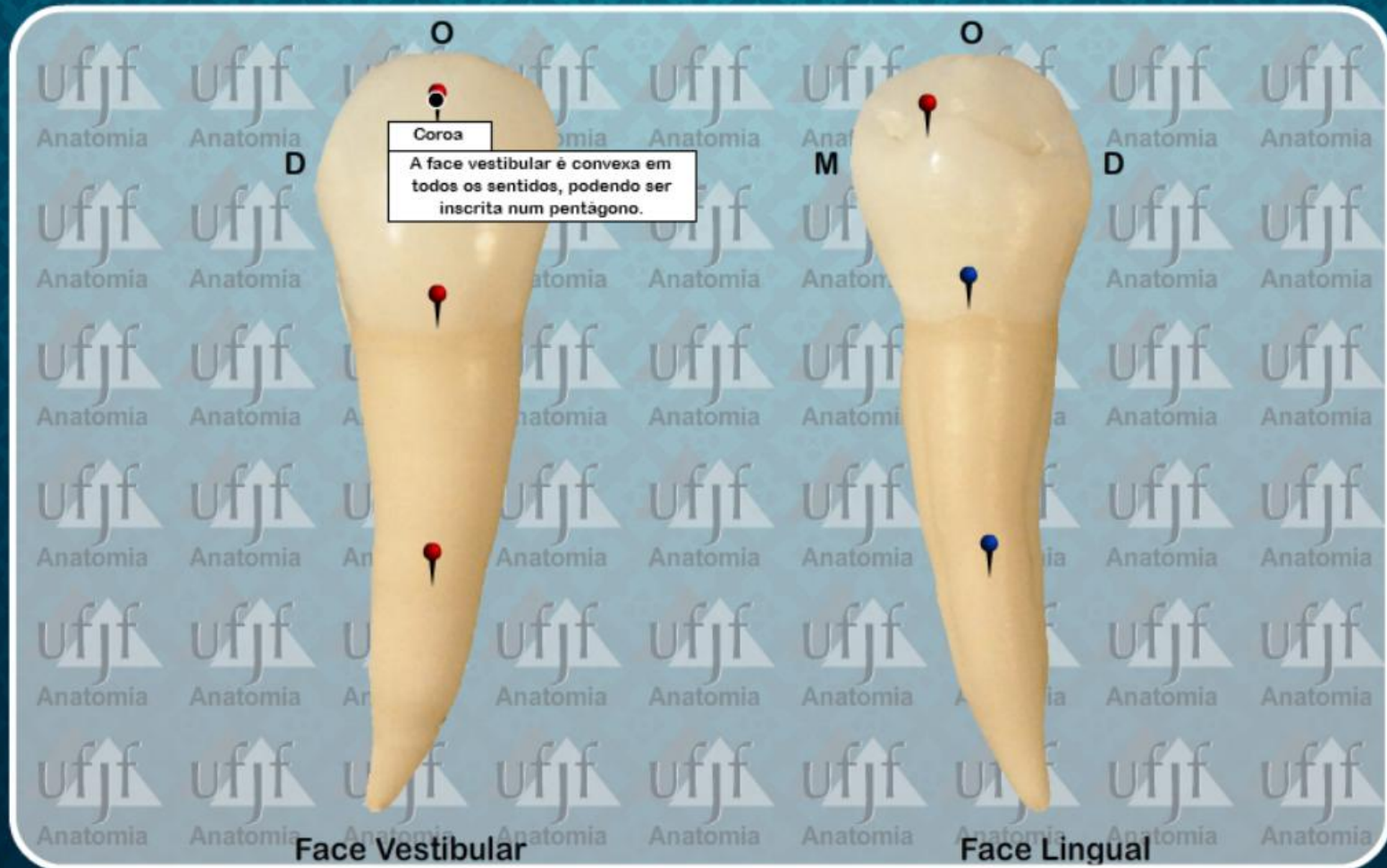
PRÉ-MOLARES
DENTES PERMANENTES

1º PRÉ-MOLAR INFERIOR

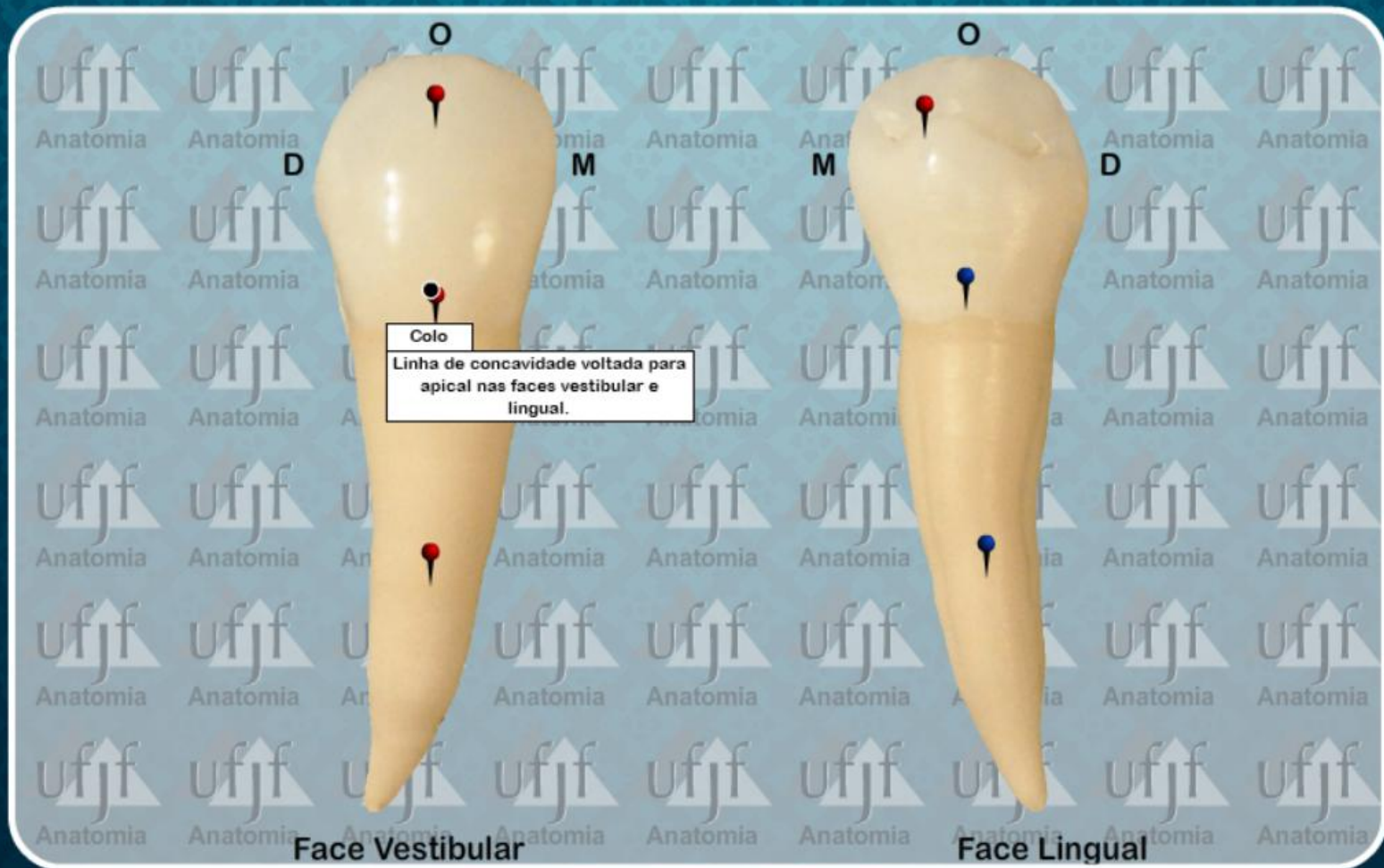
Primeiro Pre-Molar Inferior (44)



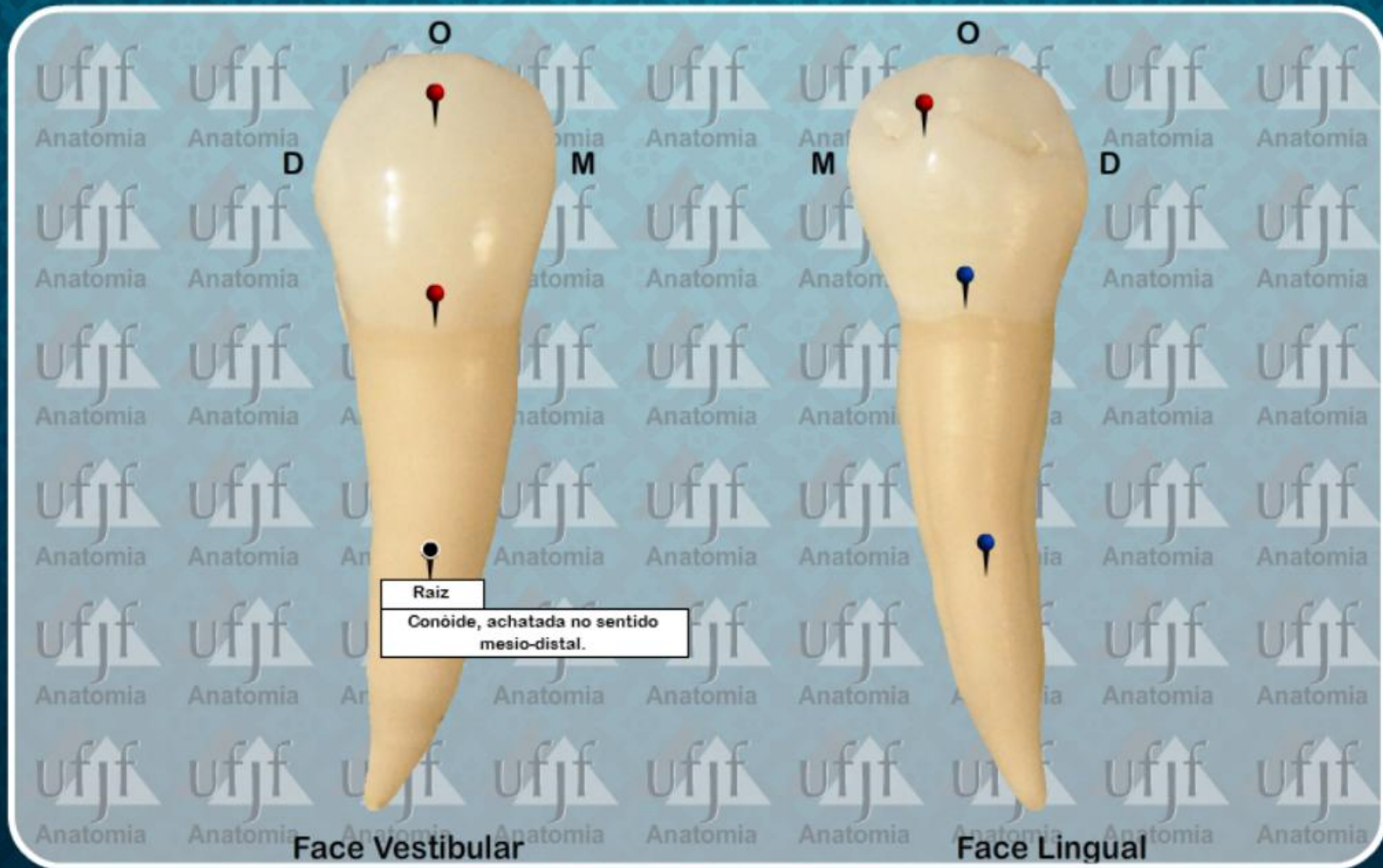
Primeiro Pre-Molar Inferior (44)



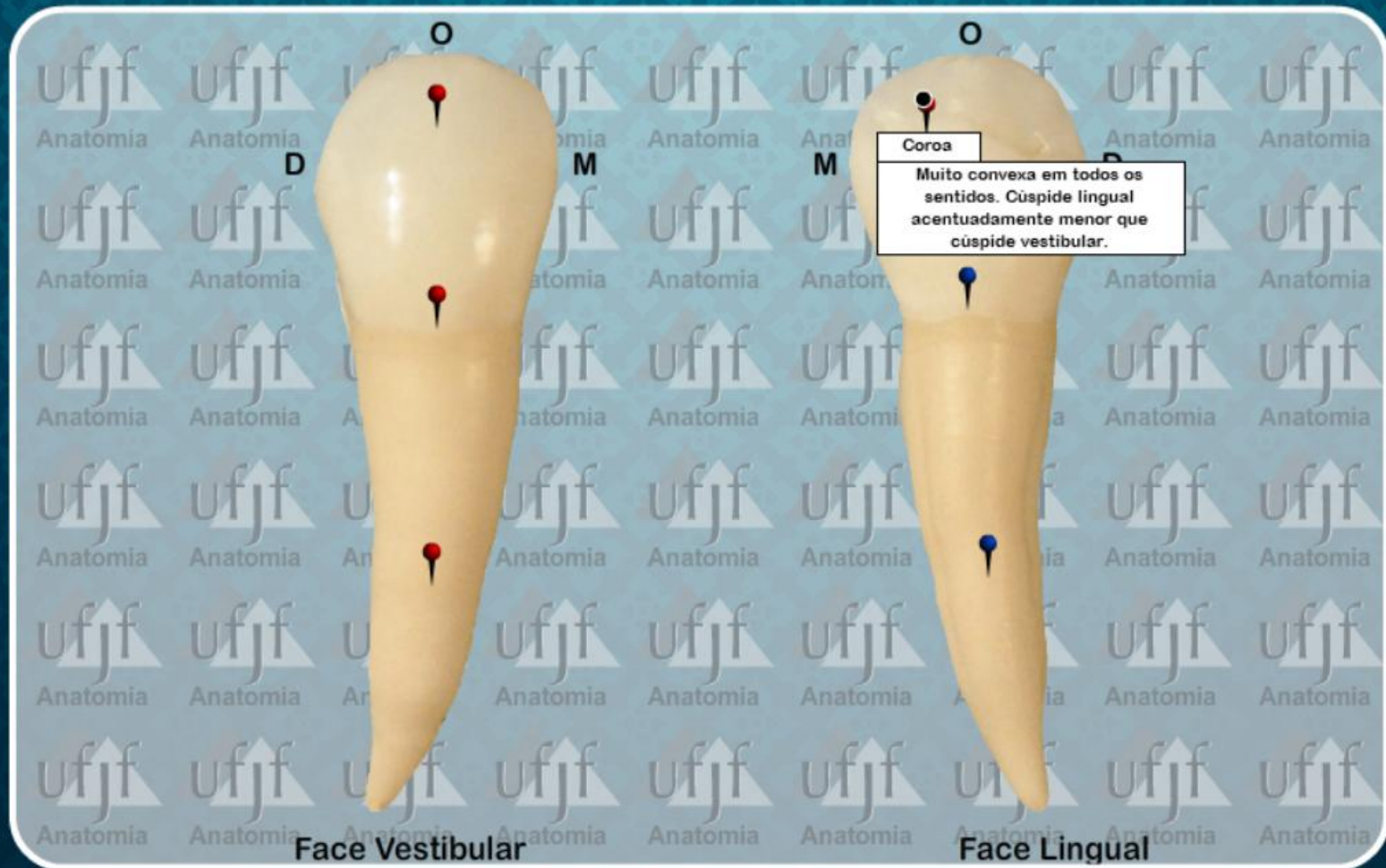
Primeiro Pre-Molar Inferior (44)



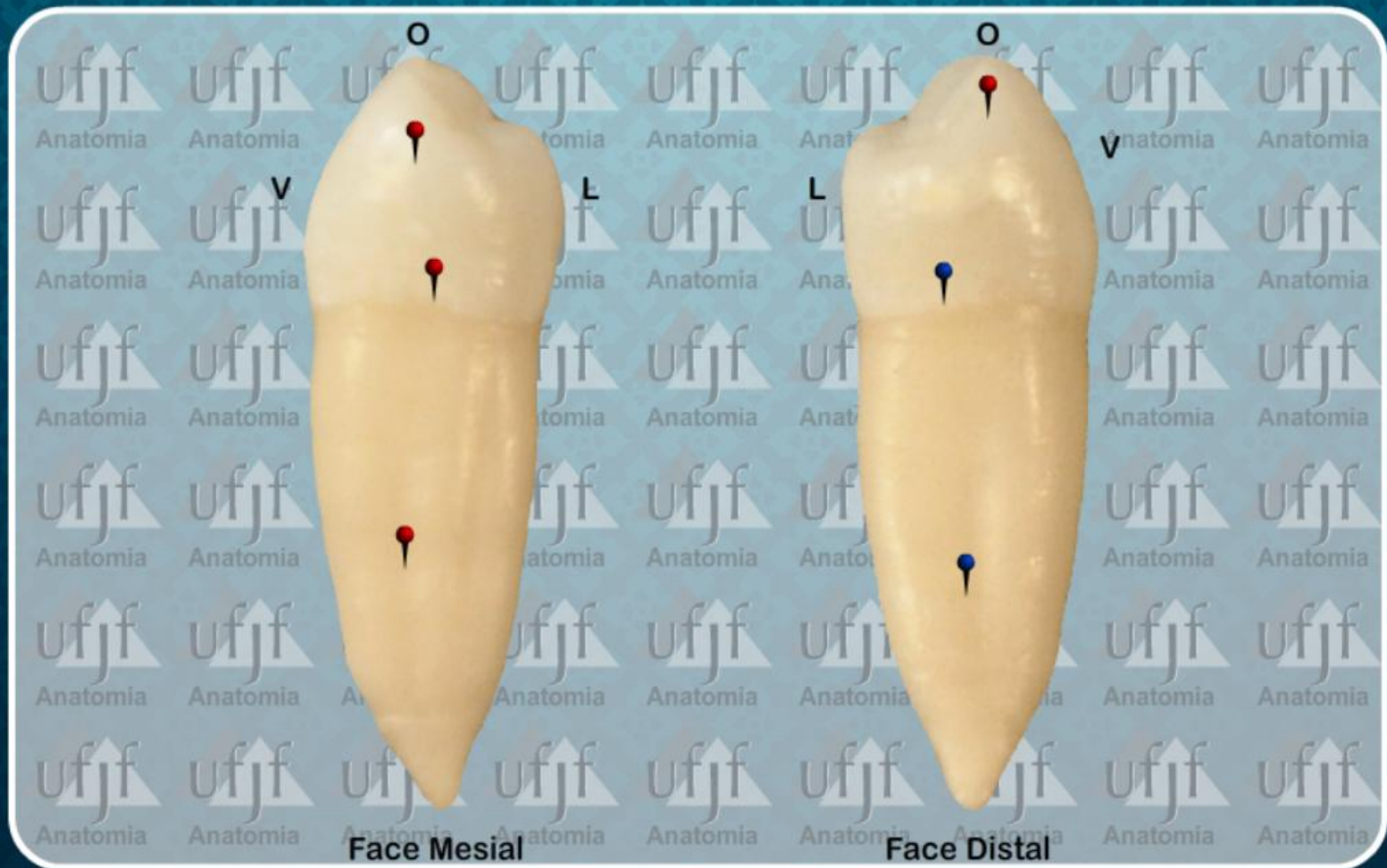
Primeiro Pre-Molar Inferior (44)



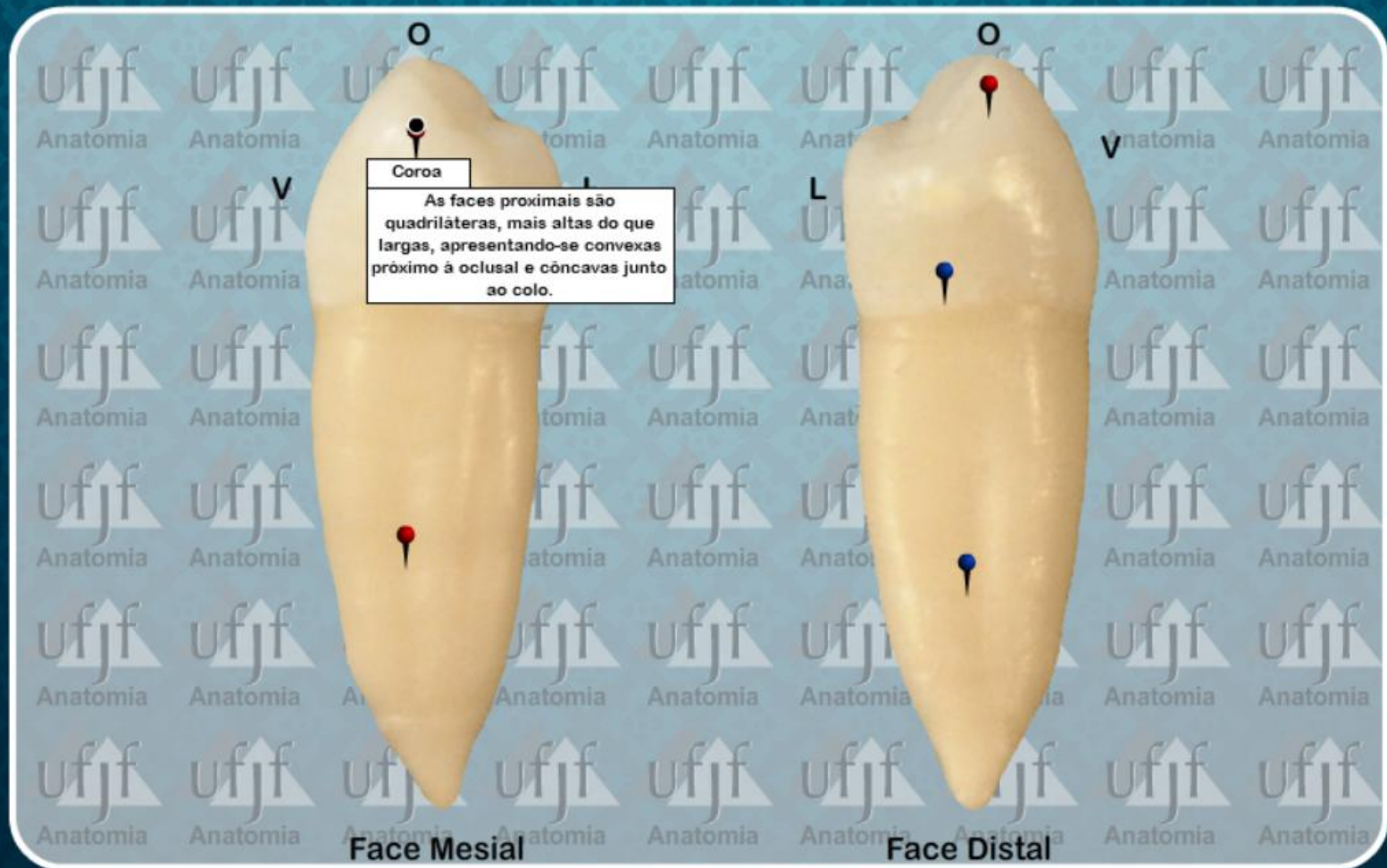
Primeiro Pre-Molar Inferior (44)



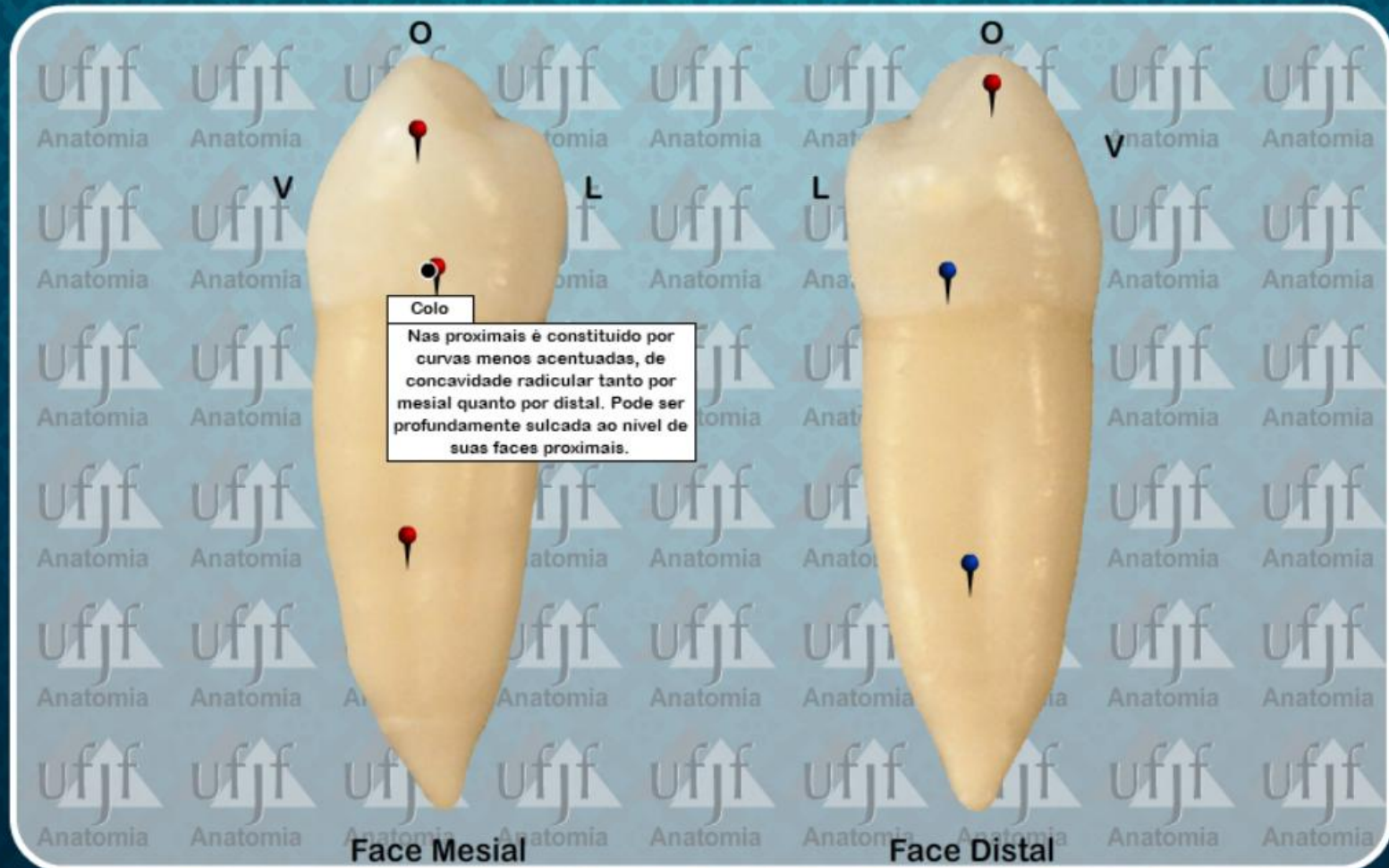
Primeiro Pre-Molar Inferior (44)



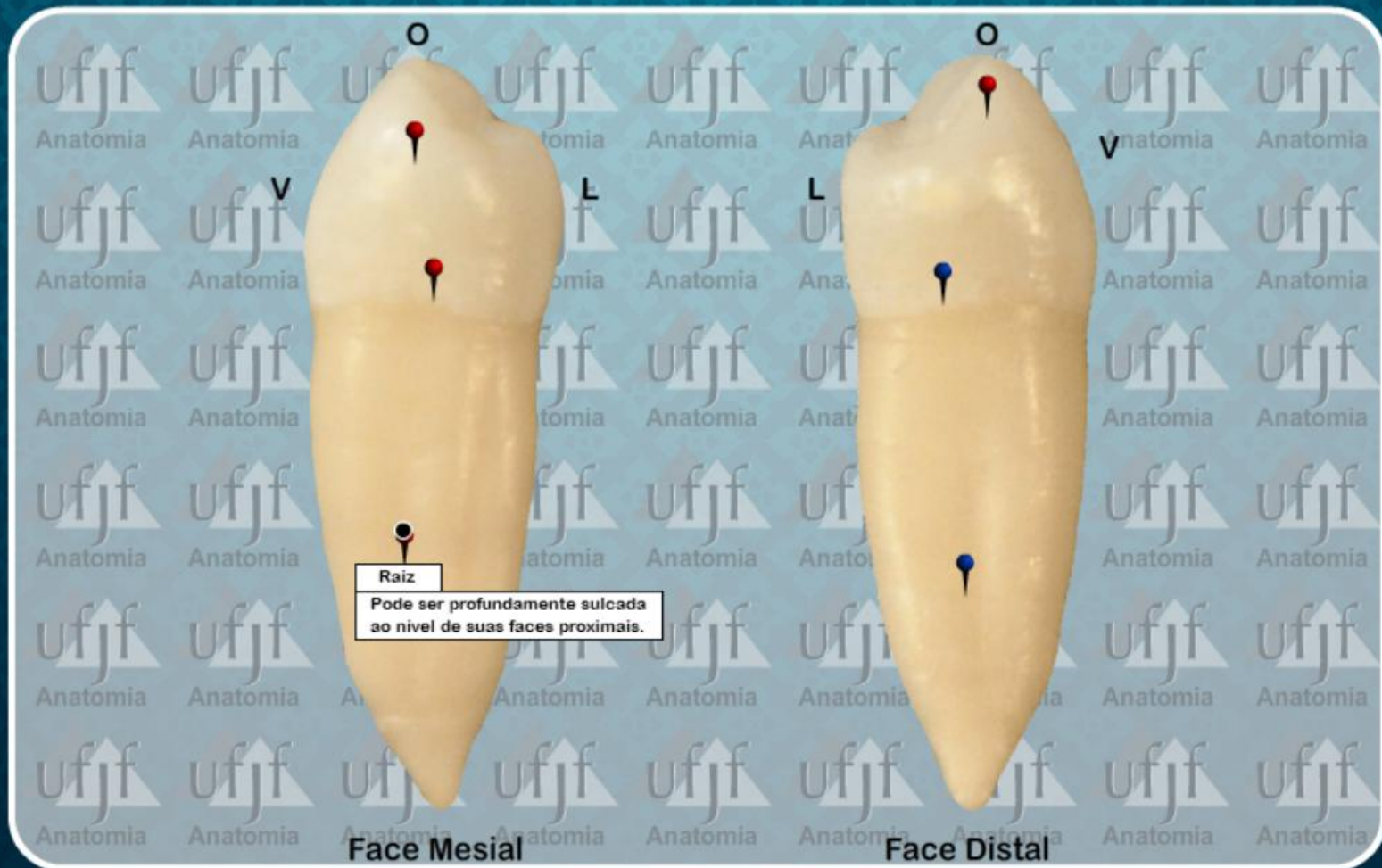
Primeiro Pre-Molar Inferior (44)



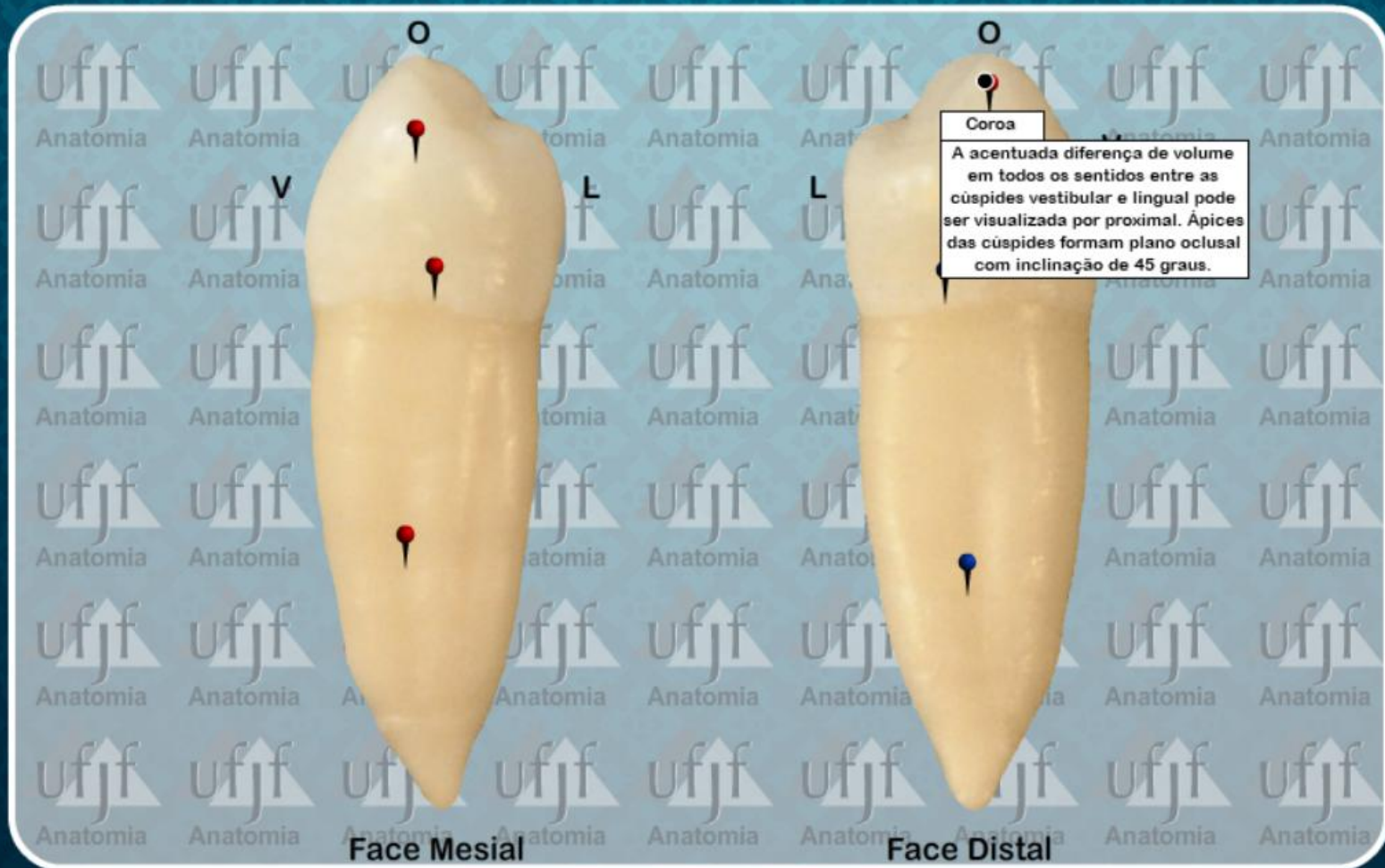
Primeiro Pre-Molar Inferior (44)



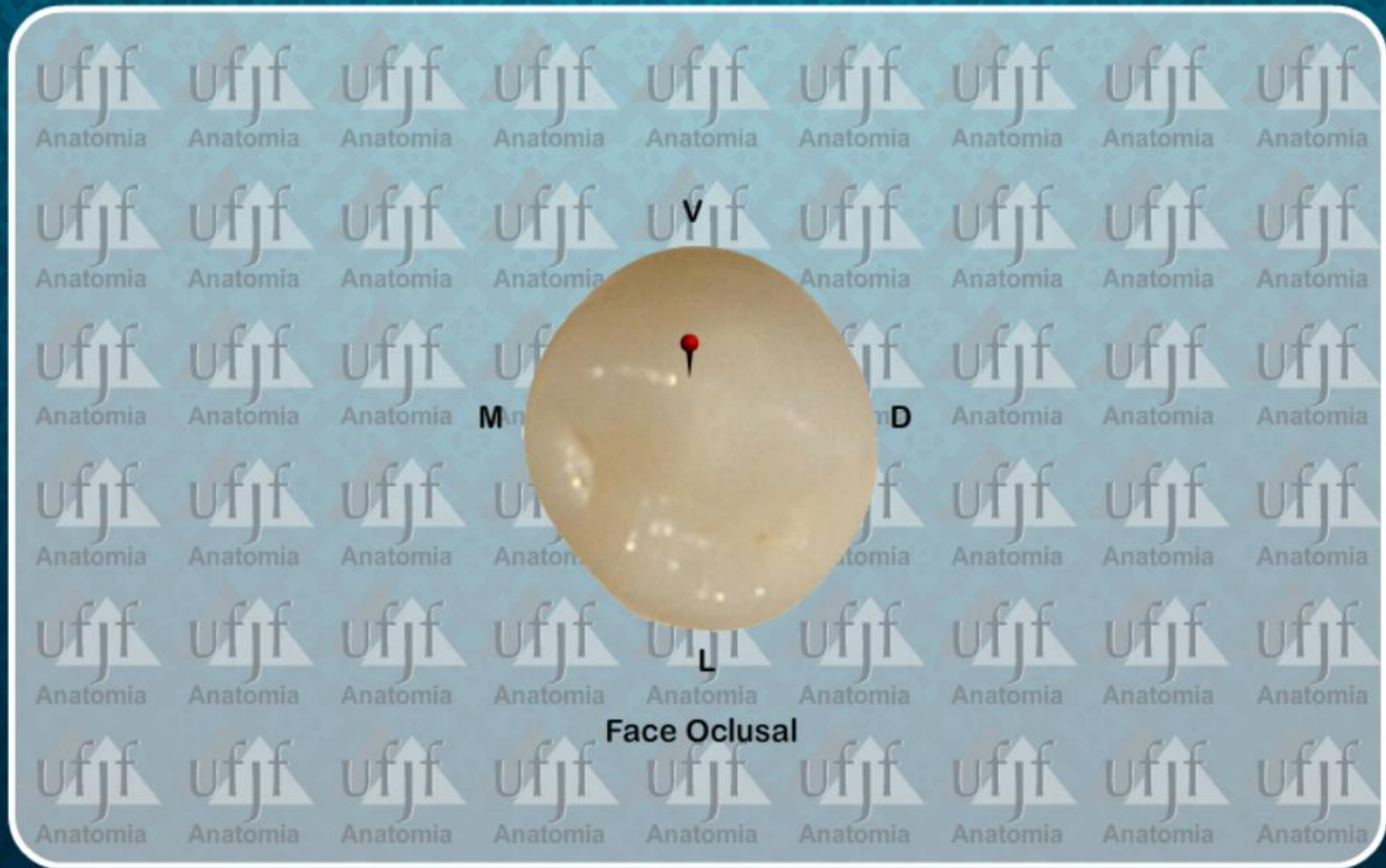
Primeiro Pre-Molar Inferior (44)



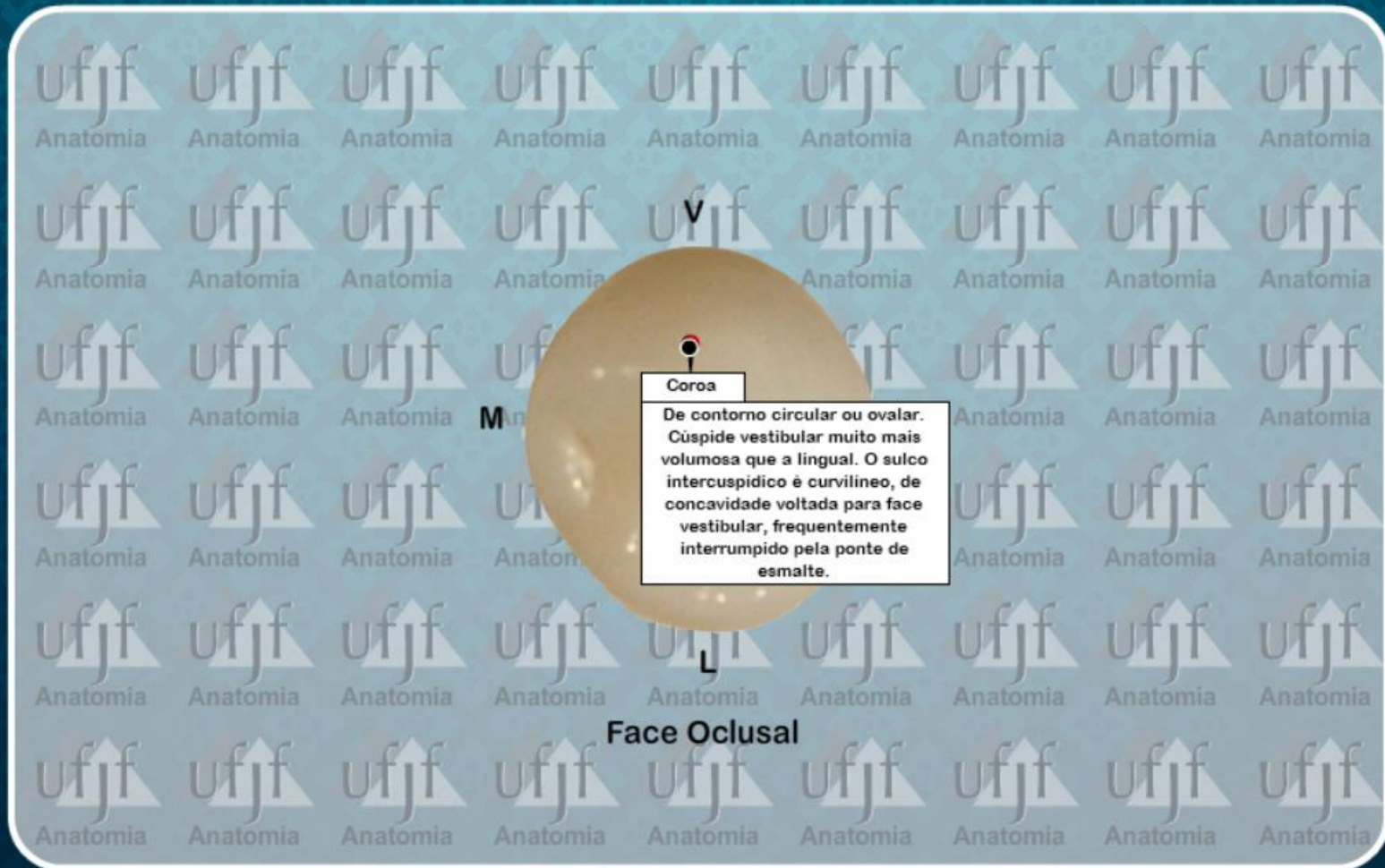
Primeiro Pre-Molar Inferior (44)



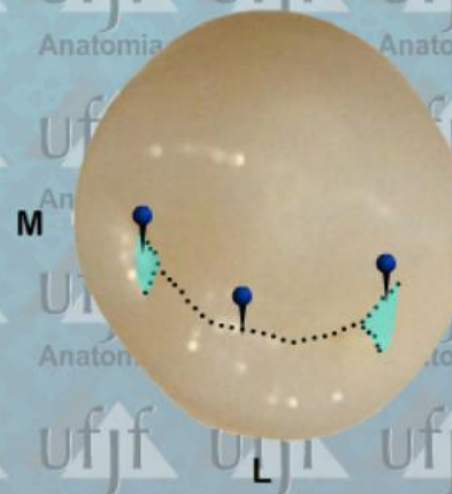
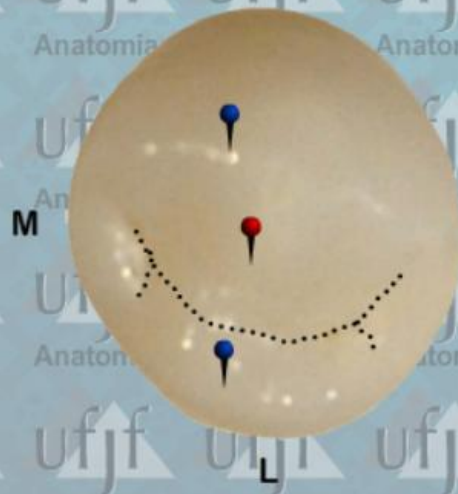
Primeiro Pre-Molar Inferior (44)



Primeiro Pre-Molar Inferior (44)

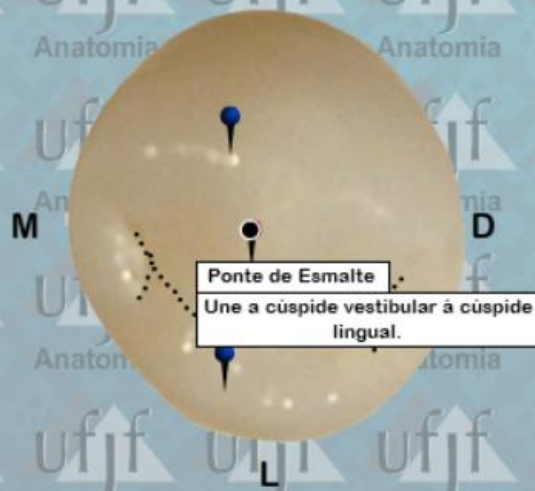


Primeiro Pre-Molar Inferior (44)

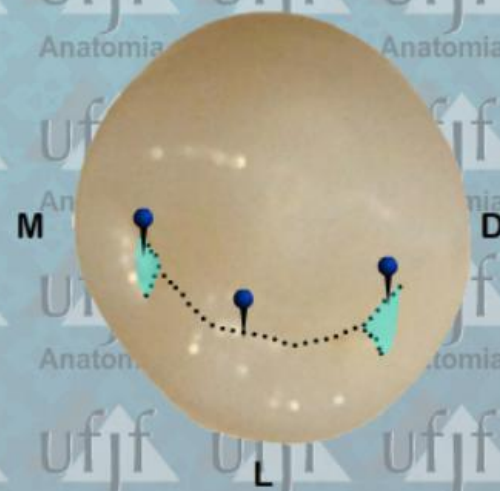


Face Oclusal

Primeiro Pre-Molar Inferior (44)

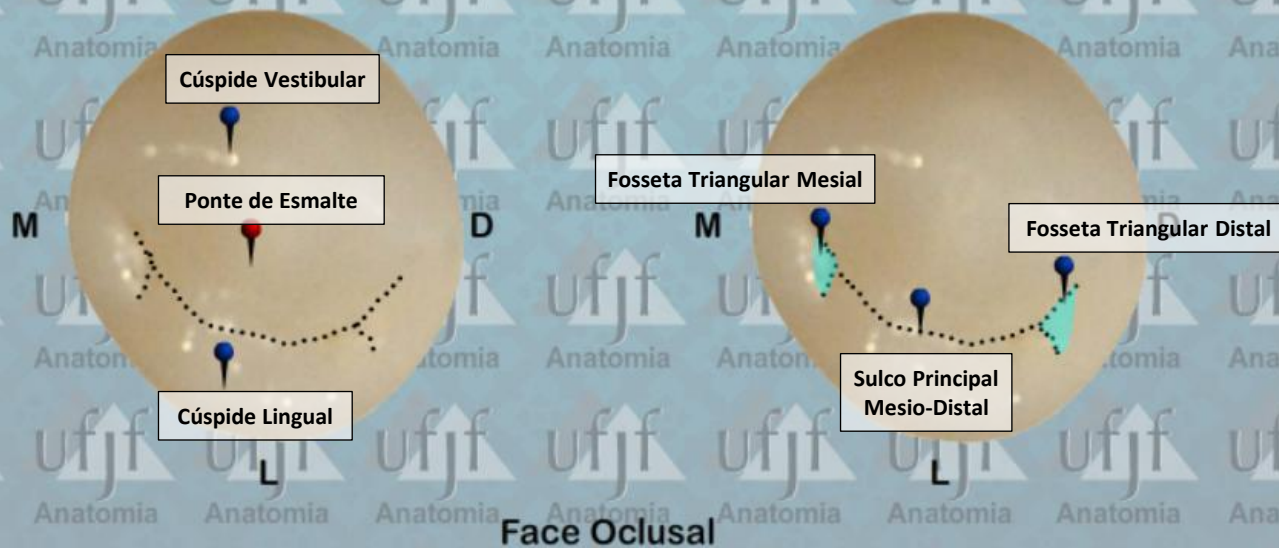


Ponte de Esmalte
Une a cuspide vestibular à cuspide lingual.



Face Oclusal

Primeiro Pre-Molar Inferior (44)

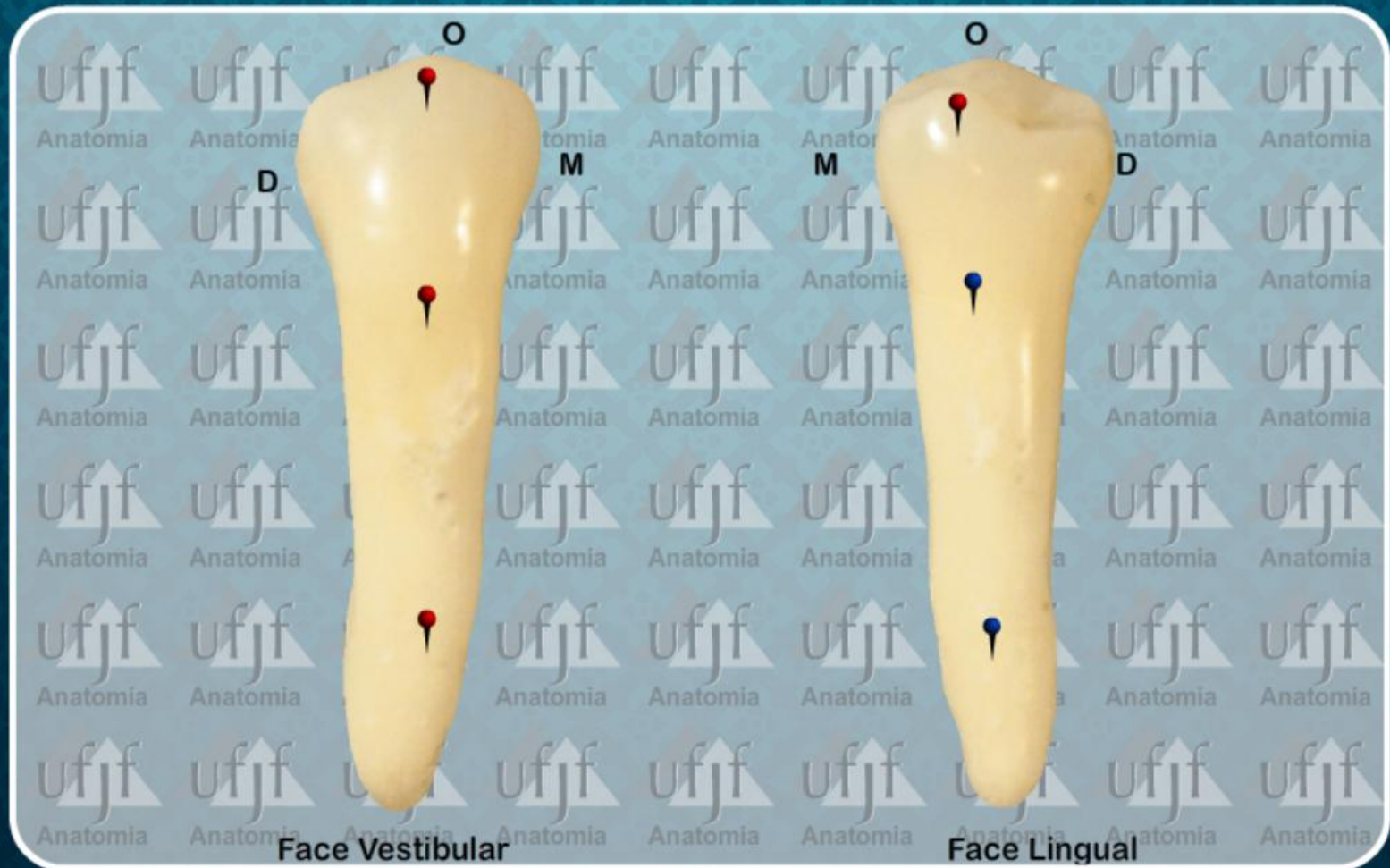


ATLAS de ANATOMIA DENT L

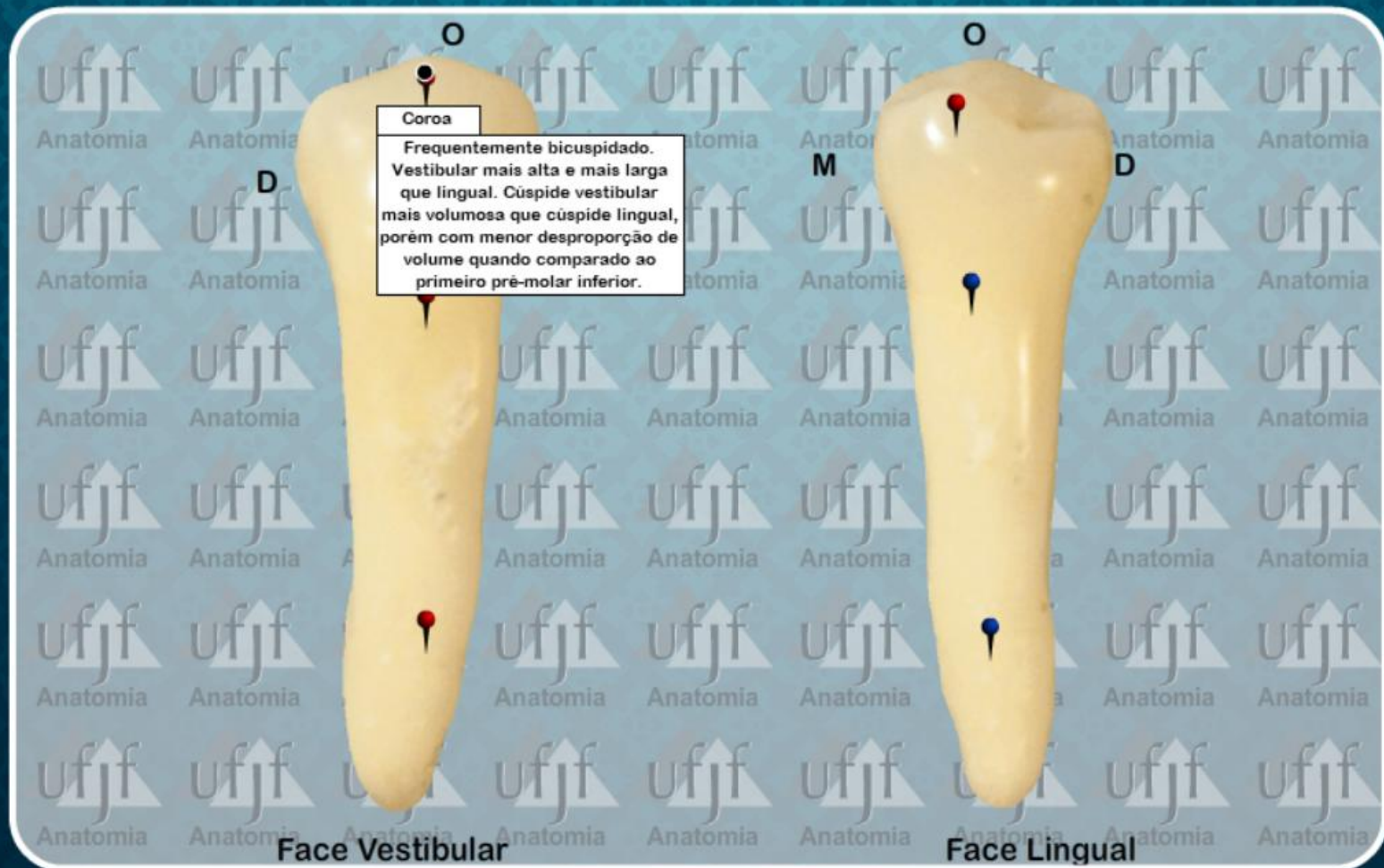
PRÉ-MOLARES
DENTES PERMANENTES

2º PRÉ-MOLAR INFERIOR

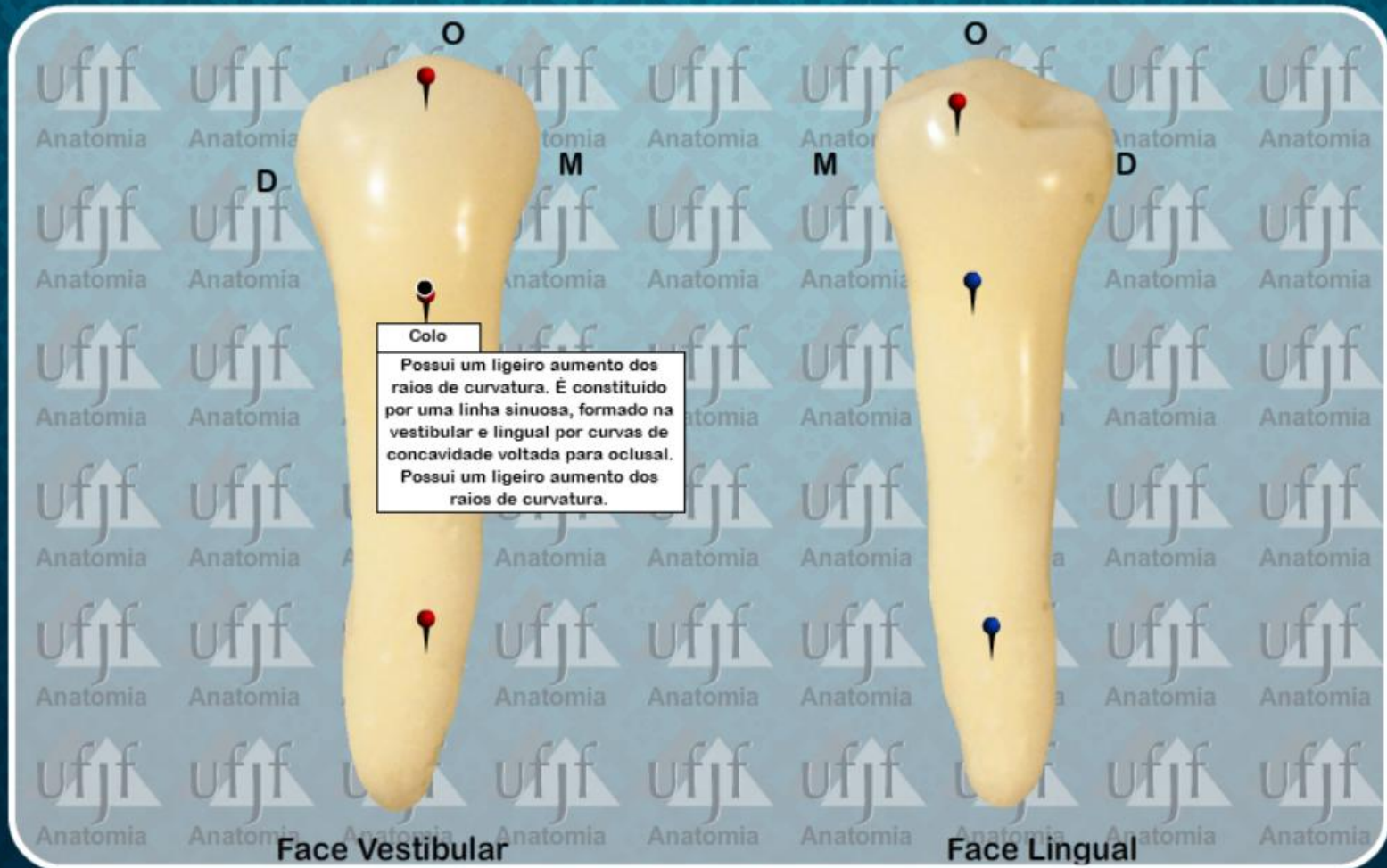
Segundo Pre-Molar Inferior (45)



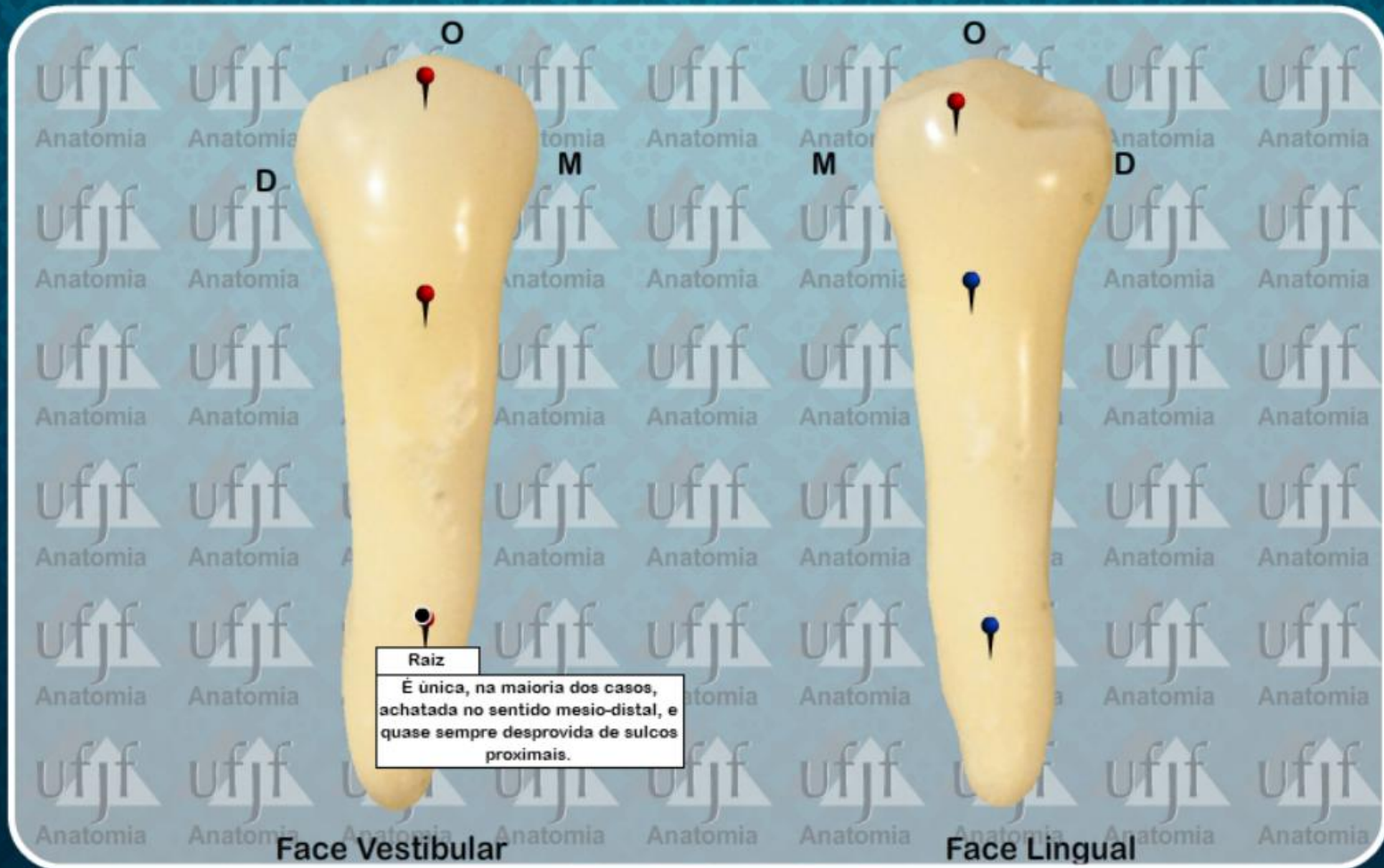
Segundo Pre-Molar Inferior (45)



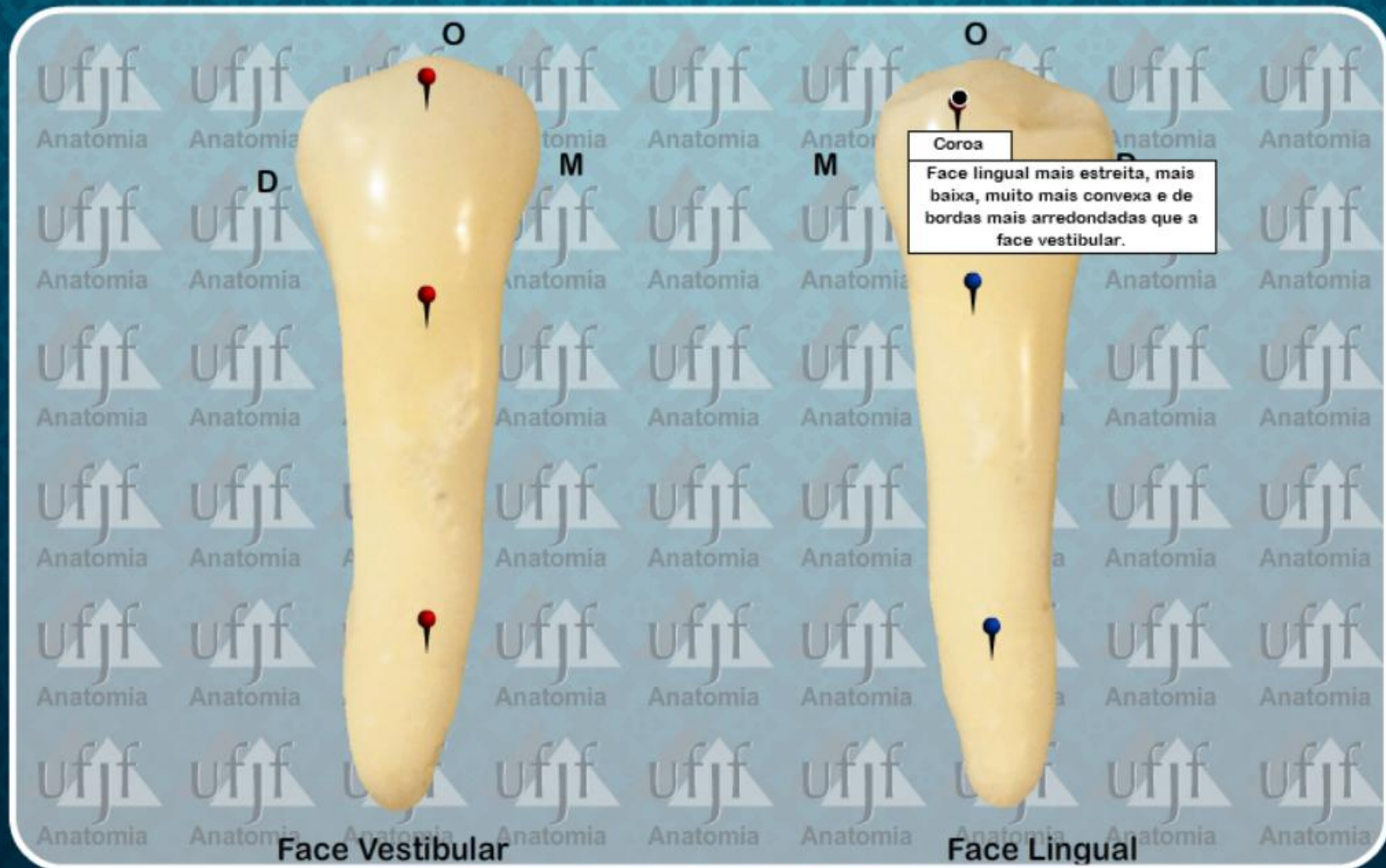
Segundo Pre-Molar Inferior (45)



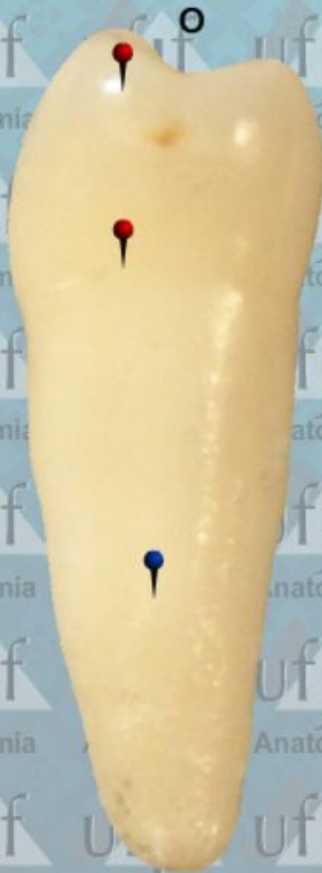Segundo Pre-Molar Inferior (45)



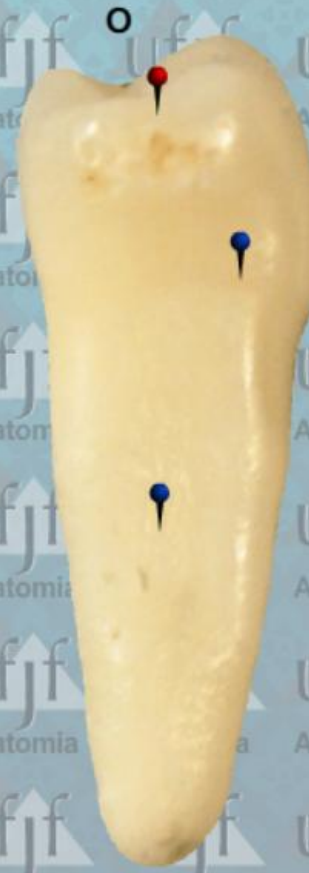Segundo Pre-Molar Inferior (45)



Segundo Pre-Molar Inferior (45)

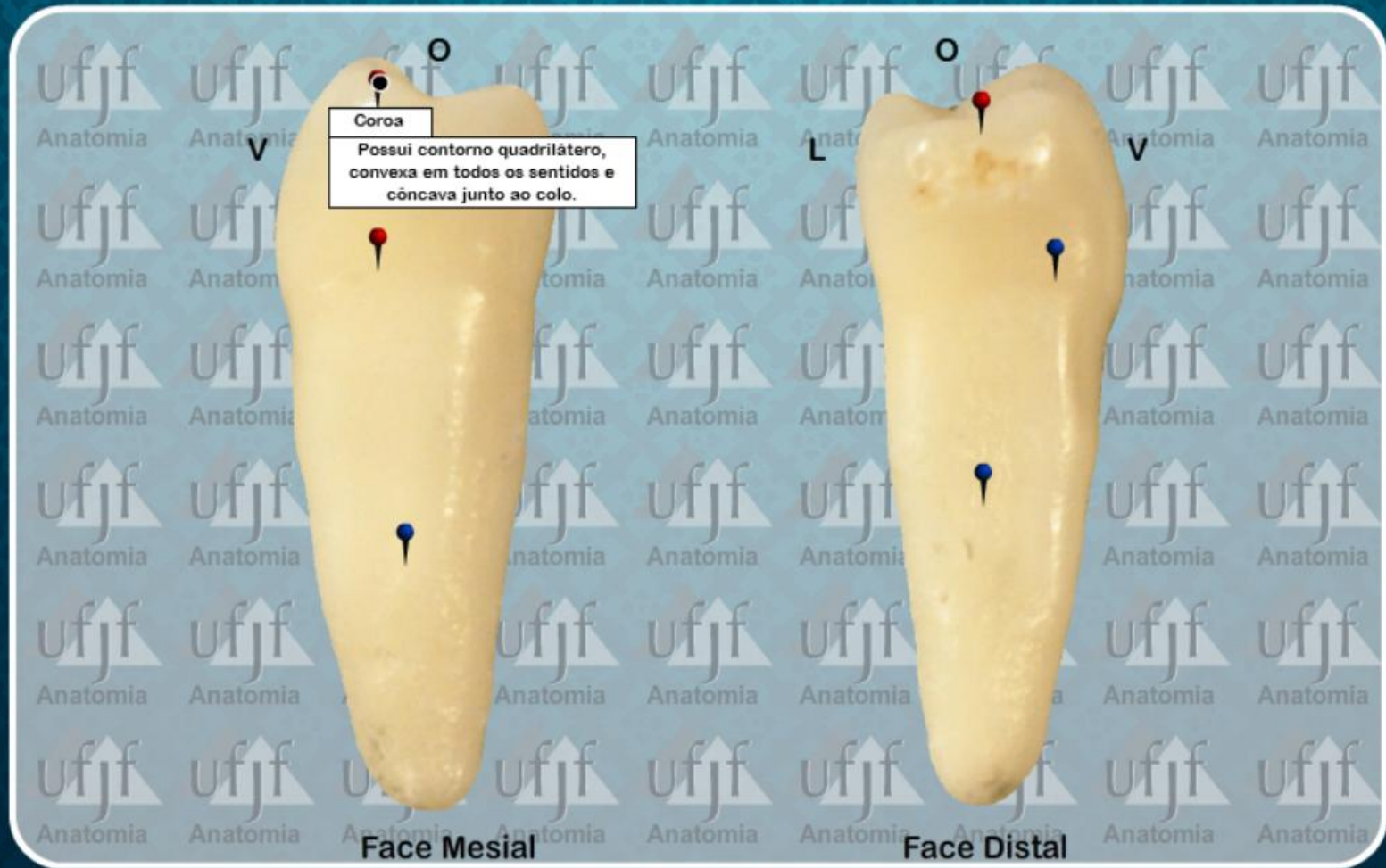


Face Mesial

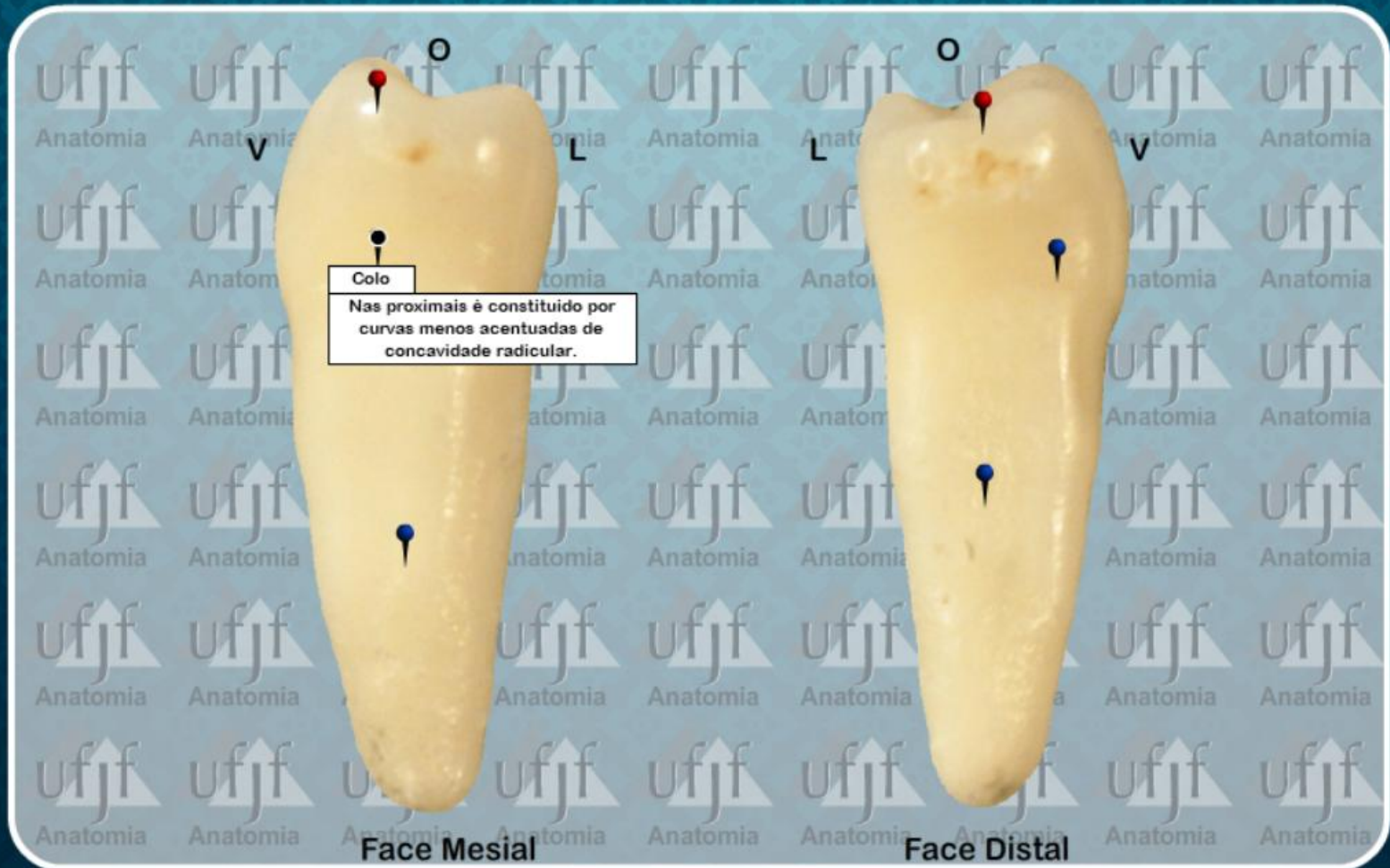


Face Distal

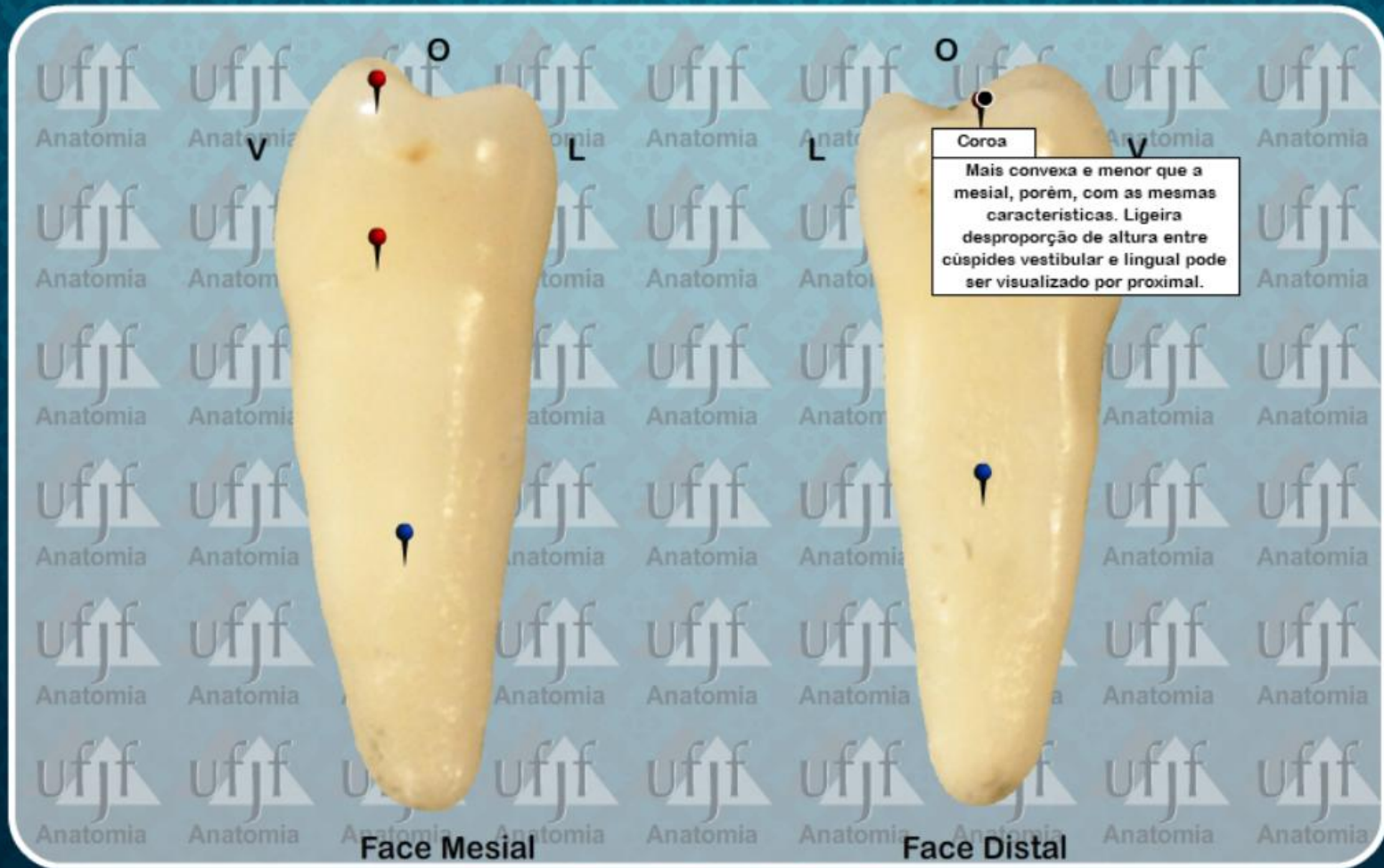
Segundo Pre-Molar Inferior (45)



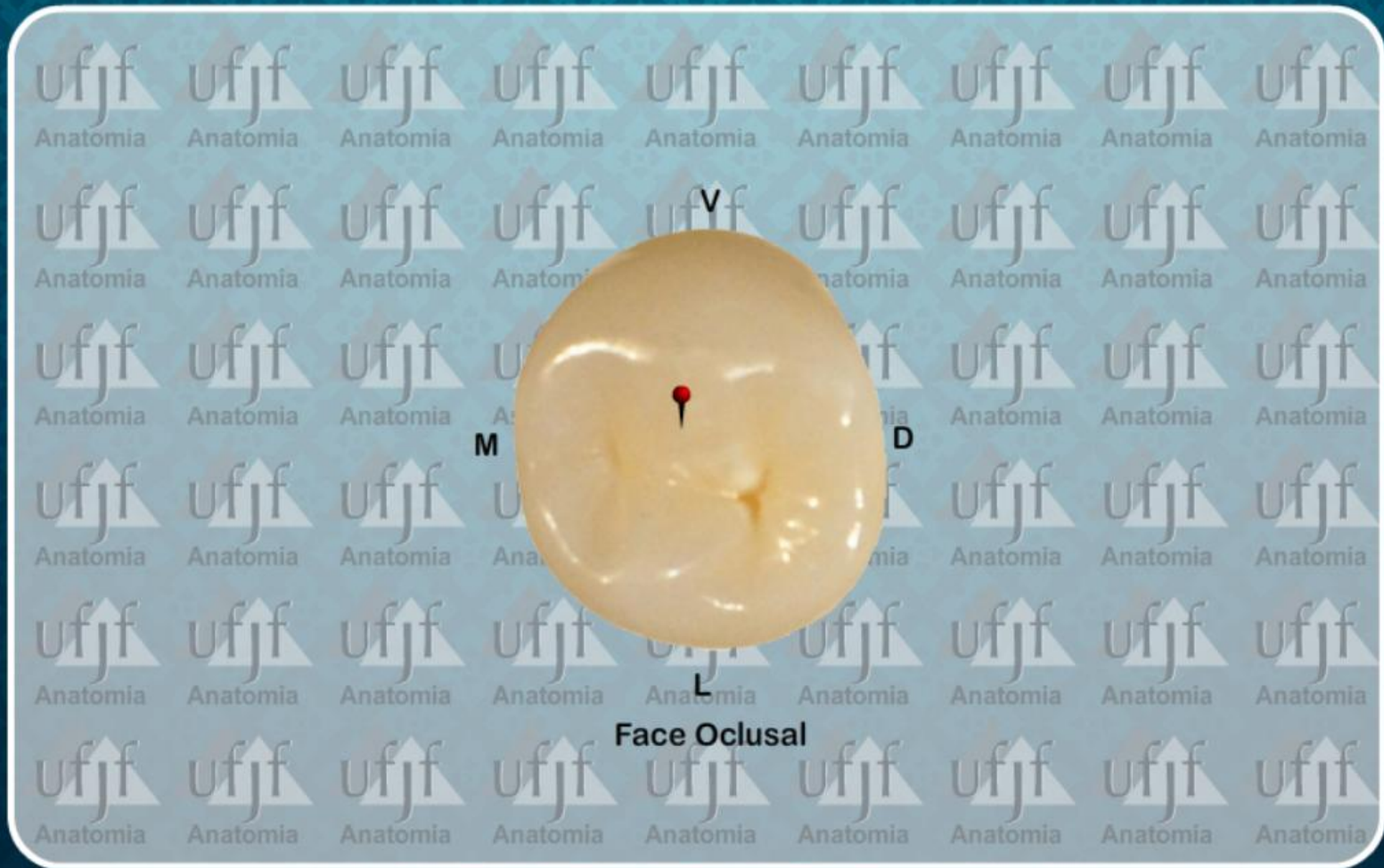Segundo Pre-Molar Inferior (45)



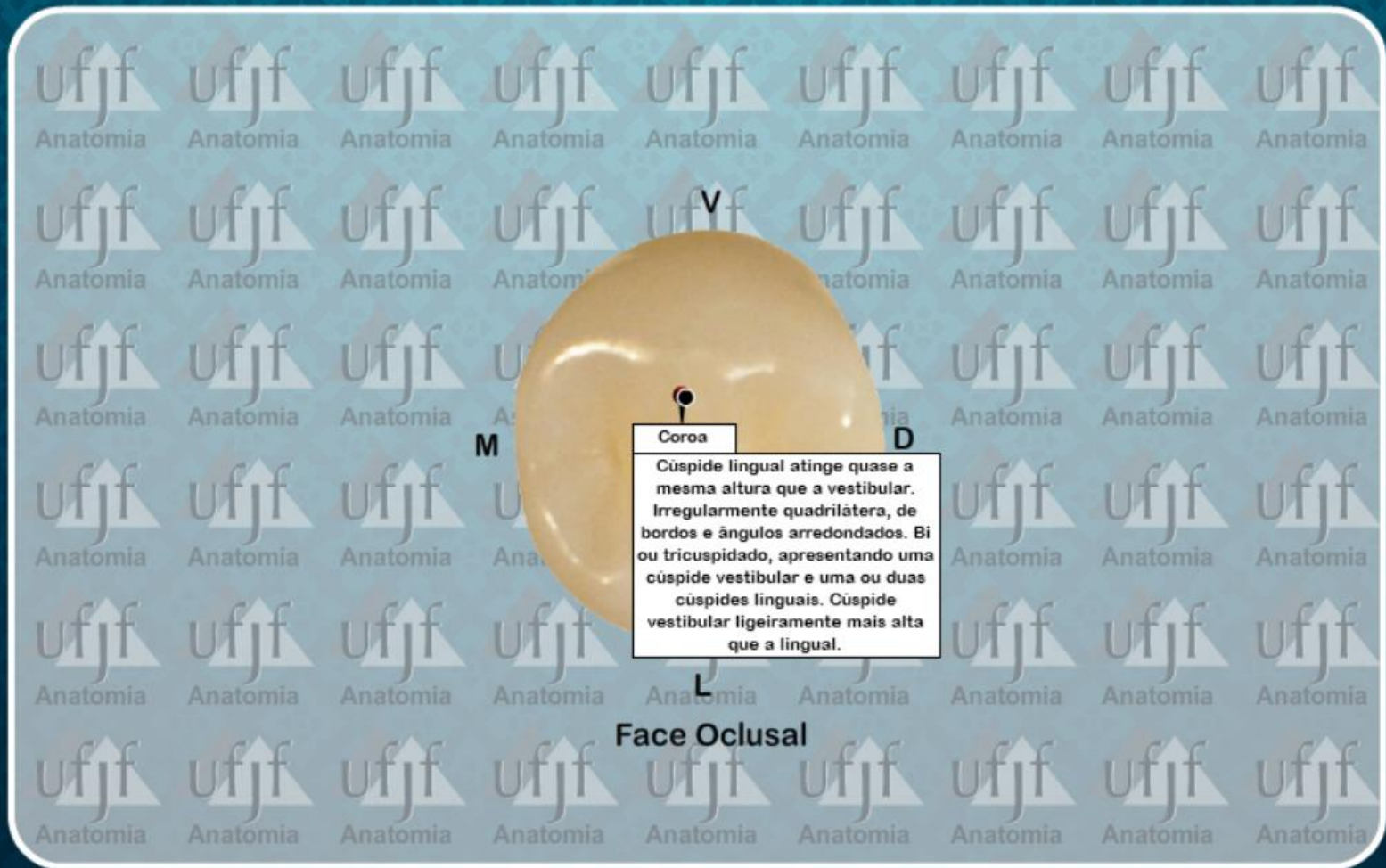
Segundo Pre-Molar Inferior (45)



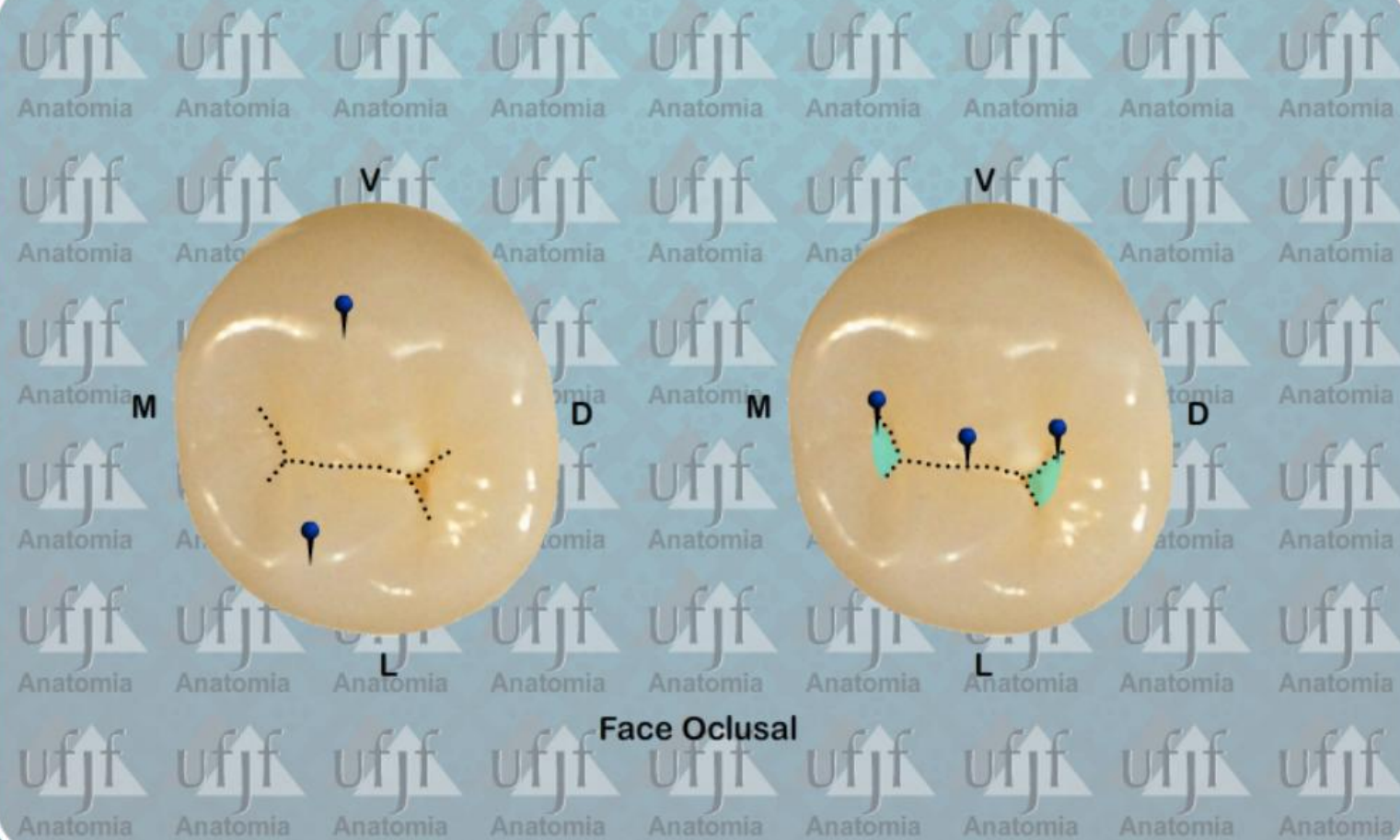Segundo Pre-Molar Inferior (45)



Segundo Pre-Molar Inferior (45)

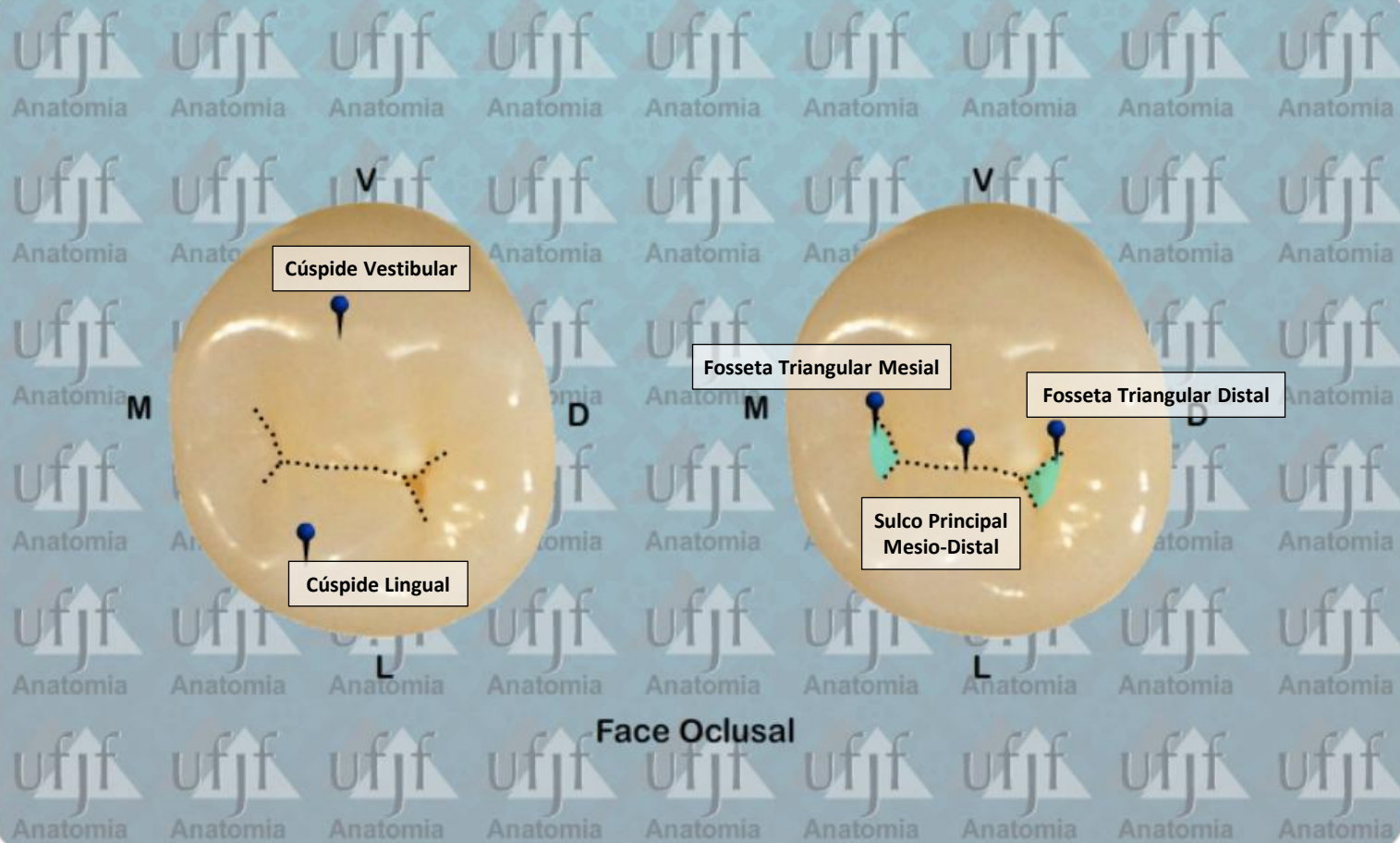


Segundo Pre-Molar Inferior (45)



Face Oclusal

Segundo Pre-Molar Inferior (45)



PRÉ-MOLARES

ATLAS de ANATOMIA

DENTAL

DENTES PERMANENTES

REFERÊNCIAS BIBLIOGRÁFICAS

CÔRTEZ D.F., URBANO E.S. **Anatomia Dental: Roteiro Prático e Teórico**. Disciplina de Anatomia Dental. Departamento de Anatomia. Universidade Federal de Juiz de Fora. 2025.

DELLA SERRA. O. **Anatomia Dental**. 3ª ed. São Paulo: Editora Artes Médicas, 1981.

TEIXEIRA, L. M. S.; REHER, P.; REHER, V. G. S. **Anatomia Aplicada à Odontologia**. Parte 2: Anatomia Dental Humana. 3ª ed. Rio de Janeiro: Editora Guanabara-Koogan, 2020.

VIEIRA, G. F. et al. **Atlas de Anatomia de Dentes Permanentes: Coroa Dental**. 3ª ed. São Paulo: Editora Santos, 2018.