



ATLAS ANATÔMICO

A ILUSTRAÇÃO E A COMPUTAÇÃO COMO SUPORTE
NO ENSINO DA ANATOMIA

ORGANIZAÇÃO E TEXTO:
SÉRGIO MURTA MACIEL

EDIÇÃO DAS IMAGENS, FORMATAÇÃO E
LEGENDAS:

ABNER RAMOS DE CASTRO
LARA SANTOS ROCHA
LUCAS GARRIDO ALMEIDA
MATHEUS CRUZ FERRARO

ILUSTRAÇÕES, DESENHOS, PINTURA DAS IMAGENS E
ACABAMENTO:

ALICE PIZZOLANTE BOTTINO
BEATRIZ HELENA MOTA DA SILVA
LARA DE OLIVEIRA BISAGGIO
MARINA NATÁLIA DE ASSIS E OLIVEIRA
MATHEUS FÁVERO DAMASCENO
MARINA B. SPINELLI
NICOLAS LOSCHI DO VALE
SÉRGIO MURTA MACIEL
VICTOR BAX DO AMARAL

REVISÃO LINGUÍSTICA E ORTOGRÁFICA:
KELLER SOARES ÁVILA

ISBN: 978-65-00-52636-3



Atlas Anatômico

**A ilustração e a computação como
suporte no ensino da Anatomia**

Ficha catalográfica:

**Dados Internacionais de Catalogação na Publicação (CIP)
(Câmara Brasileira do Livro, SP, Brasil)**

Atlas anatômico _ _ _ : a ilustração
e a computação como suporte no ensino da
anatomia / organização Sérgio Murta Maciel. --
1. ed. -- Juiz de Fora, MG : Sérgio Murta Maciel,
2022.

PDF

Vários autores.
Vários colaboradores.
Bibliografia.
ISBN 978-65-00-52636-3

1. Anatomia humana - Atlas I. Maciel, Sérgio
Murta.

CDD-611.00222

NLM-QS 400

22-128061

Índices para catálogo sistemático:

1. Anatomia humana : Atlas : Ciências médicas
611.00222

Eliete Marques da Silva - Bibliotecária - CRB-8/9380

AUTORIA

ORGANIZAÇÃO E TEXTO:

Sérgio Murta Maciel, CD; MS; PhD

Cirurgião Dentista; Especialista em Ortodontia e Implantodontia;

Professor Associado III do Departamento de Anatomia da Universidade Federal de Juiz de Fora (UFJF);

Ex Professor Adjunto de Anatomia da Faculdade de Ciências Médicas e da Saúde de Juiz de Fora (SUPREMA);

Ex-chefe do Departamento de Anatomia da UFJF.

EDIÇÃO DAS IMAGENS, FORMATAÇÃO E LEGENDA:

Abner Ramos de Castro

Acadêmico de Medicina – UFJF;

Voluntário do Projeto de Treinamento Profissional: A Computação como suporte para o ensino da Anatomia.

Lara Santos Rocha

Acadêmico de Medicina – UFJF;

Voluntário do Projeto de Treinamento Profissional: A Computação como suporte para o ensino da Anatomia.

Lucas Garrido de Almeida

Acadêmico de Medicina – UFJF;

Bolsista do Projeto de Treinamento Profissional: A Computação como suporte para o ensino da Anatomia.

Matheus Cruz Ferraro

Acadêmico de Medicina – UFJF;

Voluntário do Projeto de Treinamento Profissional: A Computação como suporte para o ensino da Anatomia.

ILUSTRAÇÃO, DESENHOS, PINTURA DAS IMAGENS E ACABAMENTO:

Alice Pizzolante Bottino

Graduada em Medicina – UFJF;

Especialista em Cirurgia Geral – HCBH;

Residente em Cirurgia Plástica – HCBH;

Bolsista do Projeto de Treinamento Profissional: A ilustração como suporte para o ensino da Anatomia.

Beatriz Helena Mota da Silva

Graduada em Odontologia – UFJF;

Cirurgiã-Dentista – PM Itaguaí RJ;

Bolsista do Projeto de Treinamento Profissional: A ilustração como suporte para o ensino da Anatomia.

Lara de Oliveira Bisaggio

Acadêmica de Medicina – UFJF;

Voluntária do Projeto de Treinamento Profissional: A ilustração como suporte para o ensino da Anatomia.

Marina Natália de Assis e Oliveira

Acadêmica de Medicina – UFJF;

Voluntária do Projeto de Treinamento Profissional: A ilustração como suporte para o ensino da Anatomia.

Matheus Fávero Damasceno

Médico – FCMSJF (SUPREMA);

Colaborador Interinstitucional do Projeto de Treinamento Profissional: A ilustração como suporte para o ensino da Anatomia.

Marina B. Spinelli

Acadêmica de Medicina – UFJF;

Voluntária do Projeto de Treinamento Profissional: A ilustração como suporte para o ensino da Anatomia.

Nicolas Loschi do Vale

Acadêmico de Medicina – UFJF;

Bolsista do Projeto de Treinamento Profissional: A ilustração como suporte para o ensino da Anatomia.

Victor Bax do Amaral

Acadêmico de Medicina – UFJF;

Voluntário do Projeto de Treinamento Profissional: A ilustração como suporte para o ensino da Anatomia.

REVISÃO LINGUÍSTICA E ORTOGRÁFICA:

Kéller Soares Ávila

Acadêmico de Medicina – UFJF;

Voluntário para revisão.

DEDICATÓRIA

A todos os colaboradores dos projetos de Treinamento Profissional - bolsistas, voluntários e entusiastas.dedico.

PREFÁCIO

A gênese do presente Atlas aconteceu no sentido de premiar aos estudantes de Anatomia com as autênticas “obras de arte”, produtos de 8 anos do Projeto de Treinamento Profissional da UFJF “A ilustração como suporte no ensino da Anatomia”, trabalhadas e editadas- com o mesmo zelo e apuro artístico- pelo projeto coirmão: “A computação como suporte no ensino da Anatomia.

O acervo conquistado nos muitos anos de trabalho apontou na direção de um Atlas Anatômico que materializasse toda nossa contribuição para a Anatomia enquanto ciência e arte. Desta forma o valor desse livro transcende a importância anatômica, ressaltando também a profissional e artística.

Esperamos que este Atlas, venha a democratizar ainda mais o estudo da Anatomia, assim como valorizar e estimular o Treinamento Profissional nas Universidades. Ele é a materialização de todo o esforço, de todas as equipes dos Projetos de Treinamento Profissional que coordenamos, desde o ano de 2014 - ocasião de sua primeira edição.

Que ele seja uma fonte de estudos, de inspiração e reflexão!!!

Prof. Sérgio Murta Maciel

AGRADECIMENTOS

Sempre a Deus;

À UFJF pela oportunidade da realização de mais uma obra através dos
Projetos de Treinamento Profissional- salientando os que coordeno;

Ao Departamento de Anatomia da UFJF;

Aos bolsistas, voluntários, colaboradores dos Projetos de treinamento
Profissional - cerne desse livro – Quanto talento! Quanta arte!

CRÉDITOS DAS FIGURAS

Alice Pizzolante Botinno

Figuras 2.2, 2.3, 2.4, 2.5, 2.6, 2.7, 3.2, 3.9, 4.2, 5.1, 5.3, 5.8, 5.12, 6.3, 6.5, 6.6, 8.7, 8.8, 8.9, 8.10, 8.12

Beatriz Mota

Figuras 2.1, 3.3, 3.4, 3.6, 4.1, 4.3, 5.6, 4.7, 4.8, 4.9, 4.10, 5.2, 5.4, 5.5, 8.2, 8.6

Lara de Oliveira Bisaggio

Marina Natália de Assis e Oliveira

Matheus Fávero Damasceno

Figuras 6.4, 8.11, 9.1, 9.2, 9.3, 9.4, 10.1, 10.2, 10.3, 10.4, 10.5, 10.6, 11.1, 11.2, 11.3

Marina B. Spinelli

Nicolas Loschi do Vale

Figura 8.4

Sérgio Murta Maciel

Figuras 1.1, 1.2, 1.3, 1.4, 1.5, 1.6, 1.7, 1.8, 1.9, 1.10, 1.11, 1.12, 5.6, 5.11, 5.14, 5.15, 6.1, 6.2, 6.7, 8.1, 8.5

Victor Bax do Amaral

Acervo do Projeto de Treinamento Profissional

Figuras 2.8, 2.9, 2.10, 2.11, 2.12, 2.13, 2.14, 2.15, 2.16, 2.17, 3.1, 3.4, 3.5, 3.7, 3.8, 4.4, 4.5, 5.5, 5.7, 5.9, 5.10, 5.13, 8.3

SUMÁRIO

CAPÍTULO 1 - OLHO E ORELHA.....	1
CAPÍTULO 2 - SISTEMA ESQUELÉTICO.....	7
CAPÍTULO 3 - JUNTURAS.....	14
CAPÍTULO 4 - SISTEMA MUSCULAR	21
CAPÍTULO 5 - SISTEMA NERVOSO.....	27
CAPÍTULO 6 - SISTEMA CARDIOVASCULAR.....	35
CAPÍTULO 7 - SISTEMA RESPIRATÓRIO.....	39
CAPÍTULO 8 - SISTEMA DIGESTÓRIO.....	42
CAPÍTULO 9 - SISTEMA URINÁRIO	49
CAPÍTULO 10 - SISTEMA GENITAL MASCULINO	53
CAPÍTULO 11 - SISTEMA REPRODUTOR FEMININO	57

Capítulo 1 – Olho e Orelha

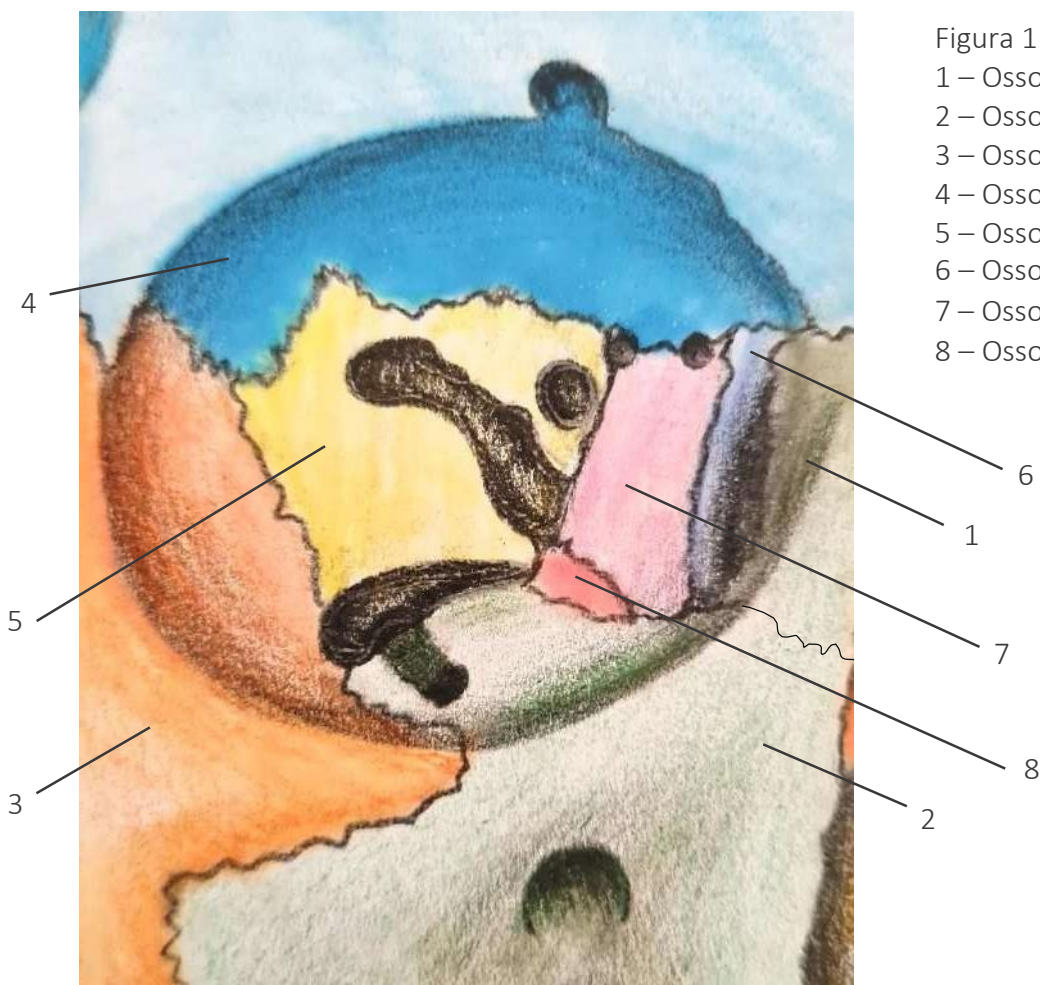


Figura 1.1: Ossos da órbita

- 1 – Osso nasal
- 2 – Osso maxilar
- 3 – Osso zigomático
- 4 – Osso frontal
- 5 – Osso esfenoidal
- 6 – Osso lacrimal
- 7 – Osso etmoidal
- 8 – Osso palatino

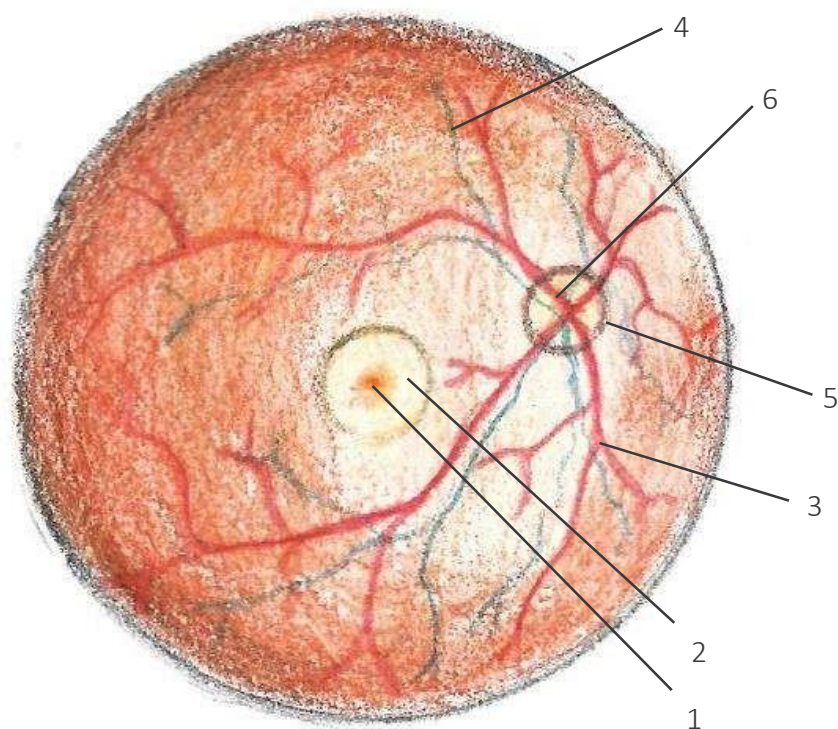


Figura 1.2: Retina

- 1 – Fóvea
- 2 – Mácula
- 3 – Arteríolas
- 4 – Vênulas
- 5 – Disco óptico
- 6 – Veia e artéria retiniais centrais

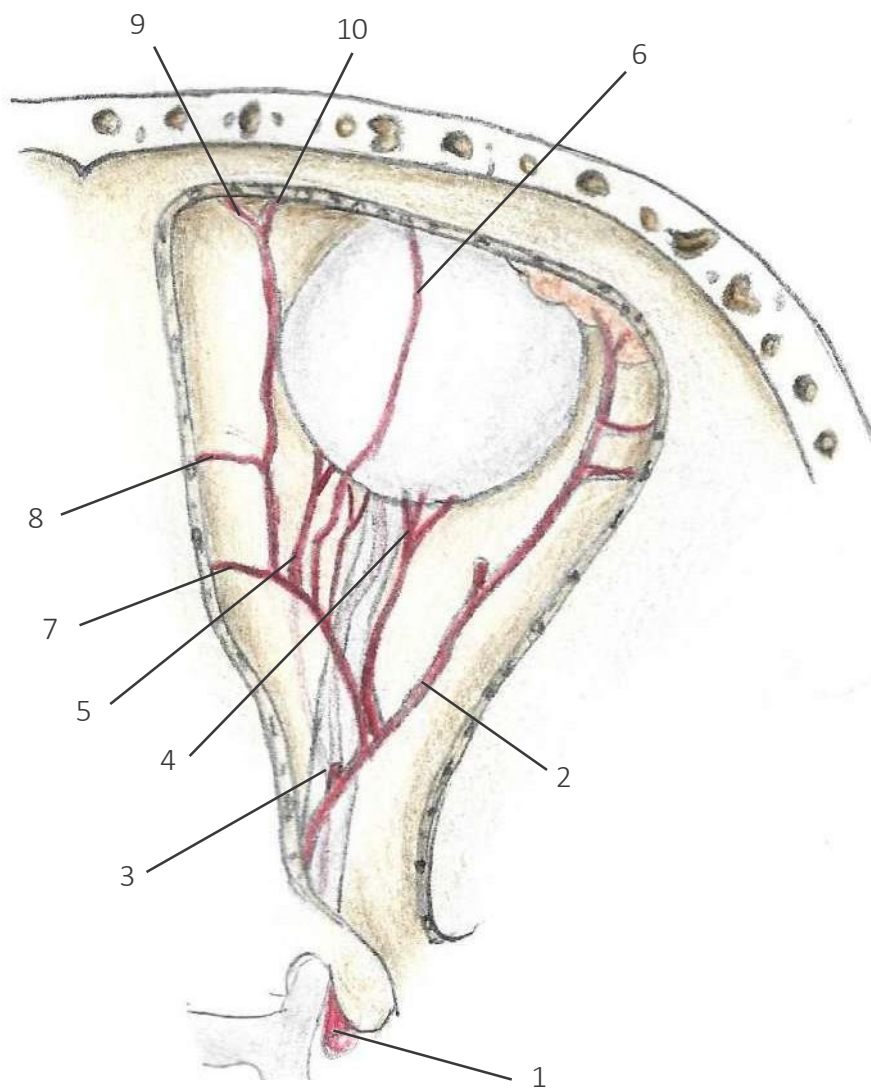
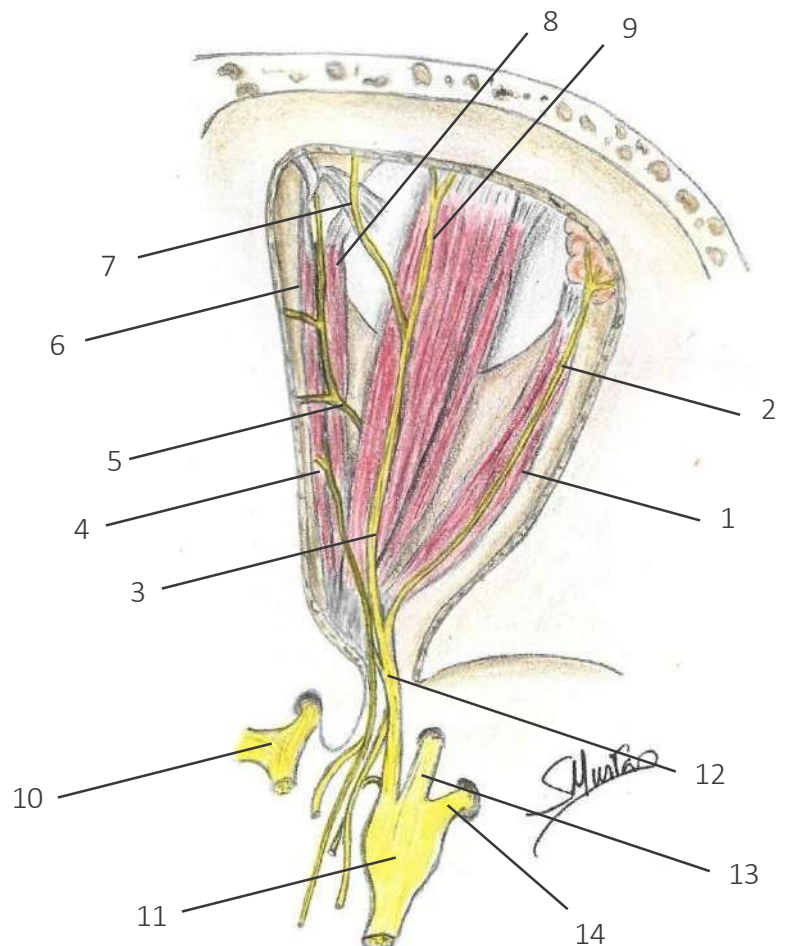


Figura 1.3: Irrigação da órbita

- 1 – Artéria oftálmica
- 2 – Artéria lacrimal
- 3 – Artéria central da retina
- 4 – Artéria ciliar curta posterior
- 5 – Artéria ciliar longa posterior
- 6 – Artéria supra orbital
- 7 – Artéria etmoidal posterior
- 8 – Artéria etmoidal anterior
- 9 – Artéria dorsal nasal
- 10 – Artéria supratroclear

Figura 1.4: Inervação da órbita

- 1 – Músculo reto lateral
- 2 – Nervo lacrimal
- 3 – Nervo frontal
- 4 – Nervo troclear (IV)
- 5 – Nervo nasociliar
- 6 – Músculo oblíquo superior
- 7 – Nervo supratroclear
- 8 – Músculo reto medial
- 9 – Nervo supra-orbitário
- 10 – Nervo óptico
- 11 – Gânglio trigêmio
- 12 – Nervo oftálmico
- 13 – Nervo maxilar
- 14 – Nervo mandibular



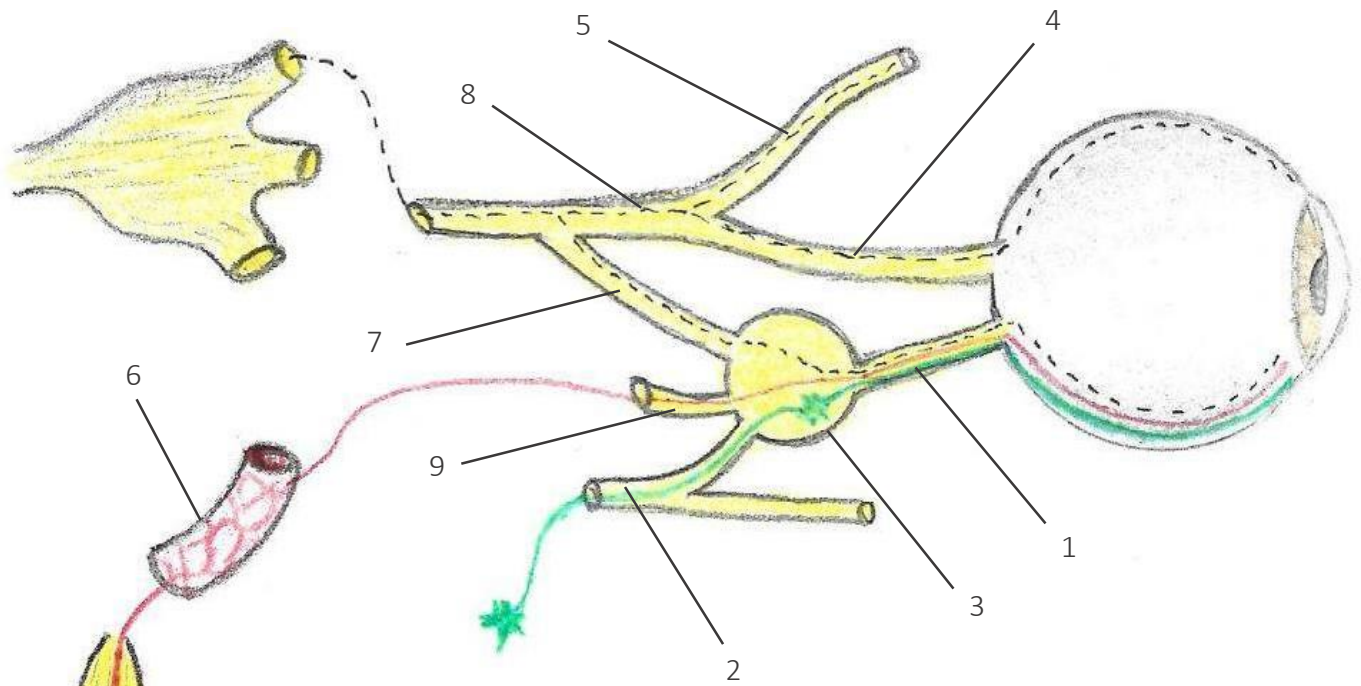


Figura 1.5: Formação do gânglio ciliar

- 1 – Nervo ciliar curto
- 2 – Nervo oculomotor
- 3 – Gânglio ciliar
- 4 – Nervo ciliar longo

- 5 – Nervo nasociliar
- 6 – Plexo carotídeo dando raiz simpática
- 7 – Raiz sensitiva
- 8 – Nervo nasociliar
- 9 – Entrada da raiz simpática

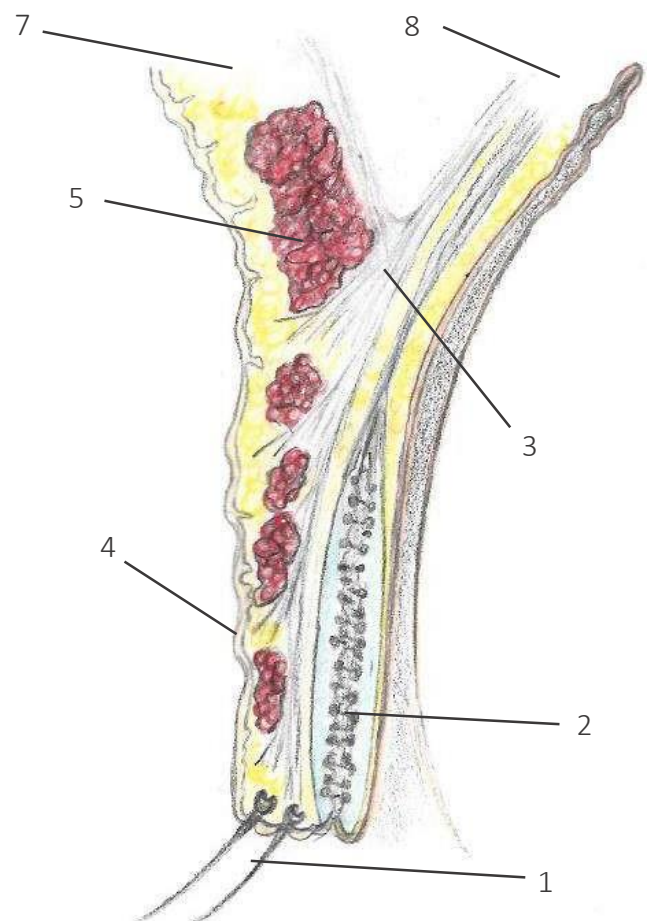


Figura 1.6: Pálpebra

- 1 – Cílios
- 2 – Orifícios das glândulas de Meibomius
- 3 – Linha cinzenta
- 4 – Pele
- 5 – Músculo orbicular
- 6 – Conjuntiva
- 7 – Lamela anterior
- 8 – Lamela posterior

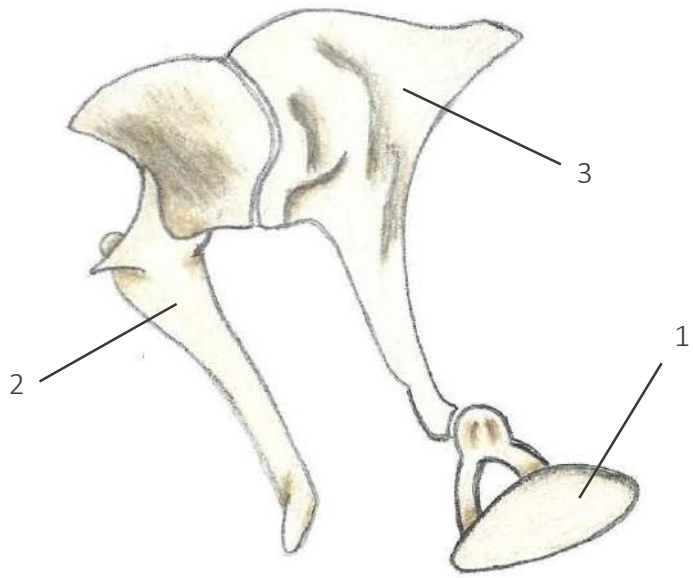


Figura 1.7: Ossículos da audição

- 1 – Estribo
- 2 – Martelo
- 3 – Bigorna

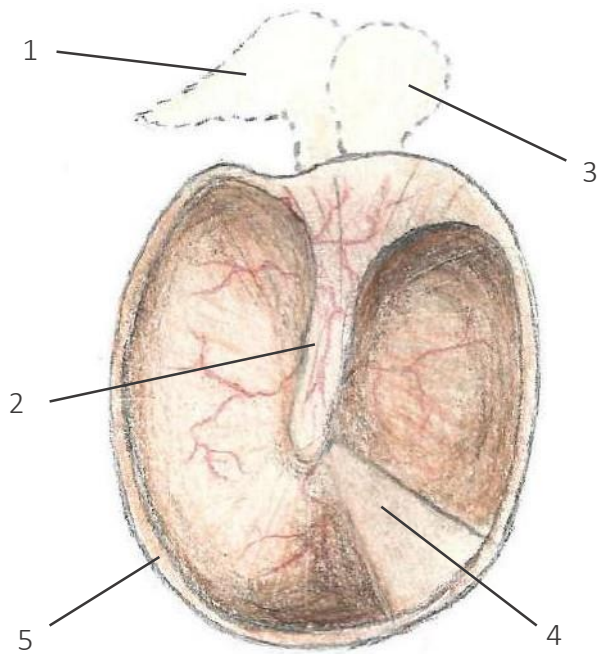


Figura 1.8: Membrana timpânica

- 1 – Bigorna
- 2 – Cabo do martelo
- 3 – Cabeça do martelo
- 4 – Cone de luz
- 5 – Annulus timpânico

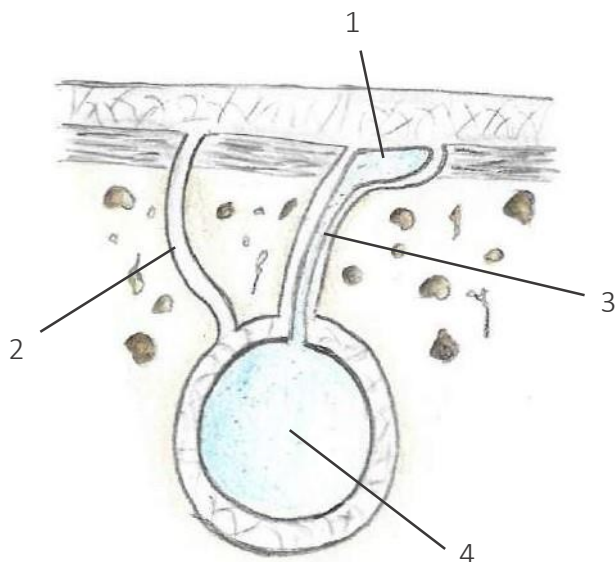


Figura 1.9: Sistema simplificado da endolinfa

- 1 – Saco endolinfático
- 2 – Aqueduto coclear
- 3 – Ducto endolinfático no aqueduto vestibular
- 4 – Ouvido interno

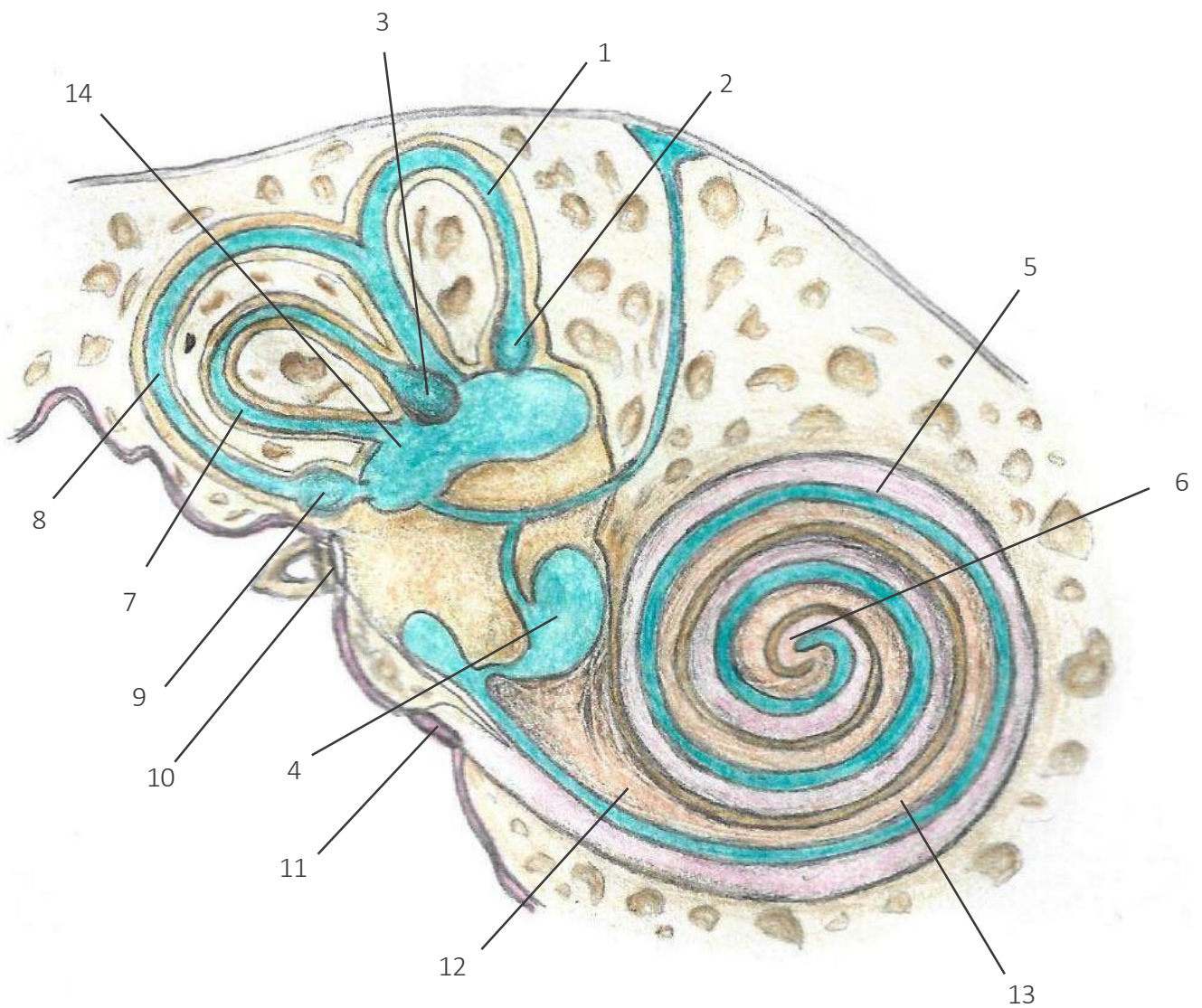


Figura 1.10: Ouvido interno

- 1 – Canal semicircular superior (anterior)
- 2 – Ampola (do canal semicircular superior)
- 3 – Ampola (canal semicircular lateral ou horizontal)
- 4 – Sáculo
- 5 – Canal coclear
- 6 – Helicotrema

- 7 – Canal semicircular lateral (horizontal)
- 8 – Canal semicircular posterior
- 9 – Ampola (canal posterior)
- 10 – Janela do vestíbulo (oval)
- 11 – Janela coclear (redonda)
- 12 – Rampa vestibular
- 13 – Rampa timpânica
- 14 – Utrículo

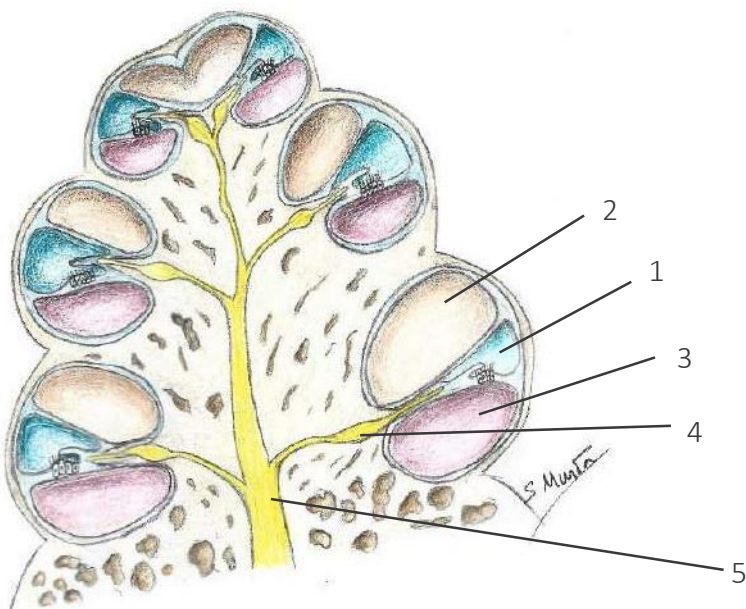


Figura 1.11: Cóclea

- 1 – Canal coclear
- 2 – Rampa vestibular
- 3 – Rampa timpânica
- 4 – Gânglio espiral (coclear)
- 5 – Nervo auditivo

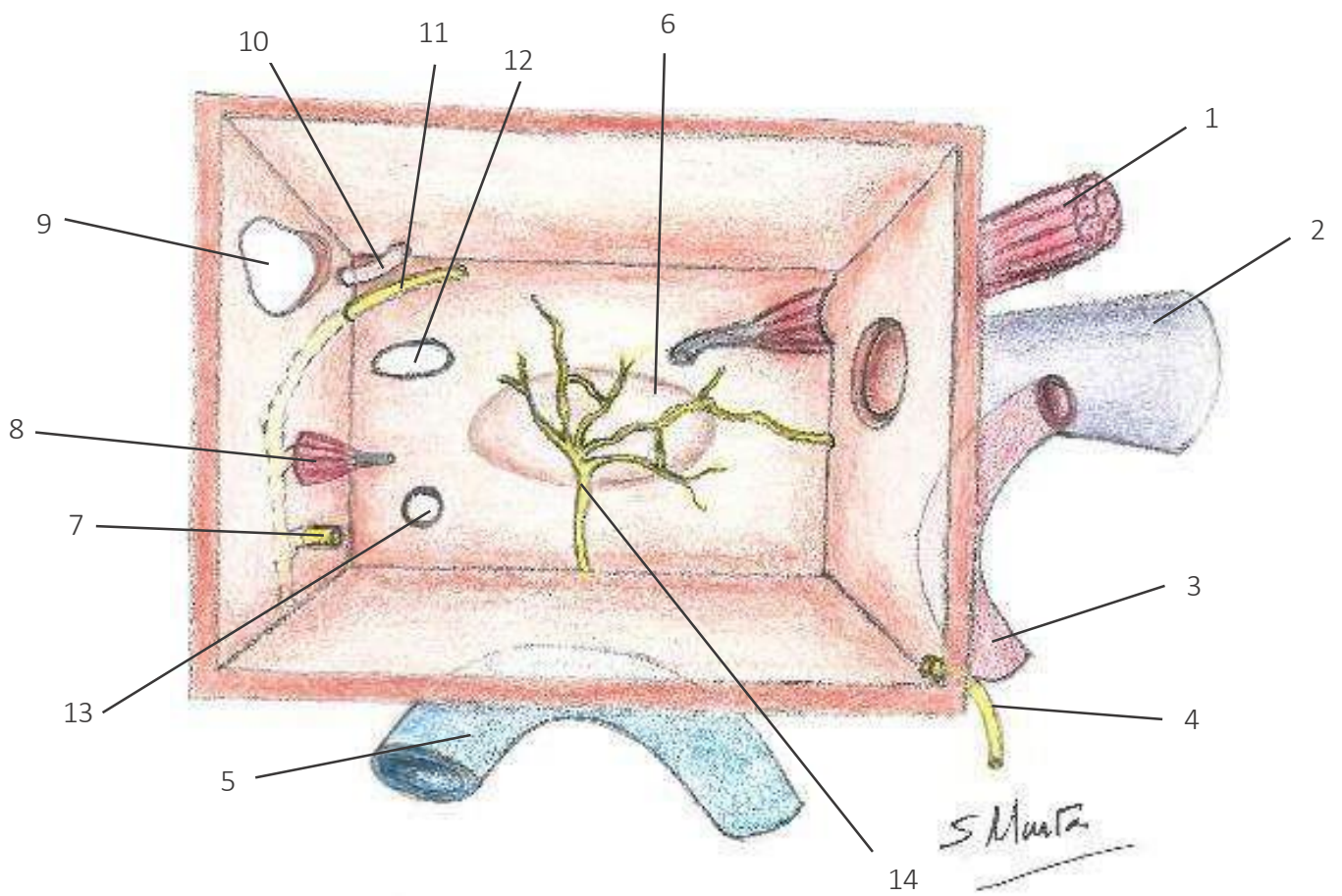


Figura 1.12: Orelha média

1 – Músculo tensor do tímpano

2 – Tuba auditiva

3 – Artéria carótida interna

4 – Nervo da corda do tímpano (seccionado)

5 – Veia jugular interna

6 – Promontório

7 – Nervo da corda do tímpano (seccionado)

8 – Eminência piramidal

9 – Ádito do antro mastoideo

10 – Proeminência do canal semicircular lateral

11 – Canal facial

12 – Janela oval

13 – Janela redonda

14 – Ramo timpânico do nervo glossofaríngeo

Capítulo 2 – Sistema Esquelético

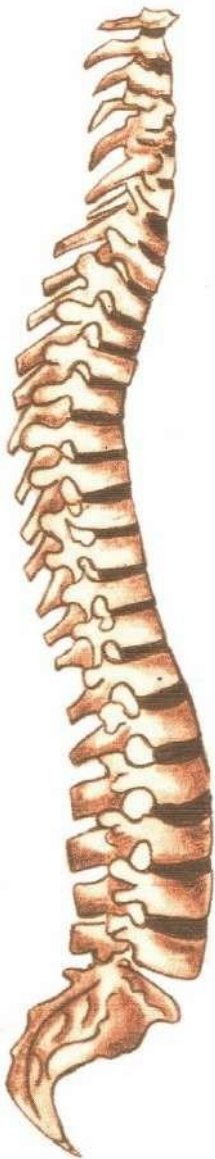

Figura 2.1: Coluna vertebral

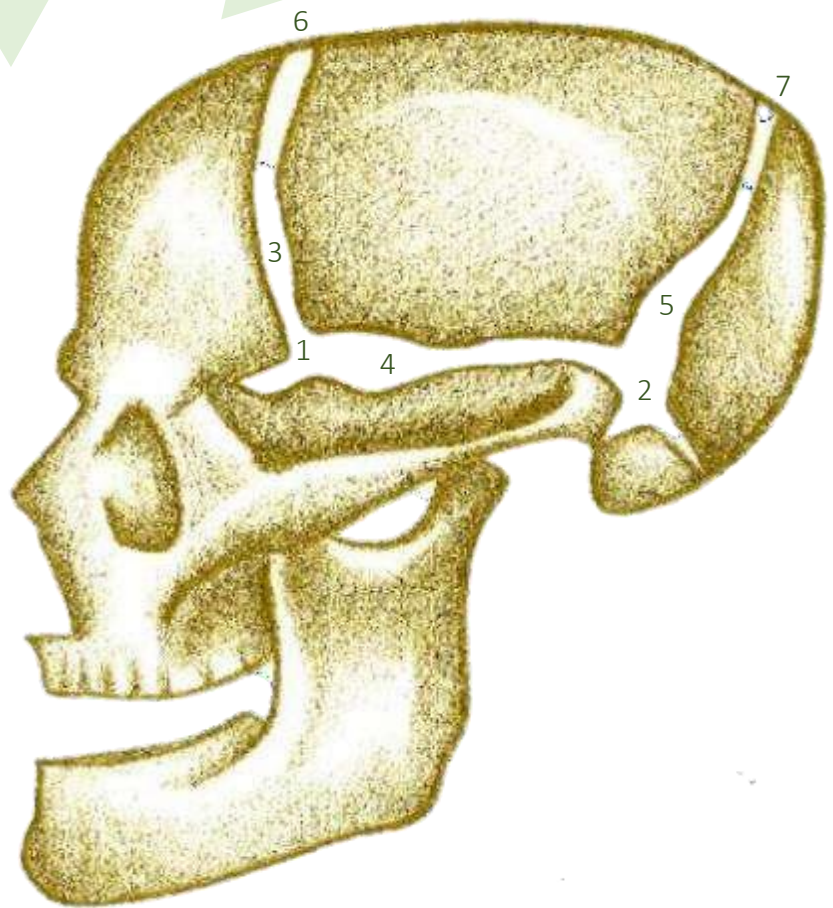


Figura 2.2: Crânio, fontanelas e suturas

- 1 – Fontanela ântero-lateral
- 2 – Fontanela póstero-lateral
- 3 – Sutura coronal
- 4 – Sutura escamosa
- 5 – Sutura lambdoide
- 6 – Fontanela anterior
- 7 – Fontanela posterior

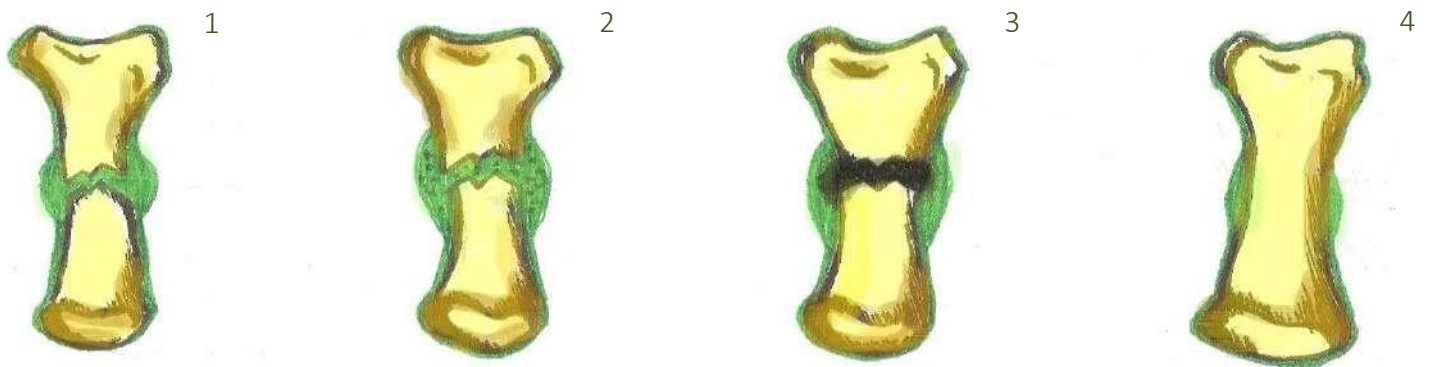


Figura 2.3: Fratura de osso metacarpal

- 1 – Formação do pré-caló
- 2 – Caló fibrocartilaginoso
- 3 – Caló ósseo

4 – Calo ósseo reabsorvido

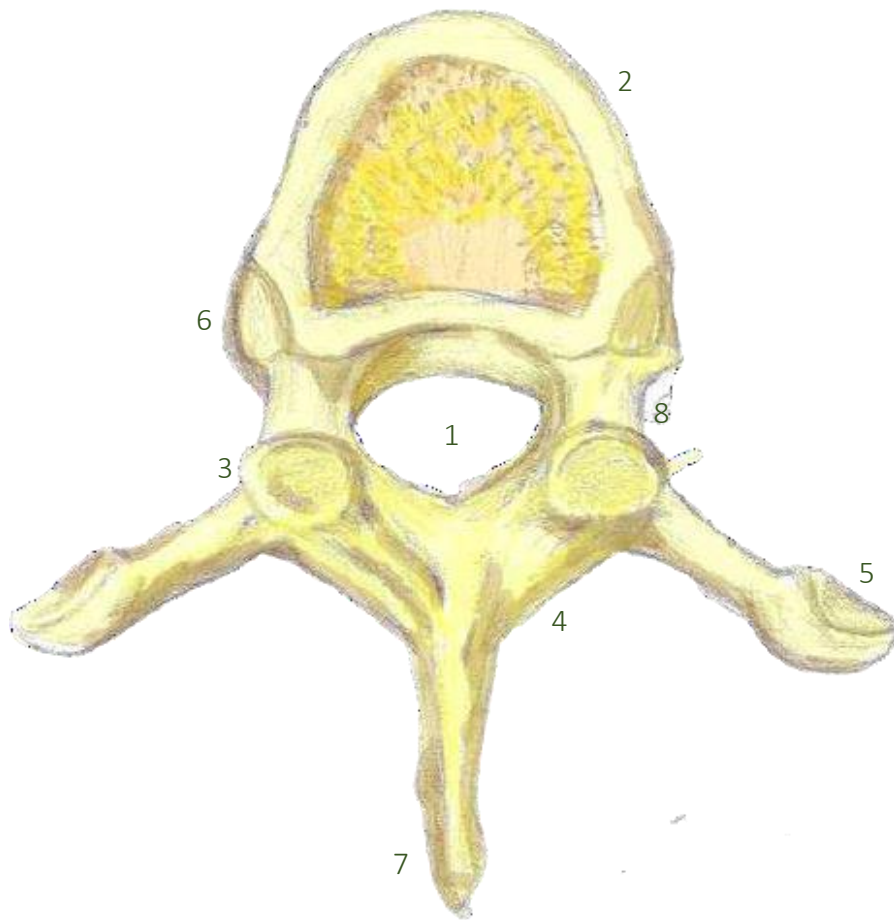


Figura 2.4: Vértebra torácica

- 1 – Forame vertebral
- 2 – Corpo
- 3 – Face articular superior
- 4 – Lâmina
- 5 – Fóvea costal transversa
- 6 – Face articular superior
- 7 – Processo espinhoso
- 8 – Pedículo

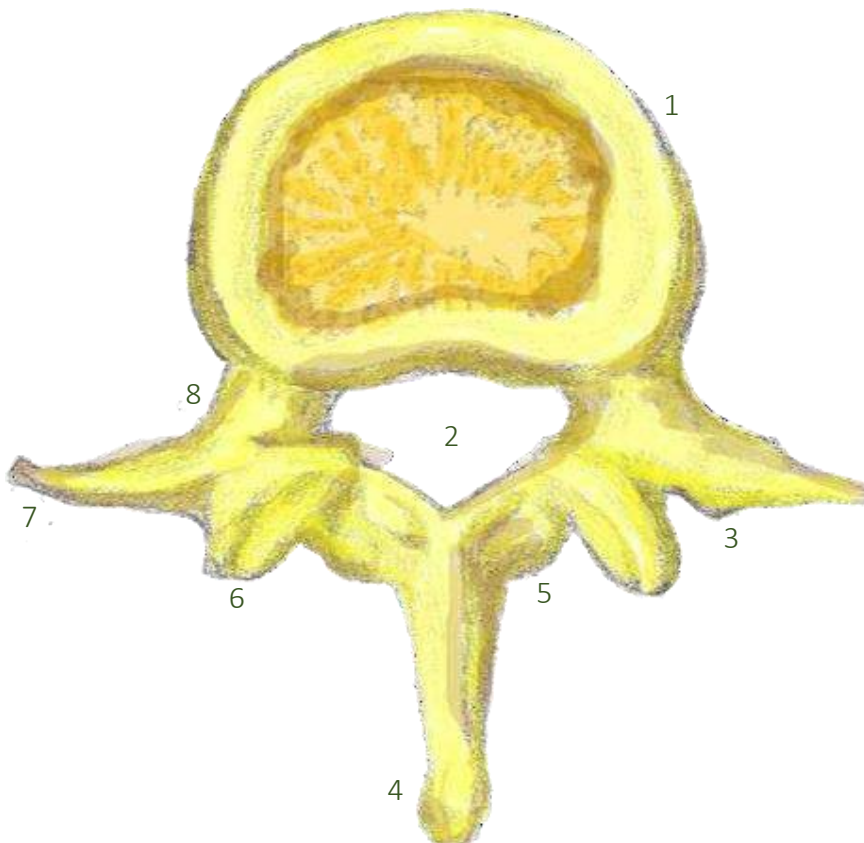


Figura 2.5: Vértebra lombar

- 1 – Corpo vertebral
- 2 – Forame vertebral
- 3 – Processo acessório
- 4 – Processo espinhoso
- 5 – Lâmina
- 6 – Processo articular superior
- 7 – Processo transverso
- 8 – Pedículo

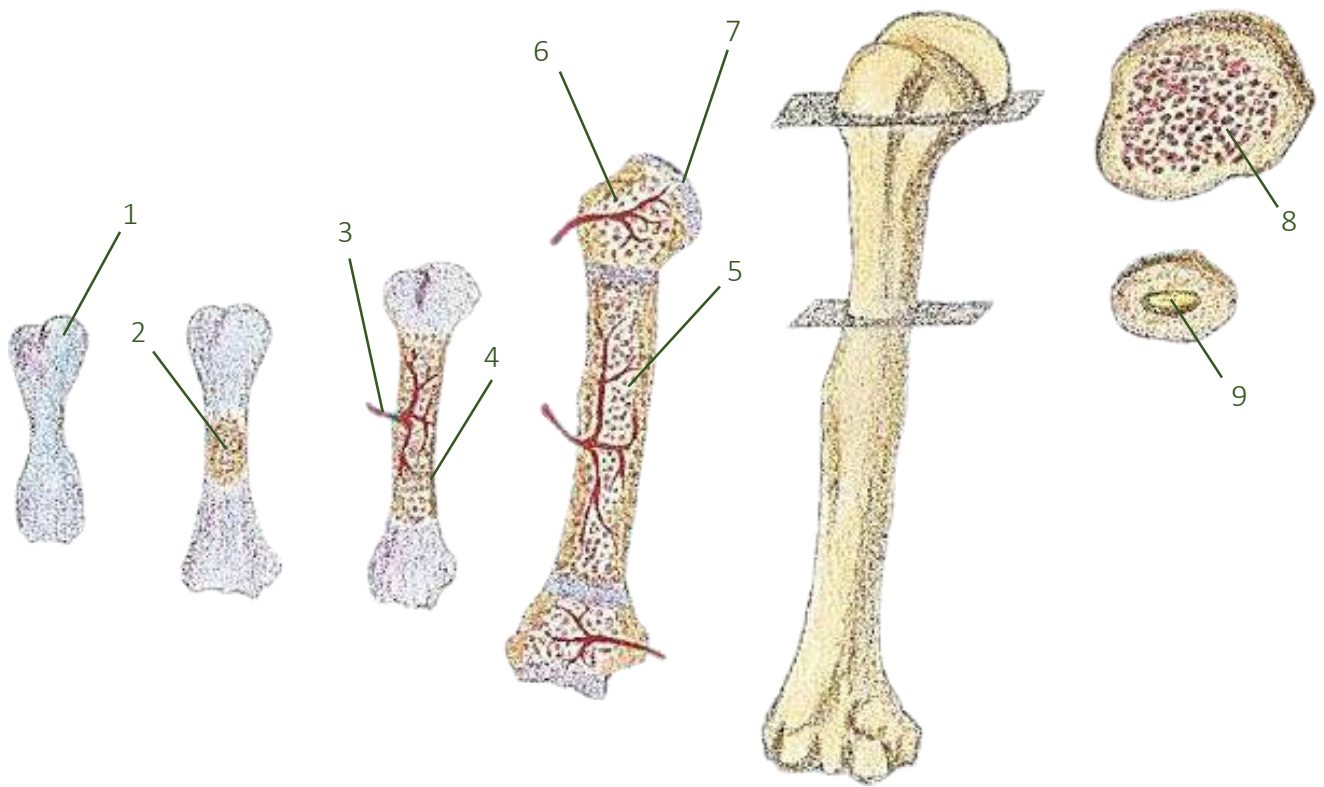


Figura 2.6: Crescimento endocondral
 1 – Cartilagem hialina com pericôndrio
 2 – Centro de ossificação primário
 3 – Artéria nutrícia
 4 – Perióstio

5 – Osso compacto
 6 – Osso esponjoso
 7 – Cartilagem articular
 8 – Epífise
 9 – Medula óssea

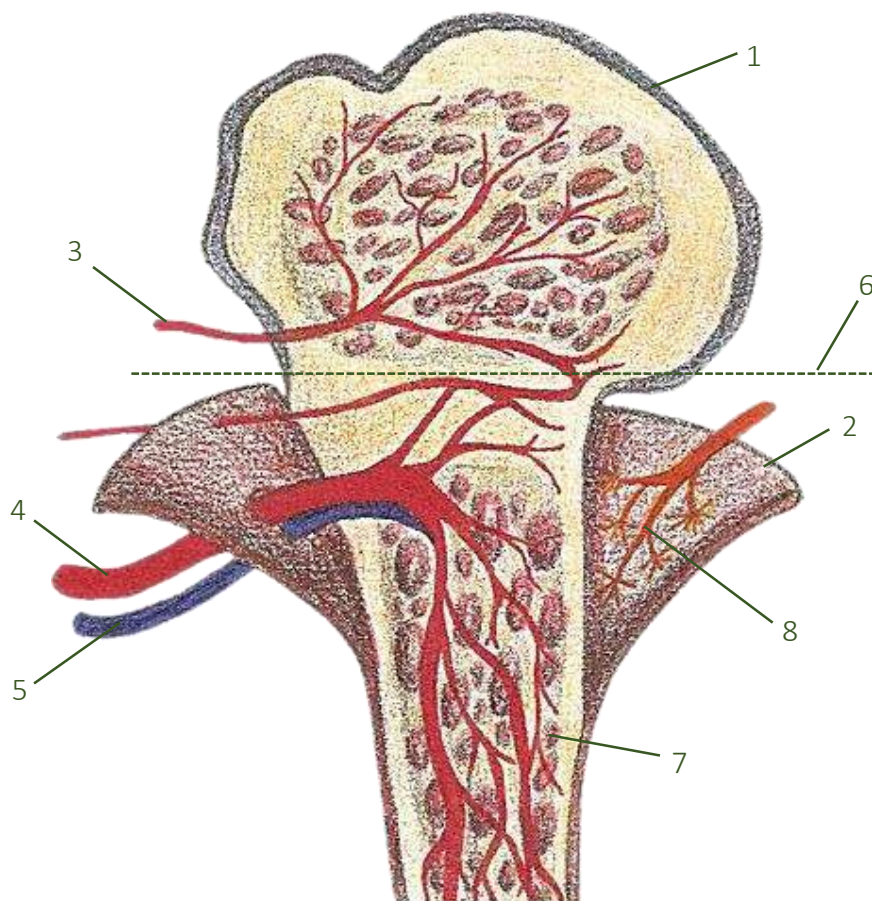


Figura 2.7: Vascularização dos ossos longos
 1 – Cartilagem articular
 2 – Perióstio rebatido
 3 – Artéria epifisial
 4 – Artéria nutrícia
 5 – Veia nutrícia
 6 – Linha epifisial
 7 – Cavidade medular
 8 – Nervo periosteal

Figura 2.8: Costelas e esterno

- 1 – Costelas
- 2 – Manúbrio do esterno
- 3 – Corpo do esterno
- 4 – Processo xifoide do esterno

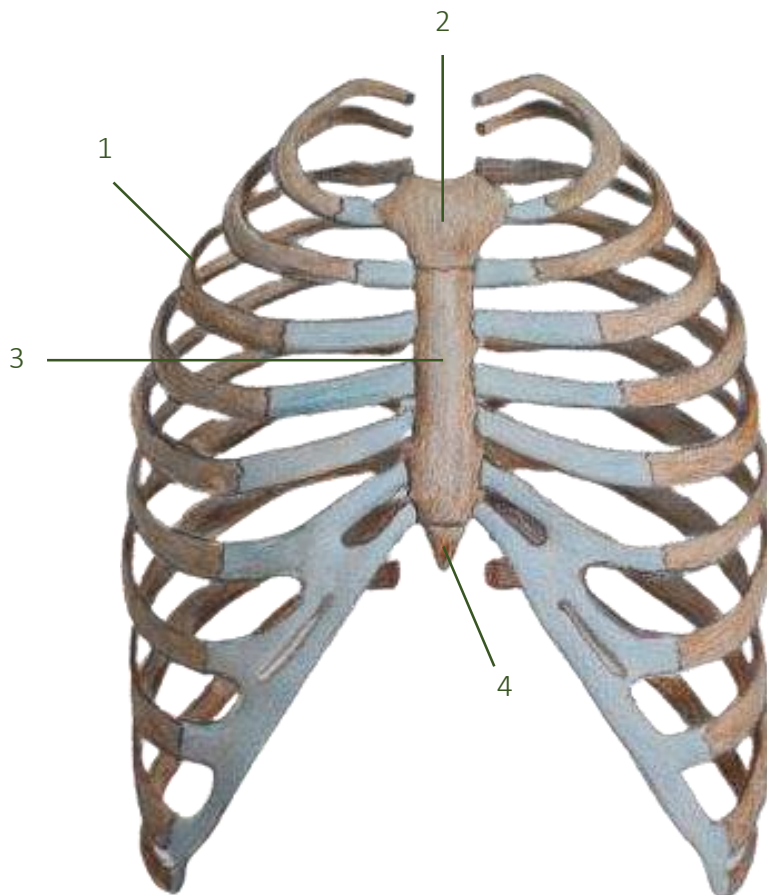


Figura 2.9: Úmero direito em vista anterior e posterior



Figura 2.10: Rádio e ulna

- 1 – Rádio
- 2 – Ulna



Figura 2.11: Ossos da mão

- 1 – Falanges distais
- 2 – Falanges médias
- 3 – Falanges proximais
- 4 – Metacarpos
- 5 – Trapézio
- 6 – Trapezóide
- 7 – Capitato
- 8 – Hamato
- 9 – Pisiforme
- 10 – Piramidal
- 11 – Semiunar
- 12 – Escafóides

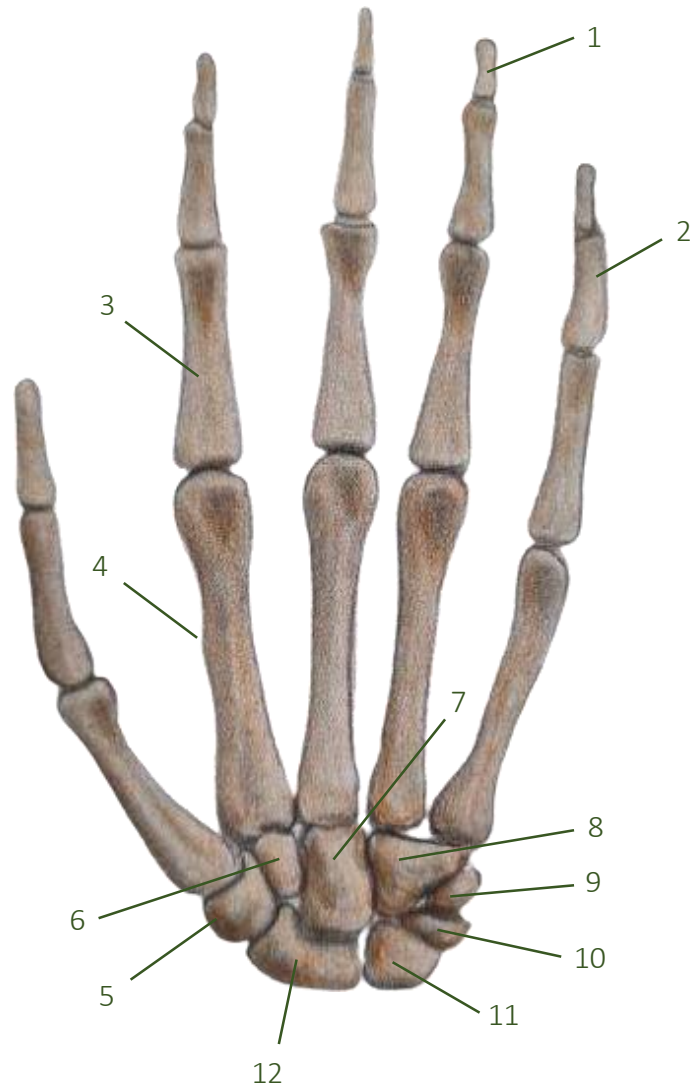


Figura 2.12: Clavícula direita em vista anterior e posterior



Figura 2.13: Escápula direita em vista posterior e anterior





Figura 2.14: Fêmur direito em vista posterior e anterior

Figura 2.15: Osso do quadril direito (ísqnio, púbis e íleo)

- 1 – Crista ilíaca
- 2 – Espinha ilíaca póstero-inferior
- 3 – Espinha ilíaca ântero-inferior
- 4 – Tuberosidade isquiática
- 5 – Forame obturador
- 6 – Face medial do púbis
- 7 – Face articular

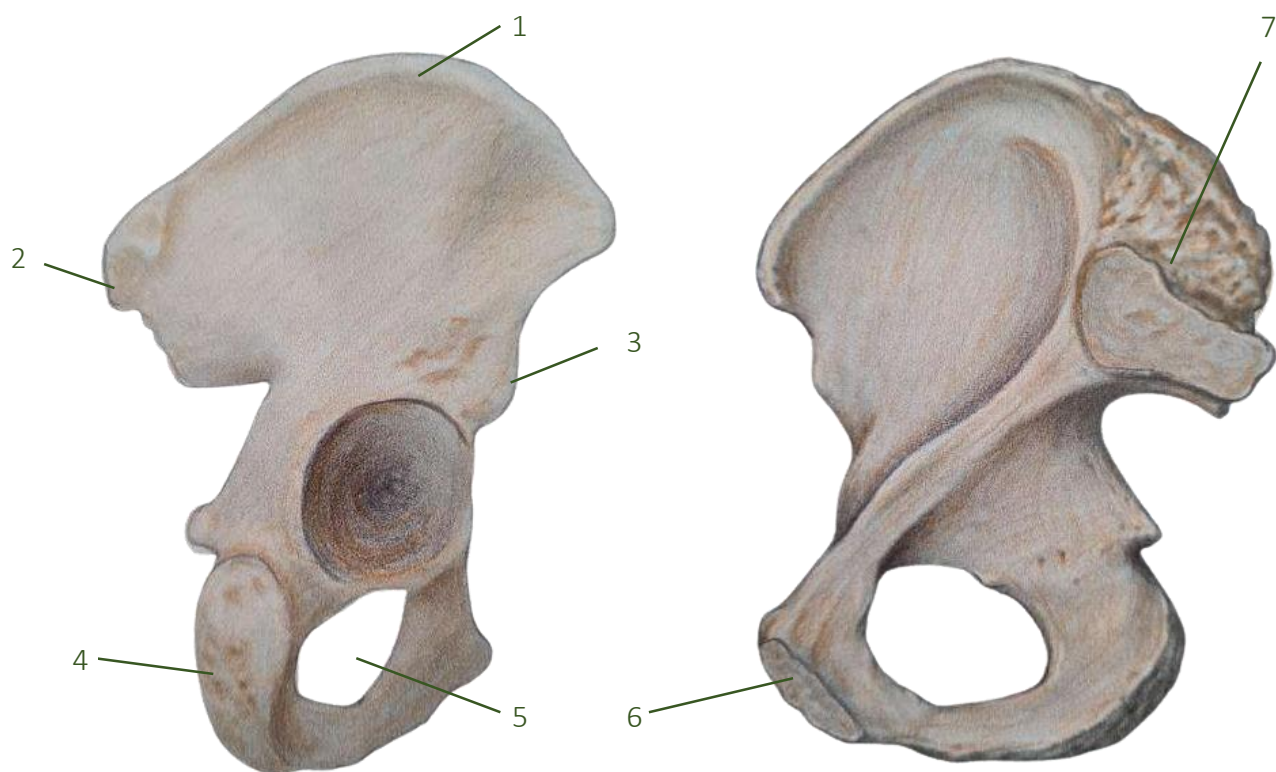
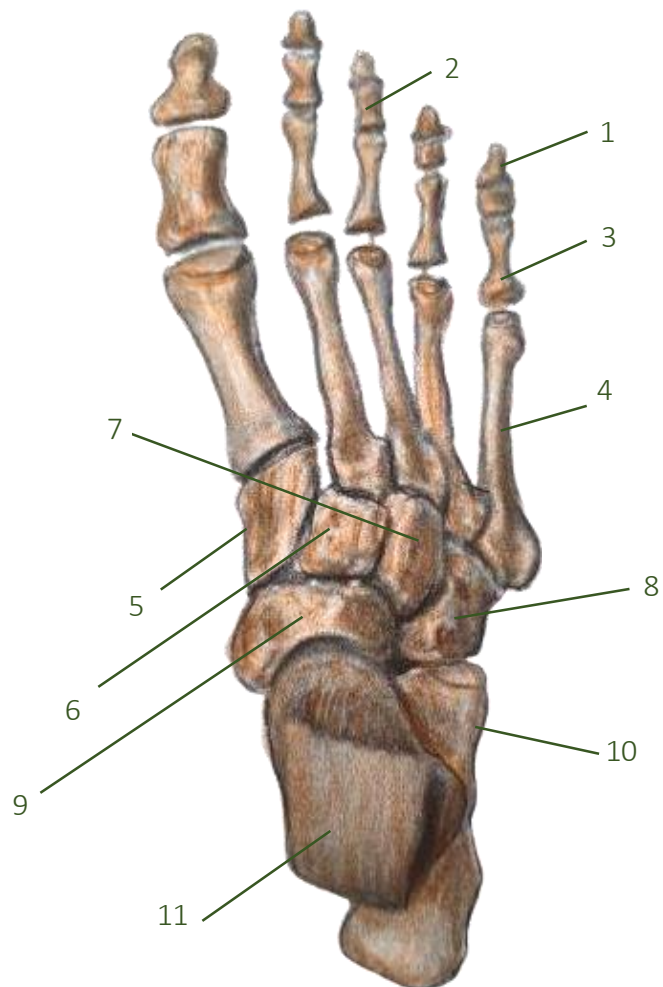


Figura 2.16: Tíbia e fíbula direitas em vista anterior e posterior

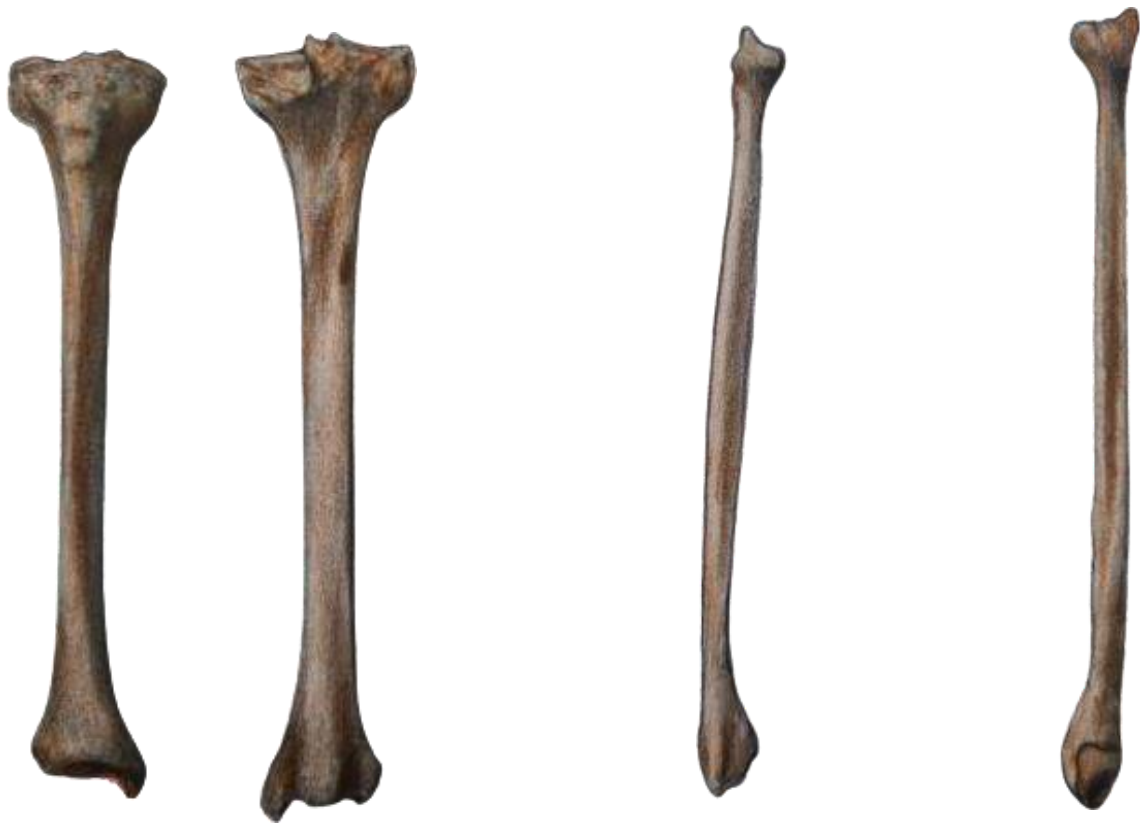

Figura 2.17: Osso do pé

- 1 – Falanges distais
- 2 – Falanges médias
- 3 – Falanges proximais
- 4 – Metatarsos
- 5 – Cuneiforme medial
- 6 – Cuneiforme intermédio
- 7 – Cuneiforme lateral
- 8 – Cuboide
- 9 – Navicular
- 10 – Calcâneo
- 11 – Tálus



Capítulo 3 – Sistema Articular

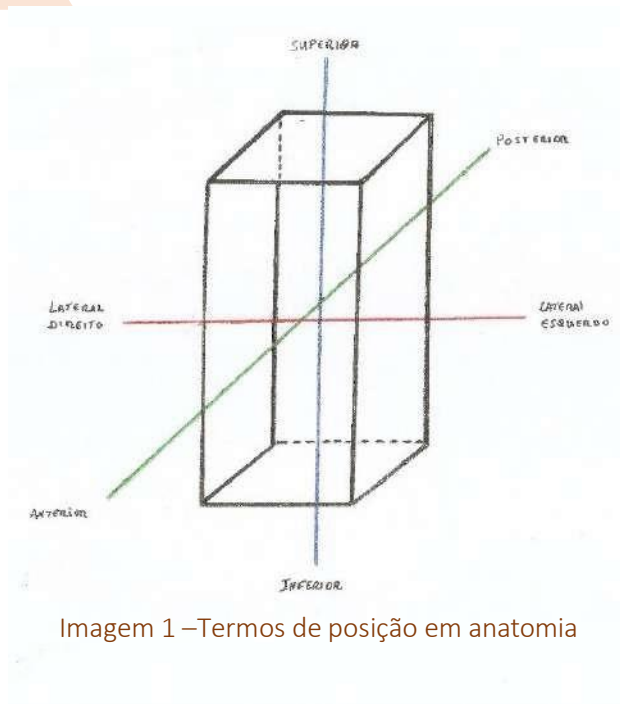
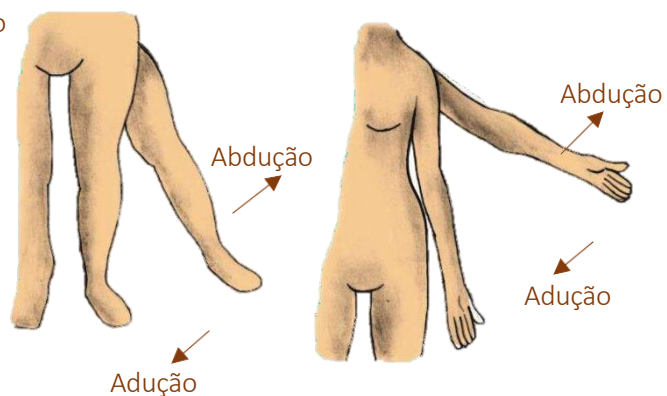
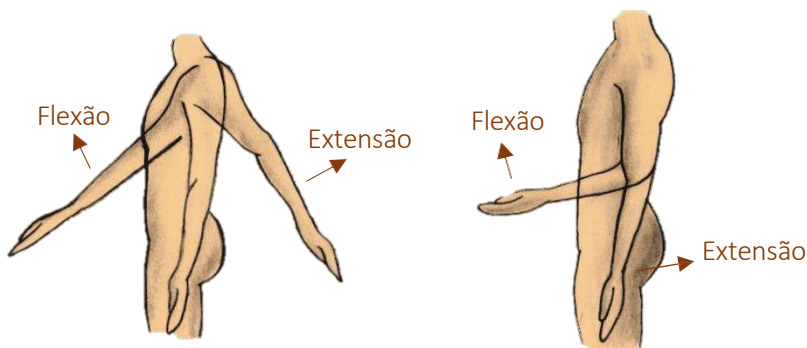
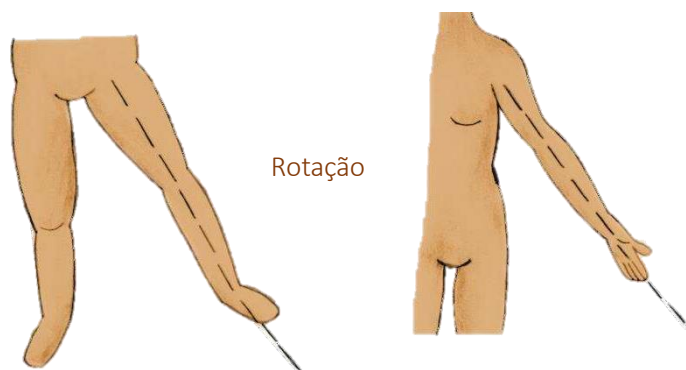
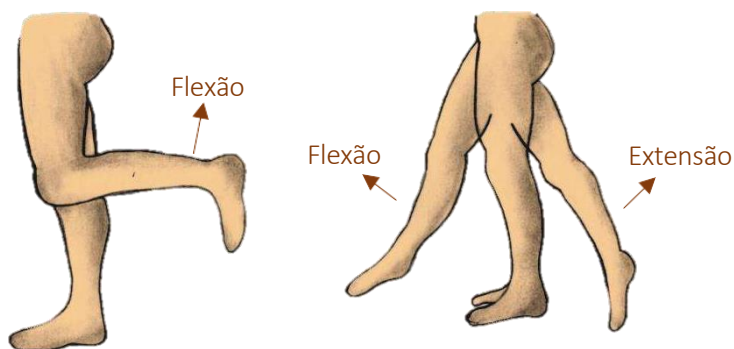
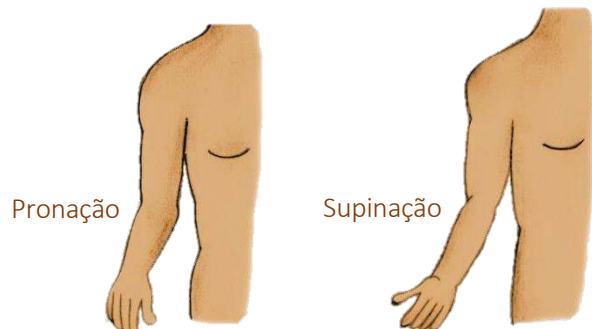
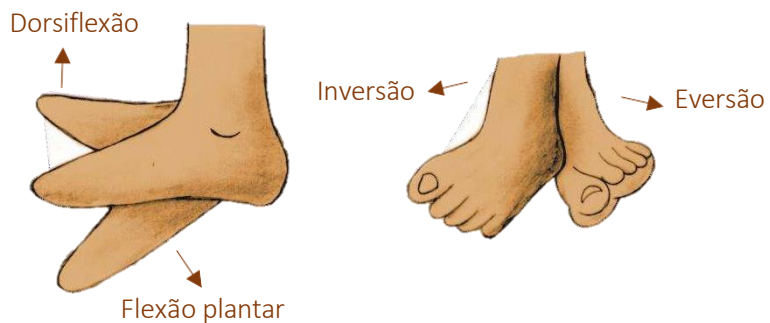
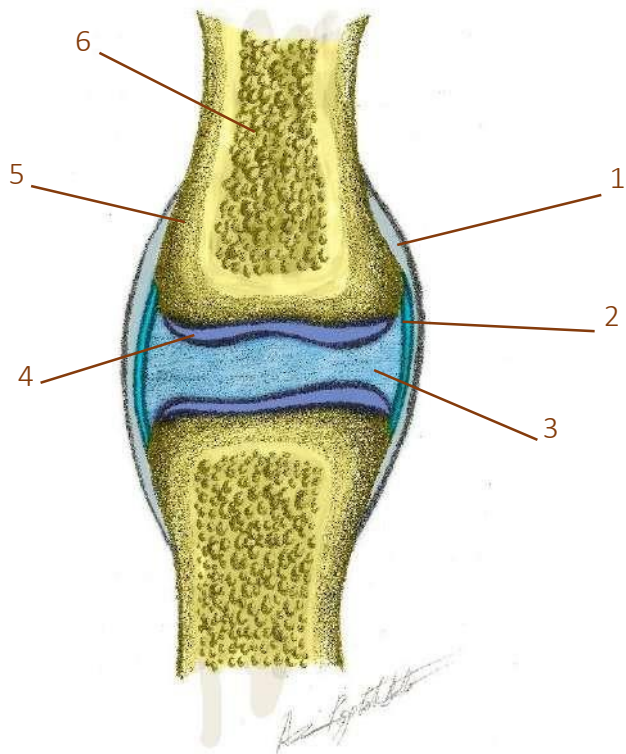


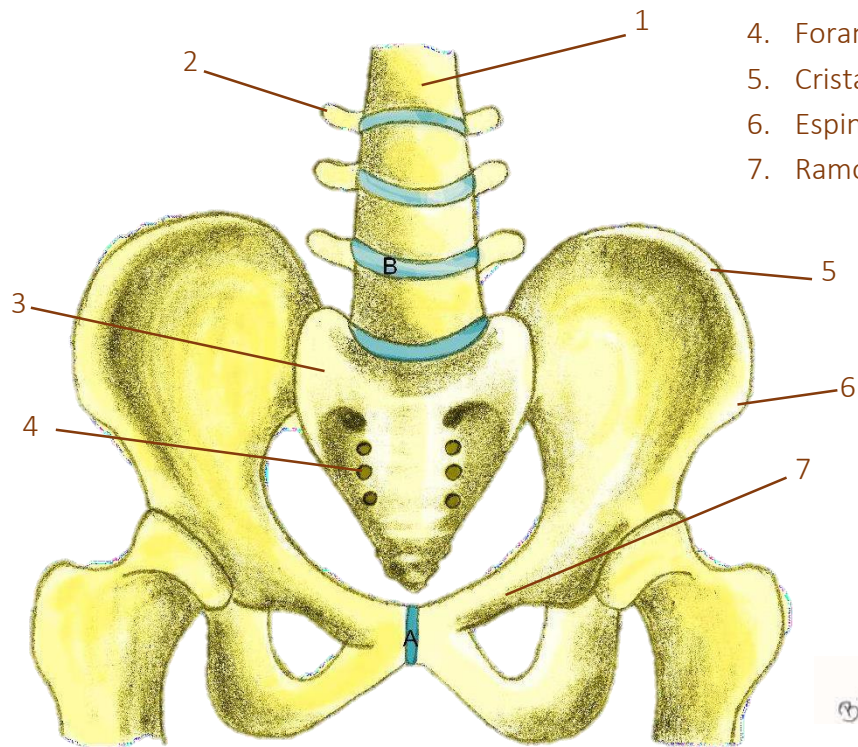
Imagem 1 – Termos de posição em anatomia





1. Cápsula fibrosa
2. Membrana sinovial
3. Líquido sinovial
4. Cartilagem articular
5. Osso compacto
6. Osso esponjoso ou trabecular

Imagem 1 – Esquema geral de uma articulação sinovial



- A. Sínfise púbica
- B. Disco intervertebral (sífnise)
1. Corpo vertebral
2. Processo transversos
3. Sacro
4. Forames sacrais anteriores
5. Crista ilíaca
6. Espinhal ilíaca anterossuperior
7. Ramo superior do púbis

Imagem 2 – Sífnises fibrocartilaginosas entre os corpos vertebrais e púbica

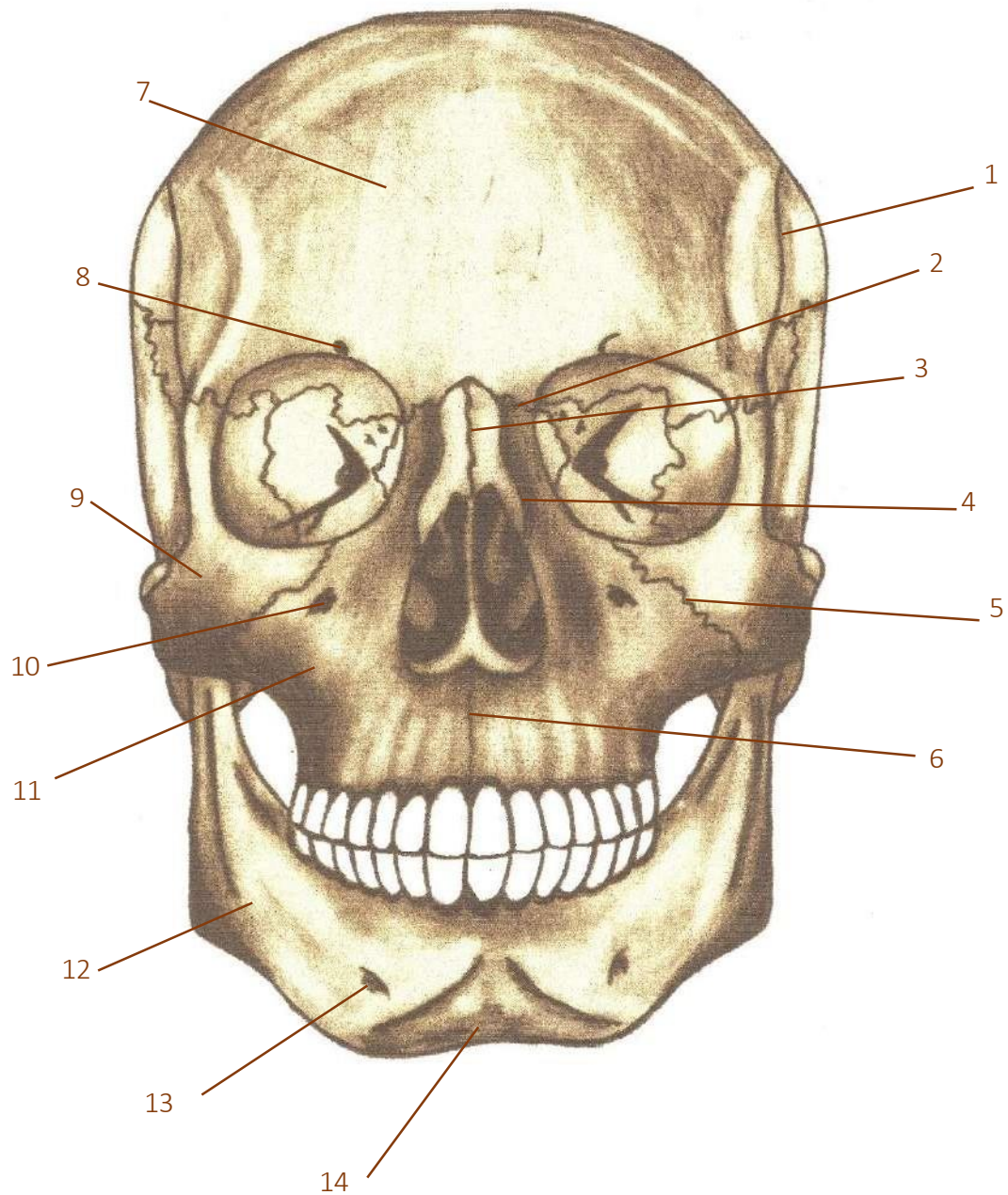


Imagem 3 – Vista anterior do crânio

- | | |
|-----------------------------|--------------------------|
| 1. Sutura Coronal | 8. Incisura Supraorbital |
| 2. Sutura Frontomaxilar | 9. Osso Zigomático |
| 3. Sutura Internasal | 10. Forame Infraorbital |
| 4. Sutura Nasomaxilar | 11. Osso Maxila |
| 5. Sutura Zigomaticomaxilar | 12. Osso Mandíbula |
| 6. Sutura Intermaxilar | 13. Forame Mental |
| 7. Osso Frontal | 14. Protuberância Mental |

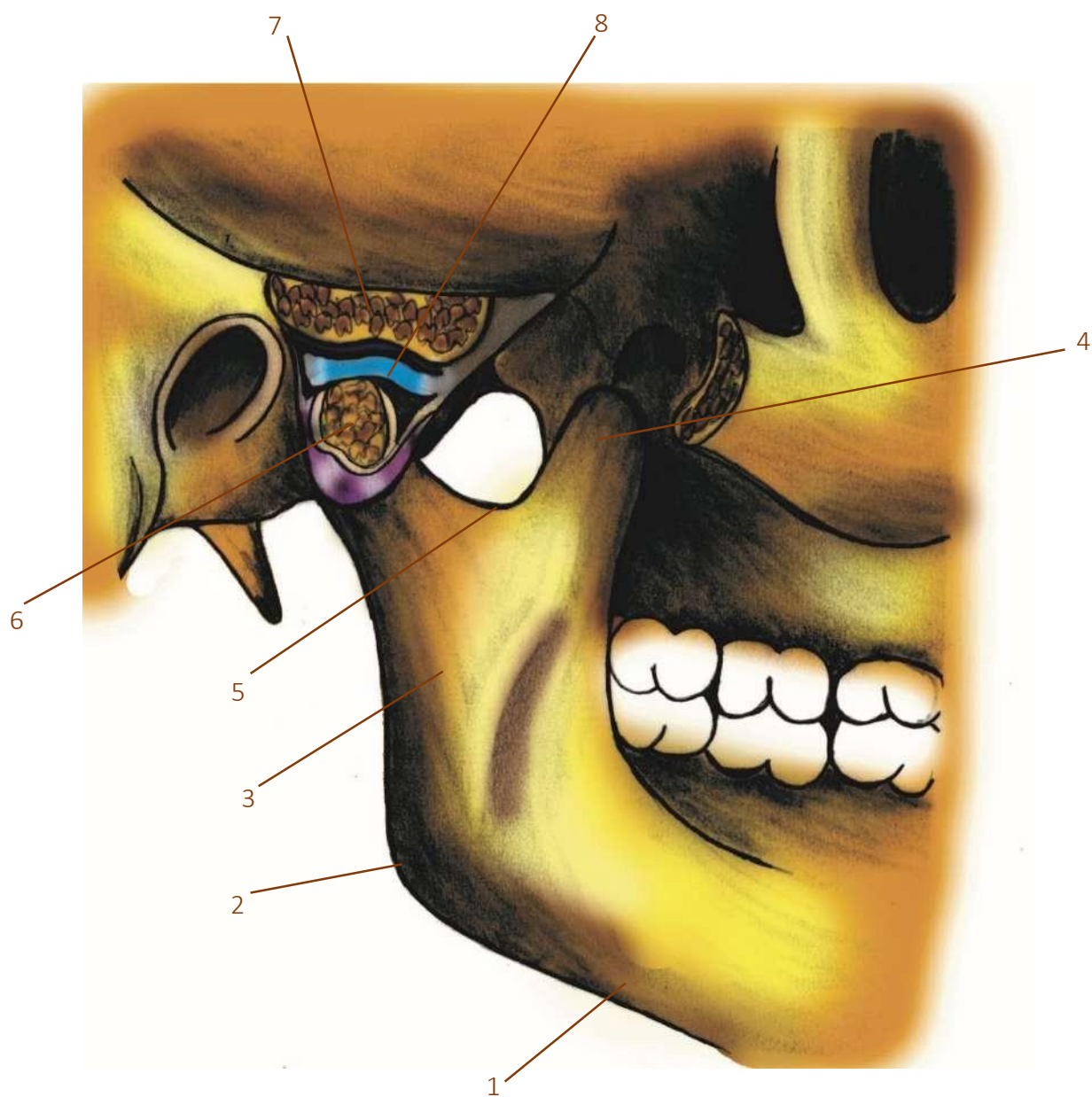
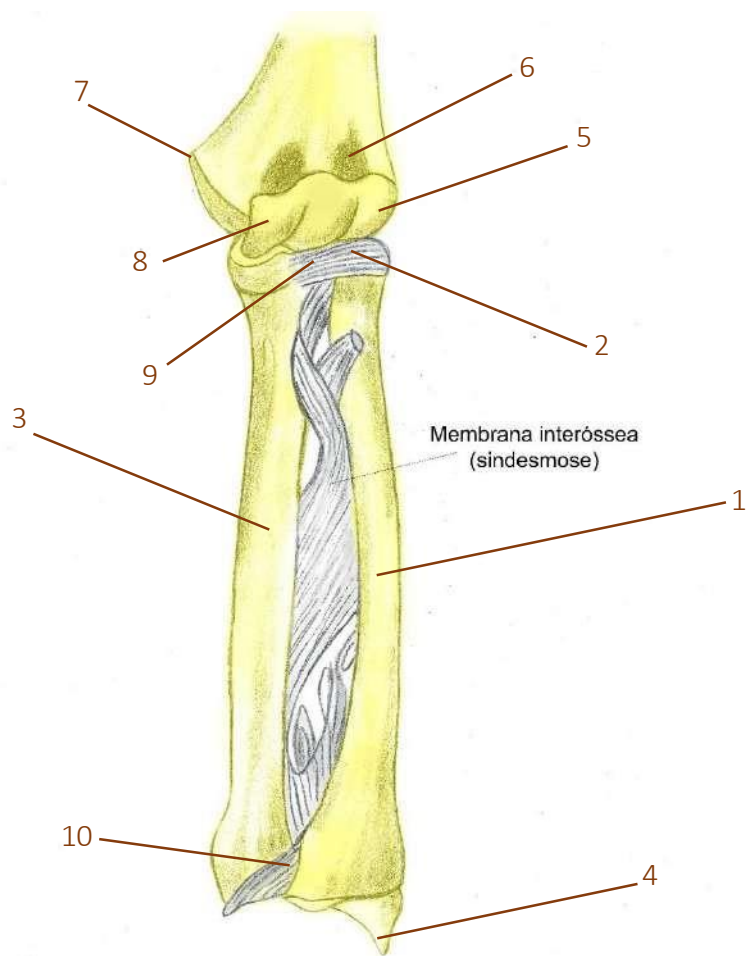


Imagem 4 – Vista lateral da articulação temporomandibular (ATM)

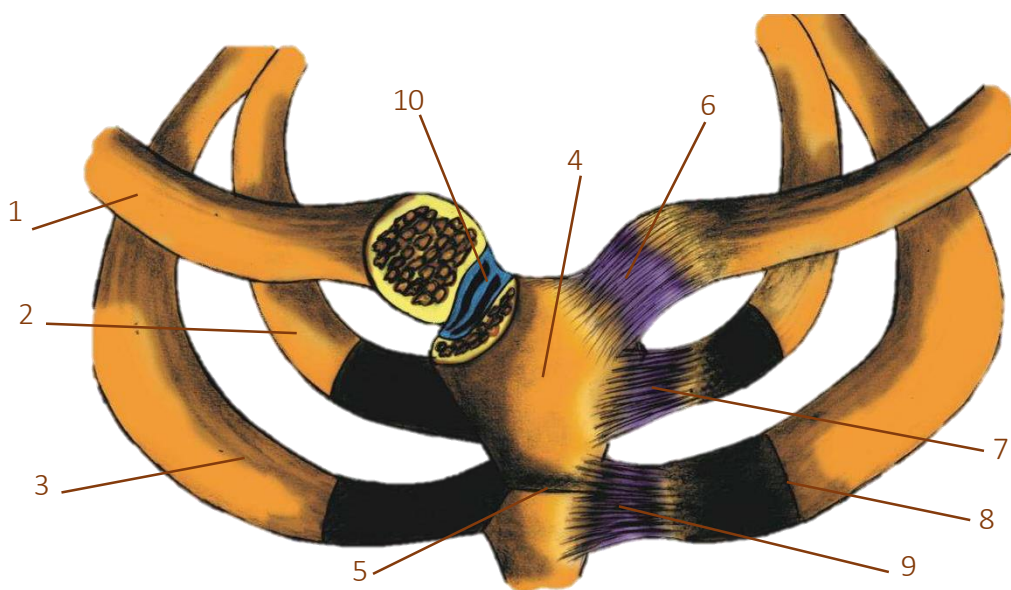
1. Corpo da mandíbula
2. Ângulo da mandíbula
3. Ramo da mandíbula
4. Processo coronóide da mandíbula
5. Incisura da mandíbula
6. Côndilo da mandíbula
7. Fossa mandibular do osso temporal
8. Disco articular da Articulação Temporomandibular (ATM)



1. Osso Rádio
2. Ligamento anular do Rádio
3. Osso Ulna
4. Processo Estiloide do Rádio
5. Capítulo do Úmero
6. Fossa radial
7. Epicôndilo medial do Úmero
8. Tróclea do Úmero
9. Juntura Radioulnar proximal
10. Juntura Radioulnar distal

Imagem 5 – Ossos do antebraço

Diapla 2018



11. Clavícula
12. Primeira costela
13. Segunda costela
14. Manúbrio do esterno
15. Juntura manubrioesternal
16. Juntura esternoclavicular
17. Juntura esternocostal (manubriocostal)
18. Juntura costondral
19. Juntura esternocostal
20. Disco articular da juntura esternoclavicular

Imagem 6 – Junturas do tórax e entre o membro superior e o tórax

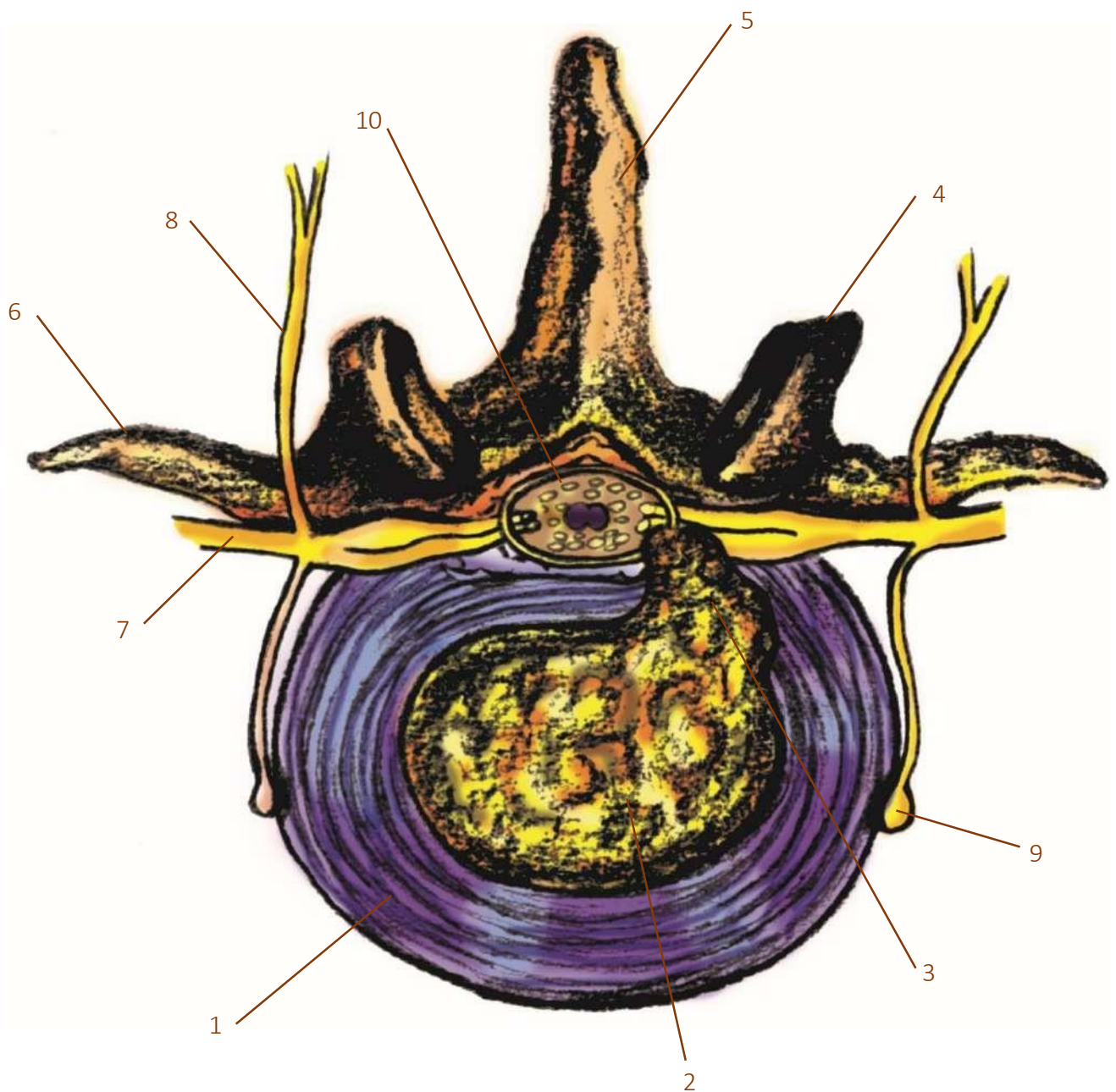


Imagem 7 – Corte transversal do segmento vertebral demonstrando uma hérnia de disco

- | | |
|---|--|
| 5. Anulo fibroso | 1. Ramo ventral do nervo espinhal |
| 6. Núcleo pulposo | 2. Ramo dorsal do nervo espinhal |
| 7. Extrusão do núcleo pulposo (hérnia discal) | 3. Gânglio paravertebral |
| 8. Processo articular superior | 4. Saco dural contendo a medula espinhal e os nervos da cauda equina |
| 9. Processo espinhoso | |
| 10. Processo transversos | |

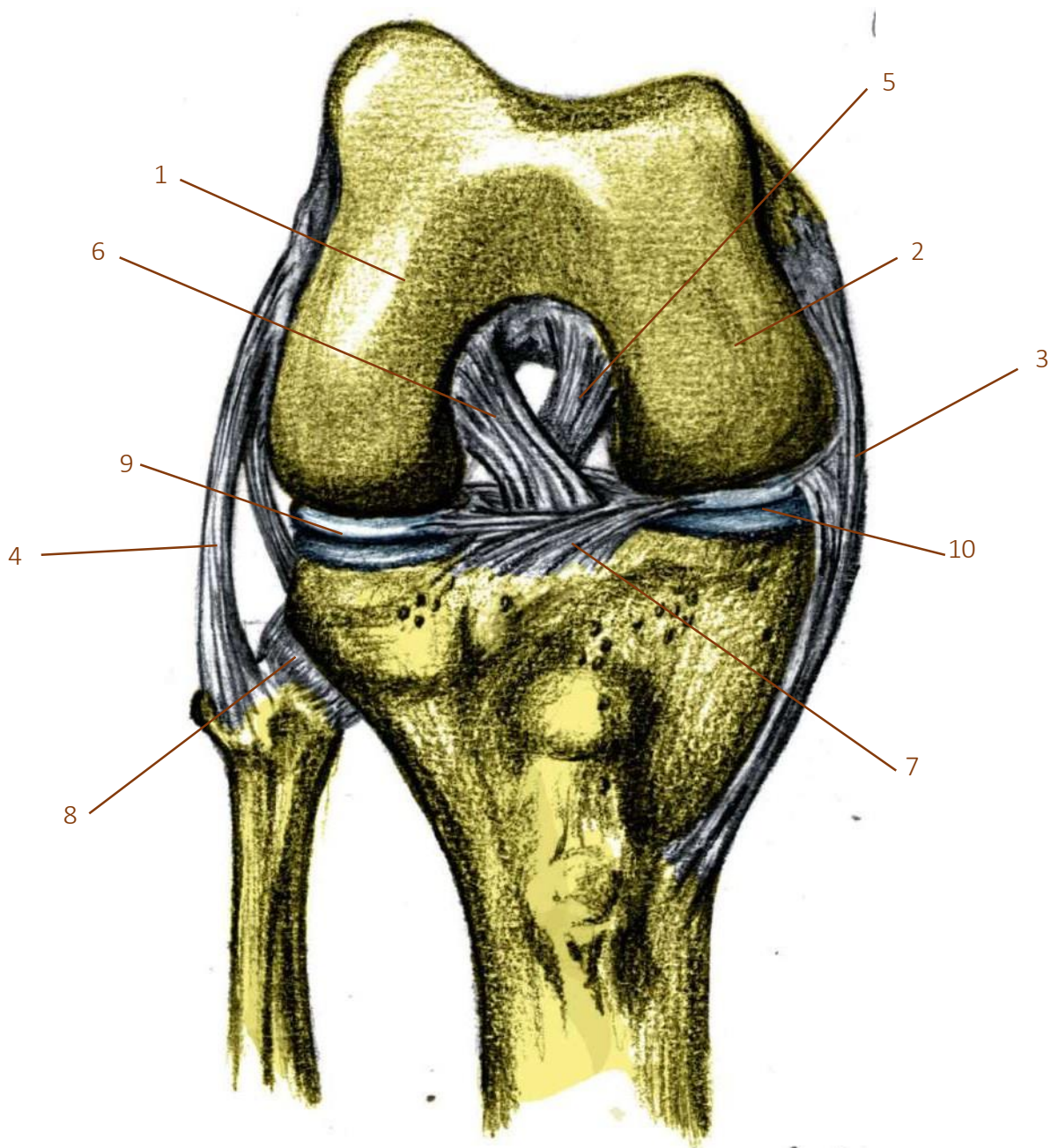


Imagem 8 – Vista anterior da articulação do joelho

- | | |
|--------------------------------|-----------------------------------|
| 1. Côndilo Lateral do Joelho | 6. Ligamento cruzado anterior |
| 2. Côndilo medial do Joelho | 7. Ligamento transverso do joelho |
| 3. Ligamento colateral tibial | 8. Juntura tibiofibular proximal |
| 4. Ligamento colateral fibular | 9. Menisco lateral |
| 5. Ligamento cruzado posterior | 10. Menisco medial |

Capítulo 4 – Sistema Muscular

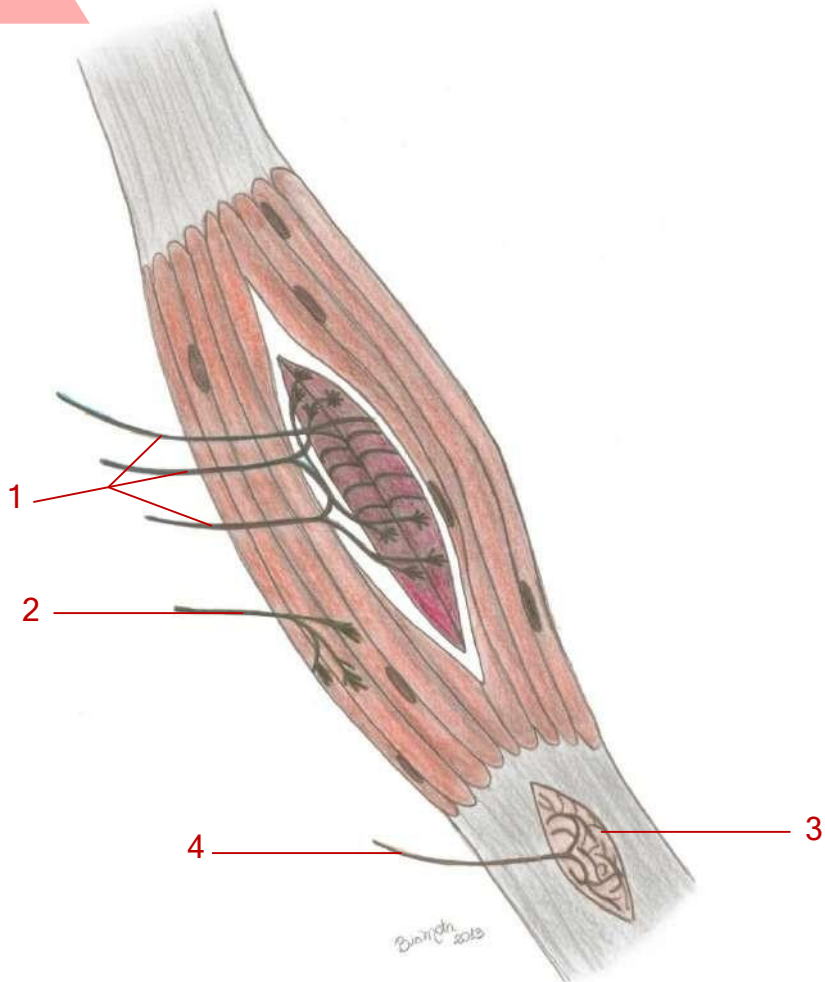
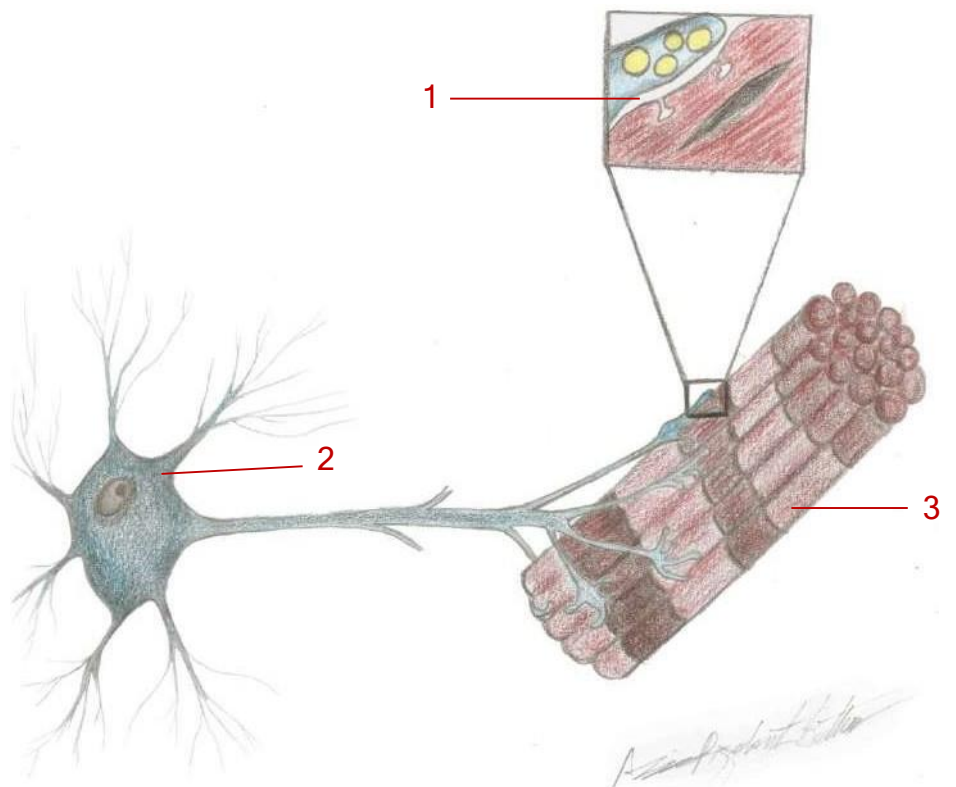


Figura 4.1: Fuso Neuromuscular
1 - Fibras dos neurônios aferentes do fuso
2 - Fibras no neurônio motor α (alfa)
3 - Órgão tendinoso de Golgi
4 - Fibras aferentes do órgão tendinoso

Figura 4.2: Sinapse Neurônio-Músculo
1- Placa motora com vesículas de acetilcolina
2 - Neurônio motor
3 - Fibras musculares



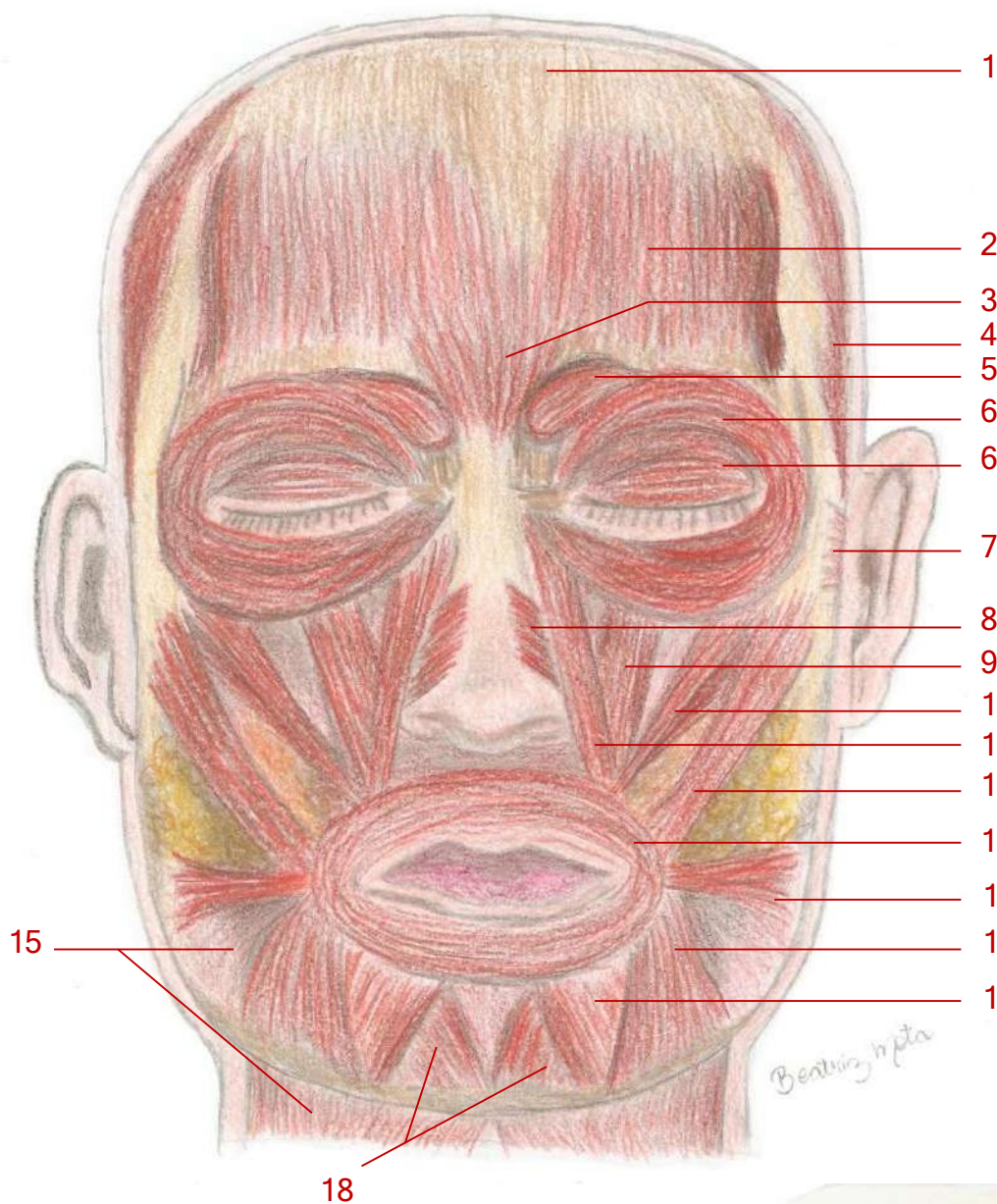
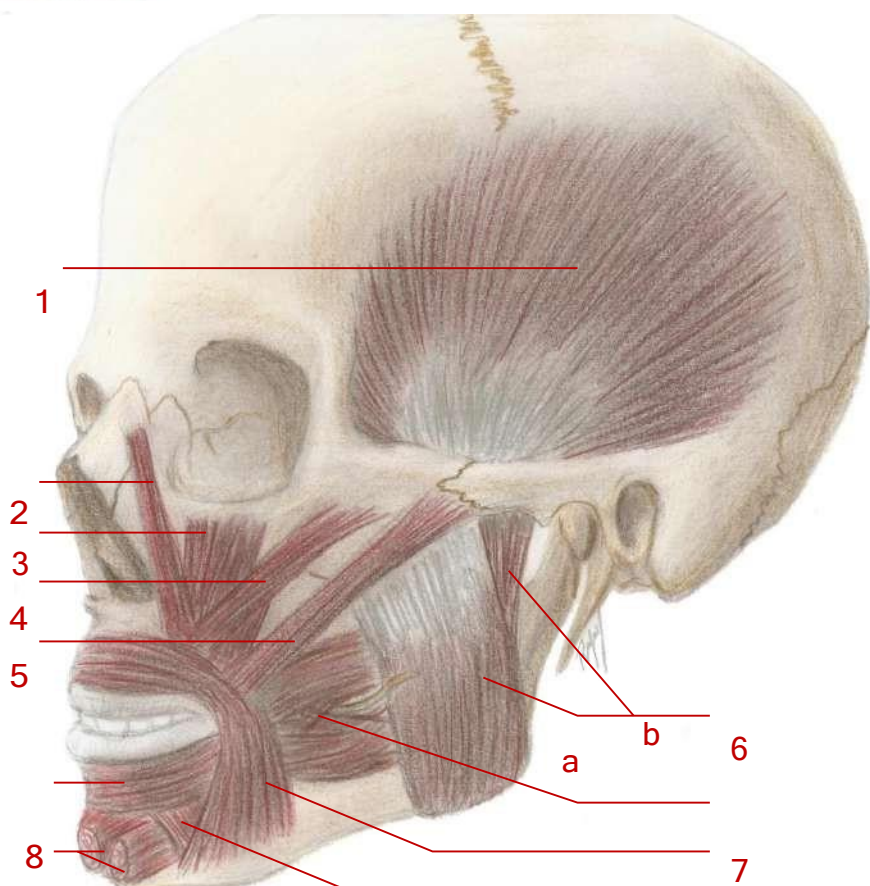


Figura 4.3: Músculos da Face

- 1 - Gálea Aponeurótica
- 2 - Ventre frontal do músculo occipitofrontal
- 3 - M. prócero
- 4 - M. temporal
- 5 - M. corrugador do supercílio
- 6a - M. orbicular do olho (parte orbital)
- 6b - M. orbicular do olho (parte palpebral)
- 7 - M. auricular anterior
- 8 - M. nasal (parte transversa)
- 9 - M. levantador do lábio superior
- 10 - M. Zigomático menor
- 11 - M. levantador do lábio superior e da asa do nariz
- 12 - M. Zigomático maior
- 13 - M. orbicular da boca
- 14 - M. risório
- 15 - M. platísmo
- 16 - M. abaixador do ângulo da boca
- 17 - M. abaixador do lábio inferior
- 18 - M. mental

Figura 4.4: Músculos da Mastigação

- 1 - Músculo temporal
- 2 - Músculo levantador do lábio superior e da asa do nariz
- 3 - Músculo levantador do lábio superior
- 4 - Músculo zigomático menor
- 5 - Músculo zigomático maior
- 6 - Músculo masseter (a: parte superficial; b: parte profunda)
- 7 - Músculo bucinador
- 8 - Músculo orbicular da boca
- 9 - Músculo abaixador do ângulo da boca
- 10 - Músculo abaixador do lábio inferior
- 11 - Músculo mental (cortado)



11

9
10

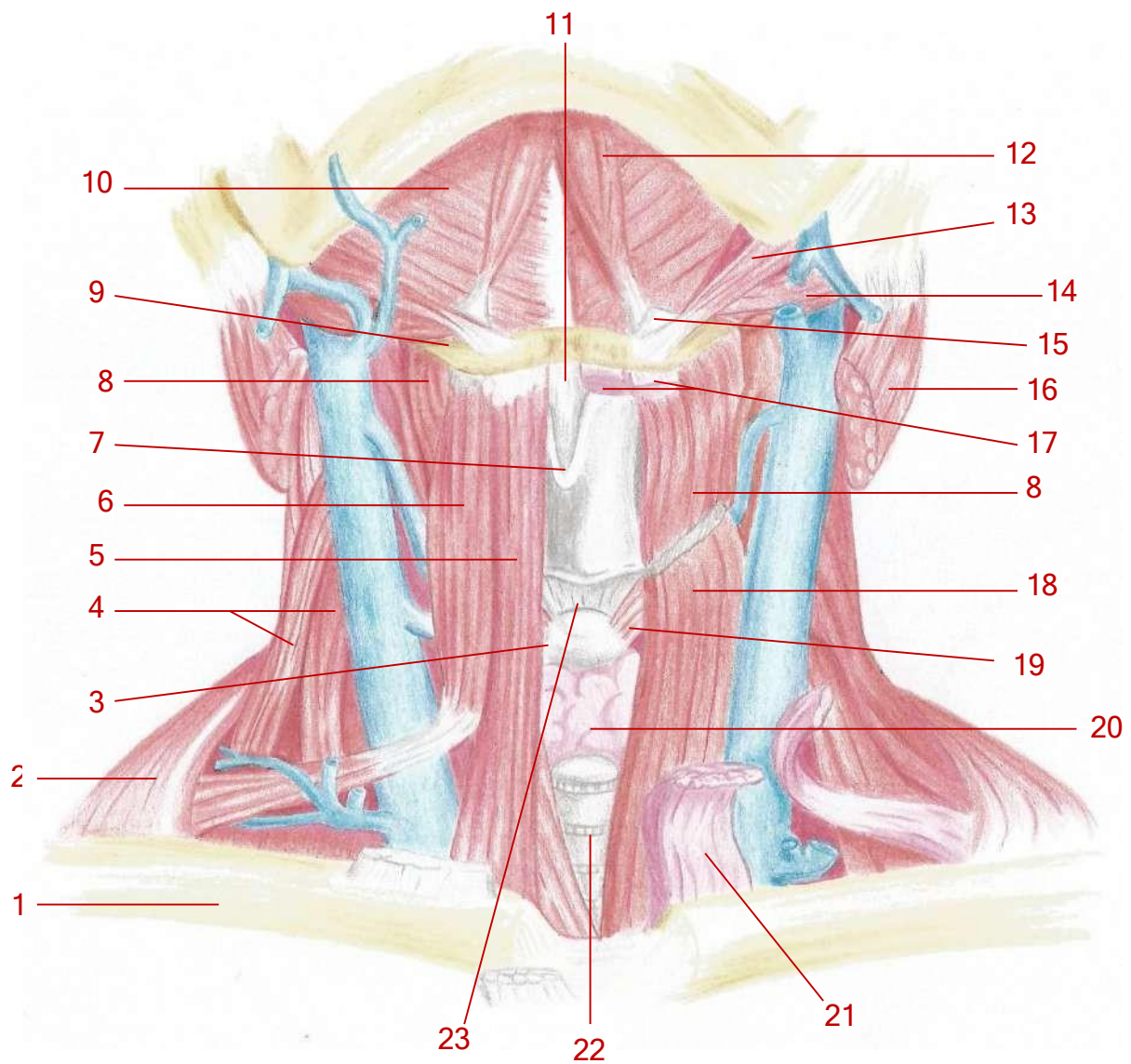


Figura 4.5: Músculos Superficiais do pescoço

- | | |
|---|--|
| 1 - Clavícula | 14 - Músculo digástrico |
| 2 - Músculo trapézio | 15 - Alça fibrosa do tendão intermédio do músculo digástrico |
| 3 - Cartilagem cricóidea | 16 - Músculo esternocleidomastóideo (cortado) |
| 4 - Músculos escalenos | 17 - Músculo esternohióideo e omo-hióideo (lateral) cortados |
| 5 - Músculo esterno-hióideo | 18 - Músculo esternotireóideo |
| 6 - Músculo omo-hióideo | 19 - Músculo cricotireóideo |
| 7 - Cartilagem tireóidea | 20 - Glândula tireóide |
| 8 - Músculo tireo-hióideo | 21 - Músculo esterno-hióideo (cortado) |
| 9 - Osso hióide | 22 - Traquéia |
| 10 - Músculo milo-hióideo | 23 - Ligamento cricotireóideo mediano |
| 11 - Membrana tireo-hióidea | |
| 12 - Músculo digástrico (ventre anterior) | |
| 13 - Músculo estilo-hióideo | |

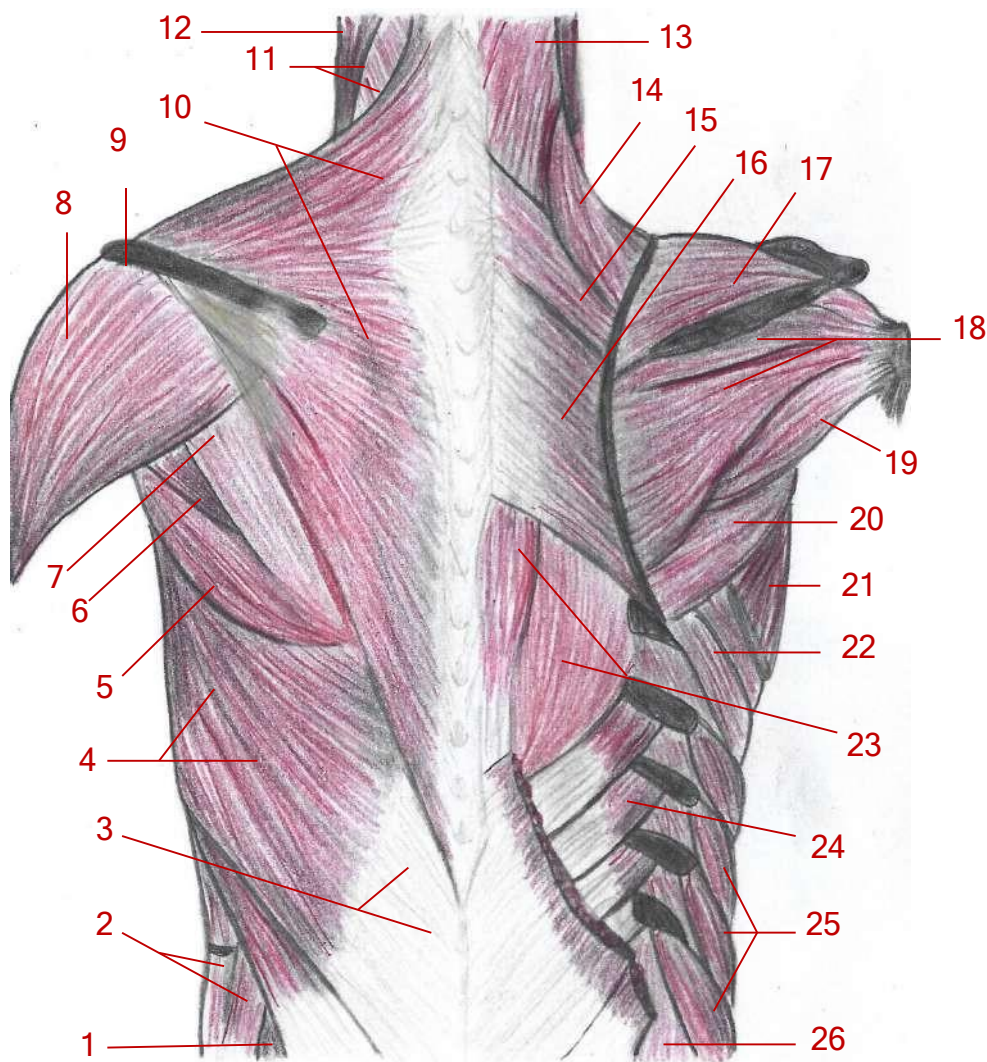


Figura 4.6: Músculos da Face

- 1 - Músculo oblíquo interno do abdome no trígono lombar (de Petit)
- 2 - Músculo oblíquo externo do abdome
- 3 - Aponeurose toracolombar
- 4 - Músculo latíssimo do dorso
- 5 - Músculo redondo maior
- 6 - Músculo redondo menor
- 7 - Fáscia infraespinal
- 8 - Músculo deltoide
- 9 - Espinha da escápula
- 10 - Músculo trapézio
- 11 - Região (trígono) cervical posterior
- 12 - Músculo esternocleidomastóideo
- 13 - Músculo esplênio da cabeça
- 14 - Músculo levantador da escápula
- 15 - Músculo rombóide menor
- 16 - Músculo rombóide maior
- 17 - Músculo supraespinal
- 18 - Músculo infraespinal
- 19 - Músculo redondo menor
- 20 - Músculo redondo maior
- 21 - Músculo latíssimo do dorso (cortado)
- 22 - Músculo serrátil anterior
- 23 - Músculo eretor da espinha
- 24 - Músculo serrátil posterior
- 25 - Músculo oblíquo externo do abdome
- 26 - Músculo oblíquo interno do abdome

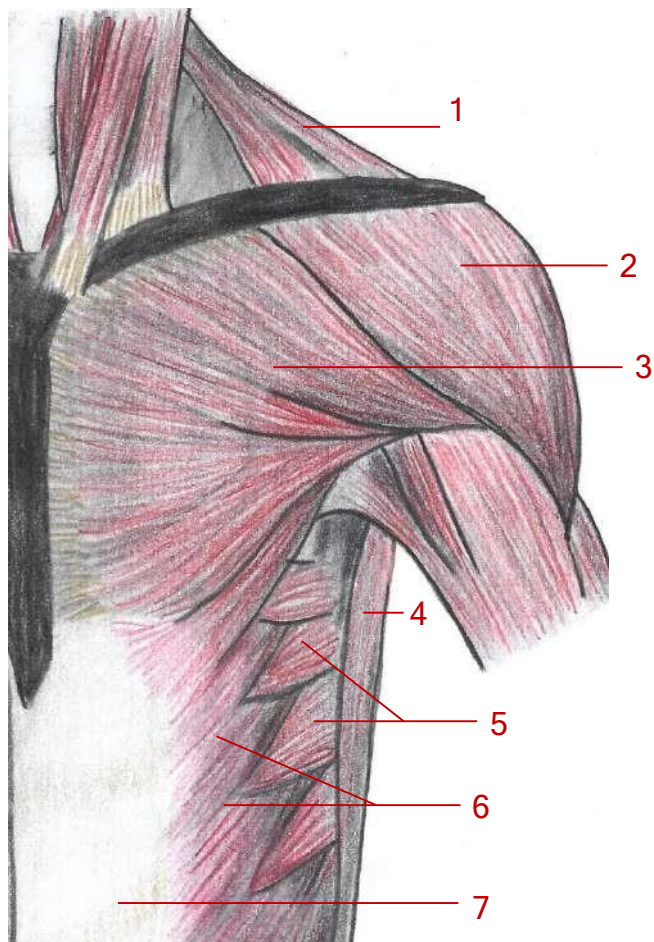


Figura 4.7: Músculos do peitoral e abdome

- 1 - Músculo trapézio
- 2 - Músculo deltoide
- 3 - Músculo peitoral maior
- 4 - Músculo latíssimo do dorso
- 5 - Digitações do músculo serrátil anterior
- 6 - Músculo oblíquo externo do abdome
- 7 - Lâmina anterior da bainha do músculo reto do abdome

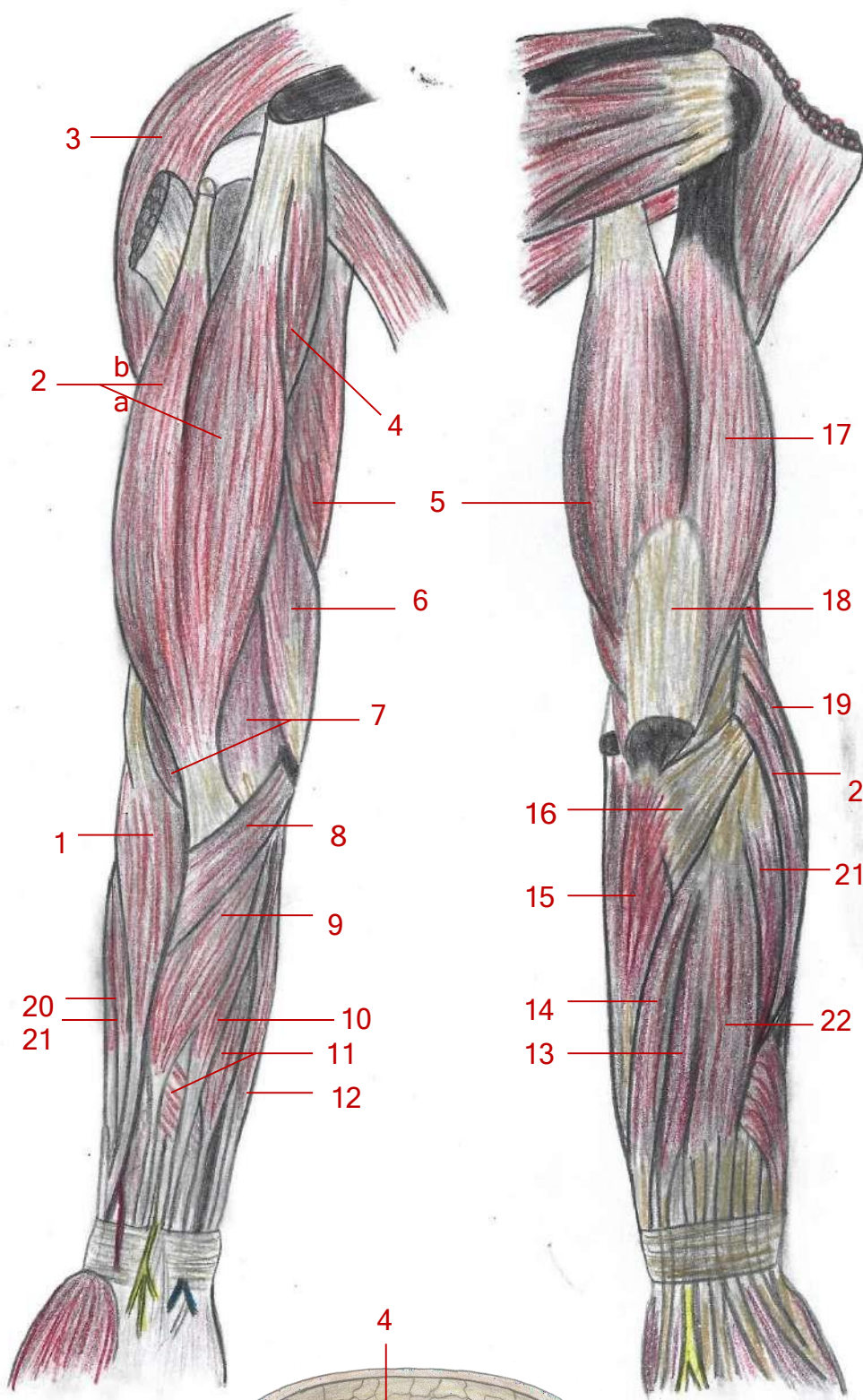


Figura 4.8: Músculos do Membro Superior

- 1 - Músculo braquiorradial
- 2 - Músculo bíceps braquial
 - a - Cabeça curta
 - b - Cabeça longa
- 3 - Músculo deltóide
- 4 - Músculo coracobraquial
- 5 - Cabeça longa do músculo tríceps braquial
- 6 - Cabeça medial do músculo tríceps braquial
- 7 - Músculo braquial
- 8 - Músculo pronador redondo
- 9 - Músculo flexor radial do carpo
- 10 - Músculo palmar longo
- 11 - Músculo flexor superficial dos dedos
- 12 - Músculo flexor ulnar do carpo
- 13 - Músculo extensor do dedo mínimo
- 14 - Músculo extensor ulnar do carpo
- 15 - Músculo flexor ulnar do carpo
- 16 - Músculo ancôneo
- 17 - Cabeça lateral do músculo tríceps braquial
- 18 - Tendão do músculo tríceps braquial
- 19 - Músculo braquiorradial
- 20 - Músculo extensor radial longo do carpo
- 21 - Músculo extensor radial curto do carpo
- 22 - Músculo extensor do dedo mínimo

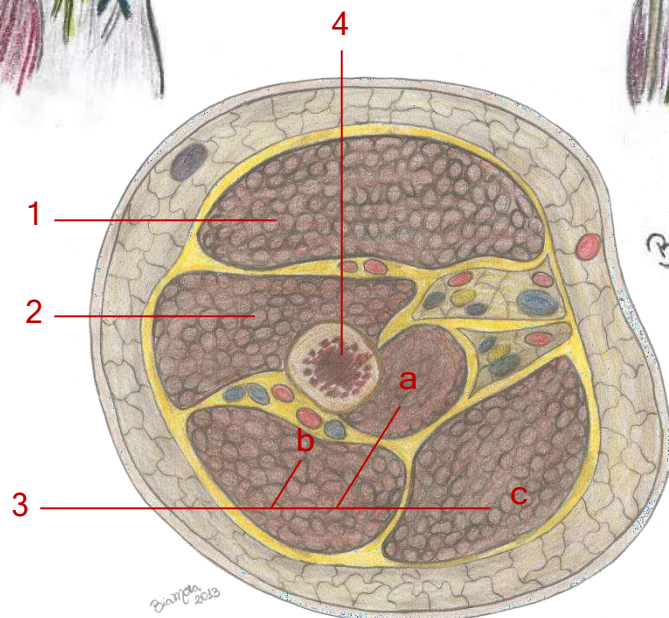


Figura 4.9: Terço médio do braço: corte transversal

- 1 - Músculo bíceps braquial
- 2 - Músculo braquial
- 3 - Músculo tríceps braquial
 - a - Cabeça medial
 - b - Cabeça lateral
 - c - Cabeça longa
- 4 - Úmero

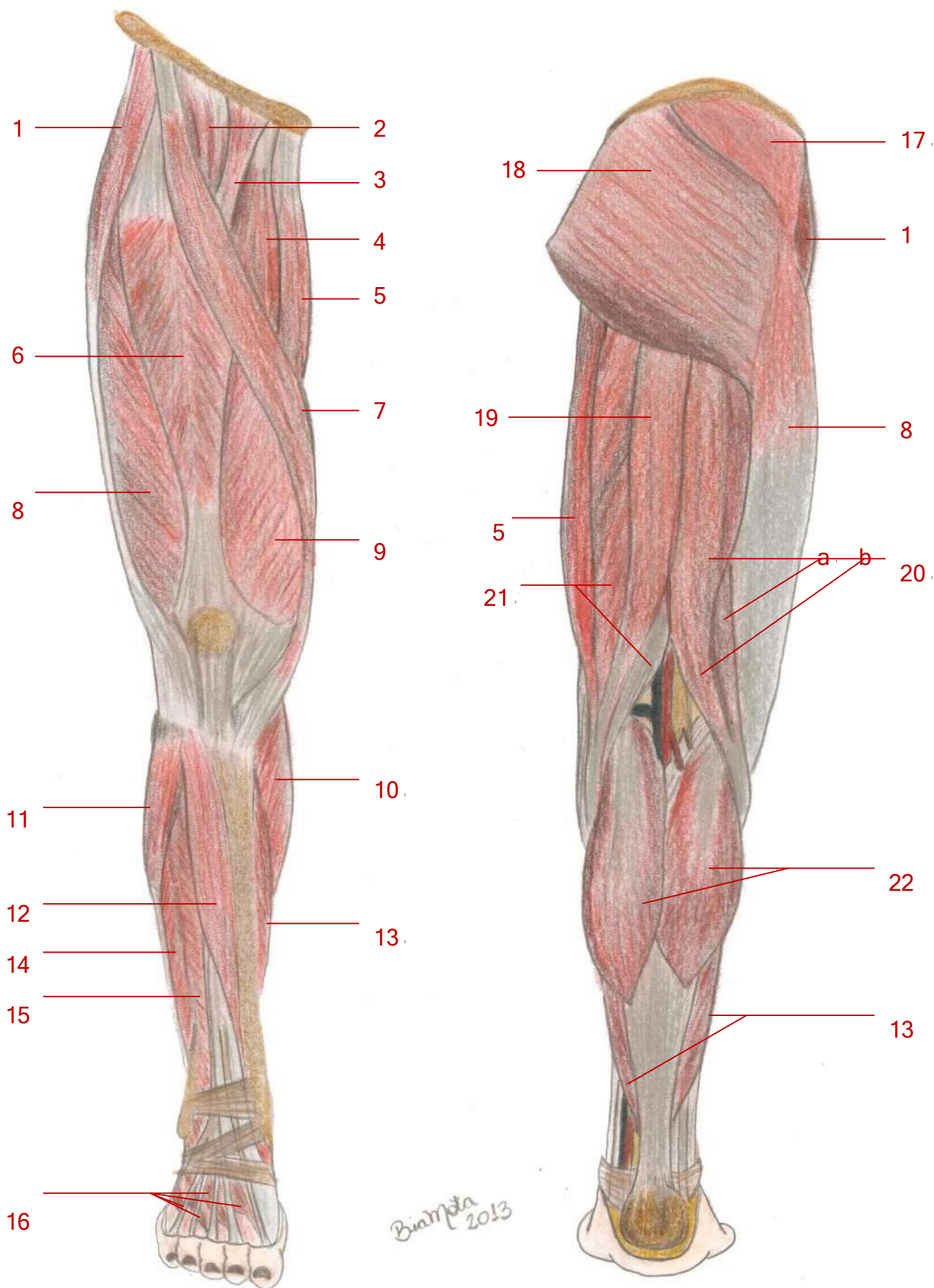


Figura 4.10: Músculos do Membro Inferior: Vista Anterior e Posterior

- | | | | |
|------------------------------|--------------------------------------|----------------------------------|---|
| 1 - M. tensor da fáscia lata | 8 - M. vasto lateral | 14 - M. fibular curto | 19 - M. semitendíneo |
| 2 - M. iliopsoas | 9 - M. vasto medial | 15 - M. extensor longo dos dedos | 20 - M. bíceps femoral (a: cabeça curta; b: cabeça longa) |
| 3 - M. pectíneo | 10 - M. gastrocnemio (cabeça medial) | 16 - M. extensor curto dos dedos | 21 - M. semimembranáceo |
| 4 - M. adutor Longo | 11 - M. fibular longo | | |
| 5 - M. grácil | | | |
| 6 - M. reto femoral | 12 - M. tibial anterior | 17 - M. glúteo médio | 22 - M. gastrocnemio (cabeça lateral) |

7 – M. sartório

13 – M. sóleo

18 - M. glúteo máximo (medial e lateral)

Capítulo 5 – Sistema Nervoso

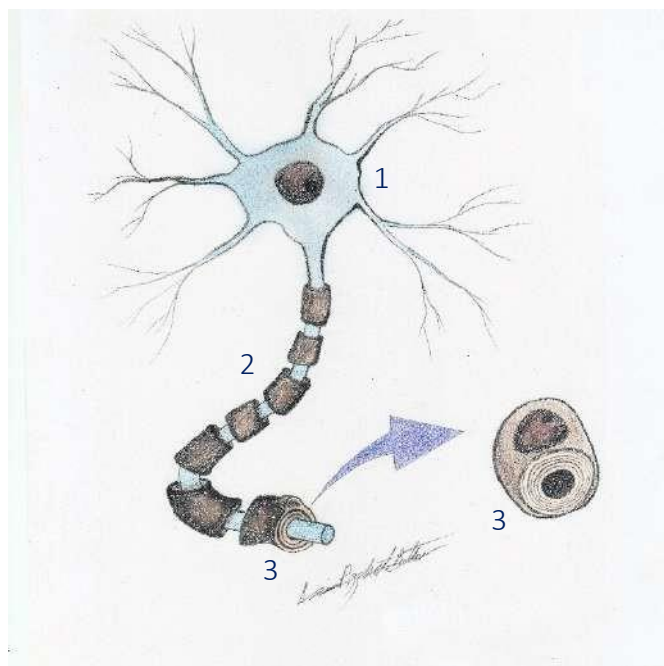


Figura 5.1: Neurônio.

1 - Corpo celular

2 - Axônio

3 - Bainha de mielina – envoltório formado por células de Schwann

Figura 5.2: Sinapse entre dois neurônios.

1 - Vesículas com neurotransmissor

2 - Fenda sináptica

3 - Receptor

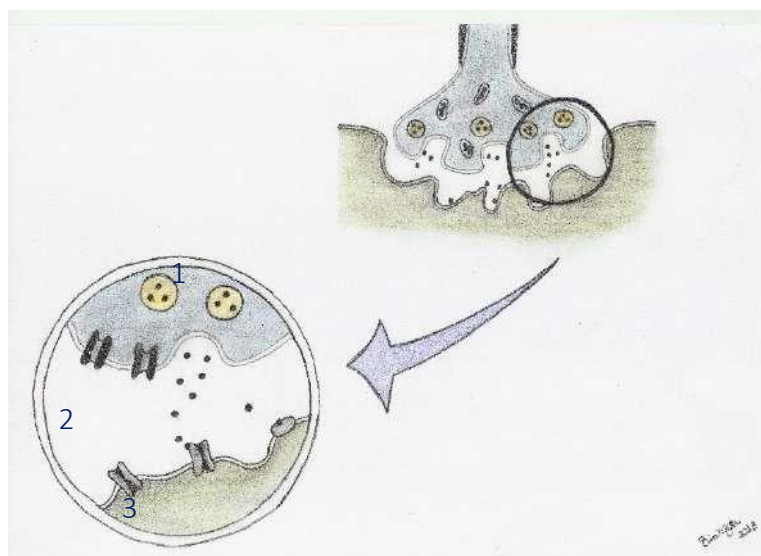


Figura 5.3: Constituintes microscópicos do tecido nervoso.

- 1 - Corpo de neurônio
- 2 - Axônio neuronal
- 3 e 4 - Células da glia
- 5 - Células endodimárias

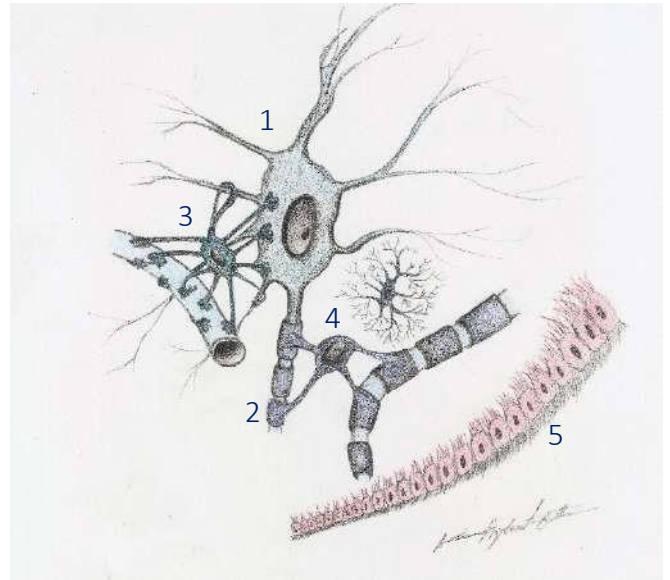


Figura 5.4: Cérebro (telencéfalo) em vista lateral.

- 1 - Lobo frontal (em amarelo)
- 2 - Lobo parietal (em rosa claro)
- 3 - Lobo occipital (em verde)
- 4 - Lobo temporal (em azul)

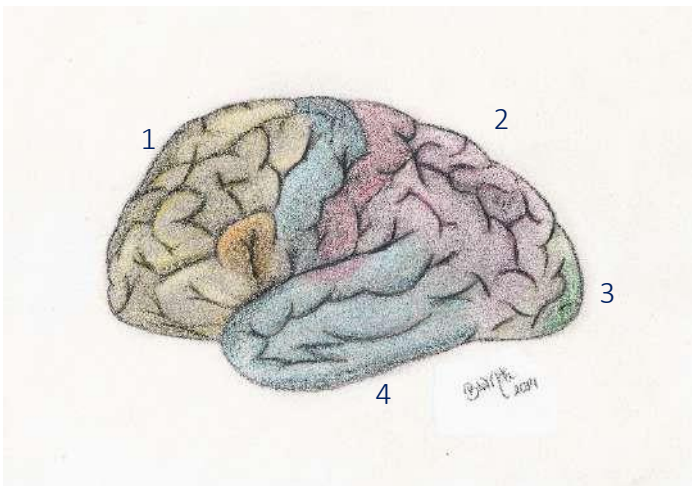
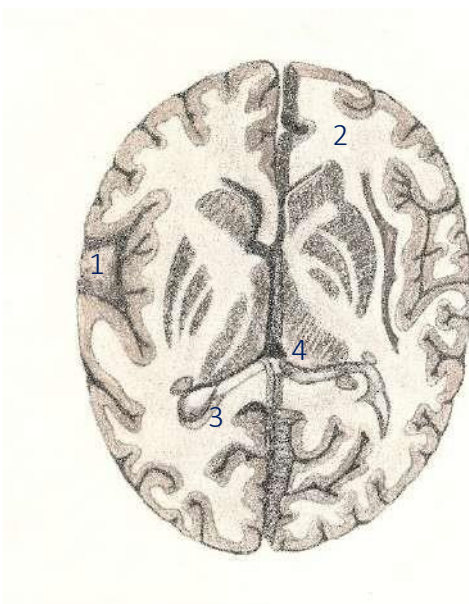

Figura 5.5: Cérebro em corte transversal.

- 1 - Córtex
- 2 - Centro branco medular
- 3 - Núcleos da base
- 4 - Diencefalo (especialmente o tálamo)



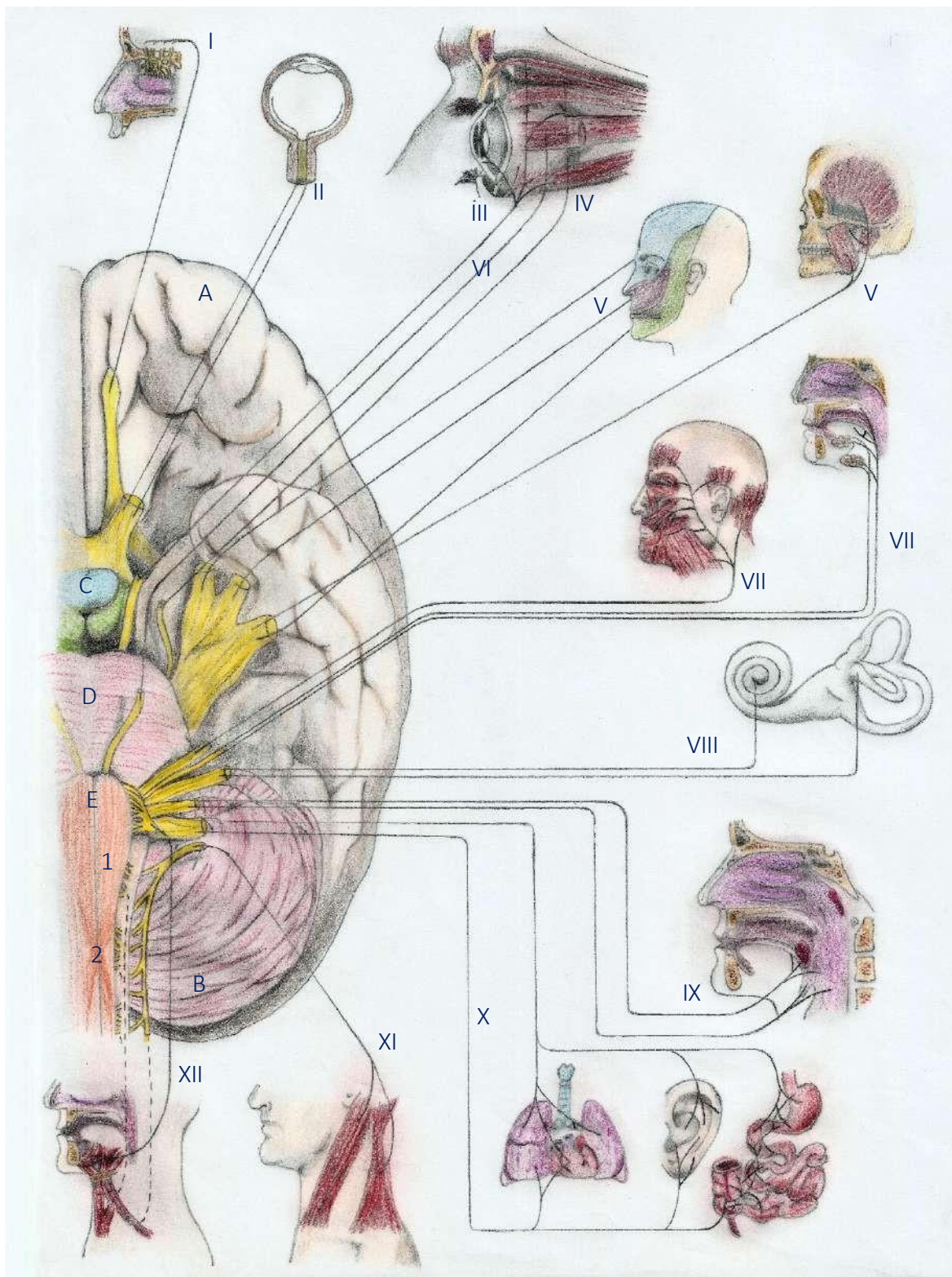


Figura 5.5: Encéfalo em vista ântero-inferior (seccionado).

(A) cérebro; (B) cerebelo; tronco encefálico formado por (C) mesencéfalo; (D) ponte; (E) bulbo e as conexões com os 12 pares de nervos cranianos: (I) olfatório; (II) óptico; (III) oculomotor; (IV) troclear; (V) trigêmeo; (VI) abducente; (VII) facial; (VIII) vestibulo-coclear; (IX) glossofaríngeo; (X) vago; (XI) acessório e (XII) hipoglosso. Observar ainda: (1) pirâmides bulbares com sua decussação (cruzamento das fibras) representada em (2).

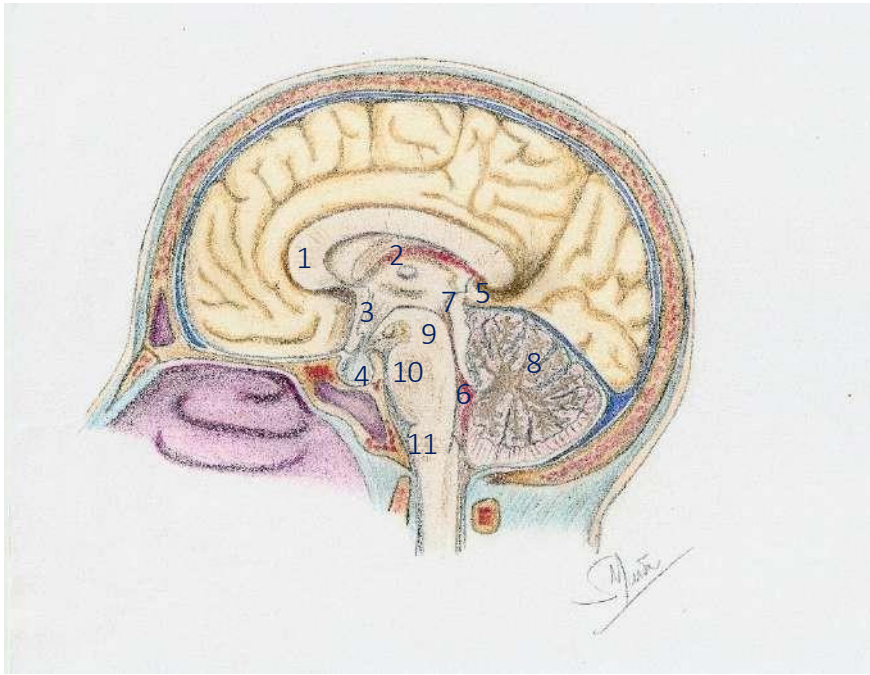


Figura 5.6: Encéfalo em corte sagital mediano, em vista da superfície medial.

- 1 - Corpo caloso
- 2 - Tálamo e cavidade do III ventrículo
- 3 - Hipotálamo
- 4 - Hipófise
- 5 - Glândula pineal
- 6 - IV ventrículo
- 7 - Aqueduto cerebral
- 8 - Cerebelo
- 9 - Mesencéfalo
- 10 - Ponte
- 11 - Bulbo

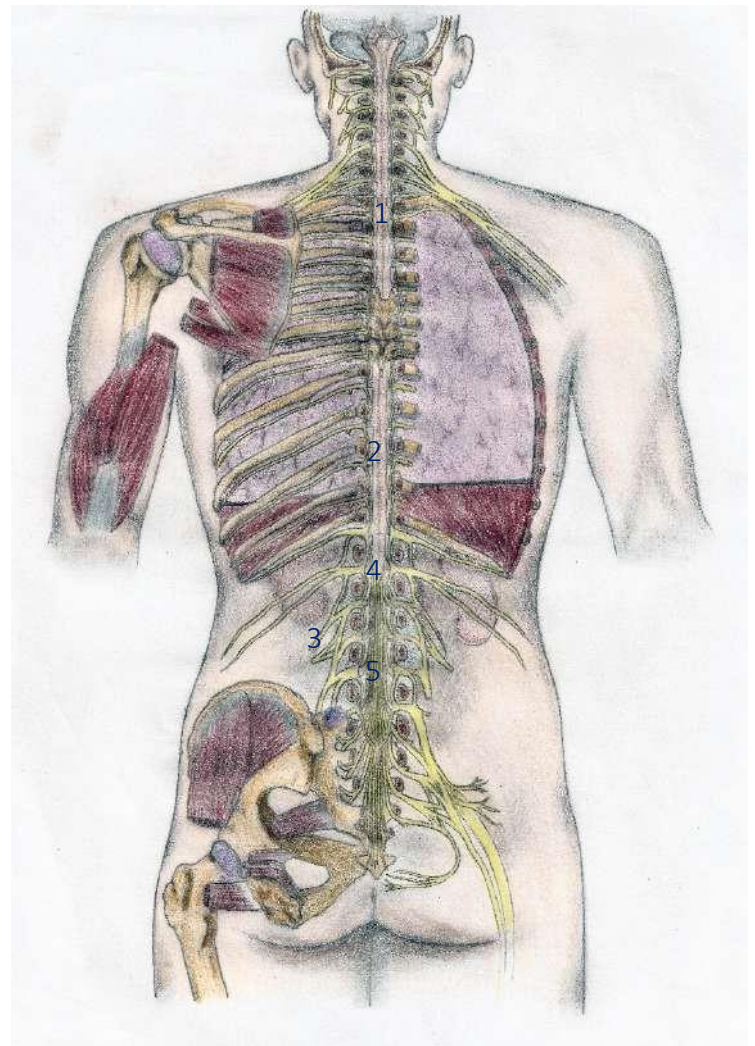


Figura 5.7: Medula espinhal dentro do canal vertebral e saco dural.

- 1 - Medula espinhal
- 2 - Saco dural
- 3 - Nervos espinhais
- 4 - Terminação medular em nível de L2
- 5 - Cauda equina (formada somente por nervos)

Figura 5.8: Sistema Nervoso Central e medula espinhal em vista posterior.

- 1 - Osso
- 2 - Espaço extradural (em azul)
- 3 - Dura-máter (em cinza)
- 4 - Aracnoide (em azul)
- 5 - Granulações aracnoideas no espaço subaracnóideo
- 6 - Pia-máter (em azul claro)
- 7 - Substância branca
- 8 - "H" central
- 9 - Medula cervical
- 10 - Medula torácica
- 11 - Medula lombar
- 12 - Medula sacral

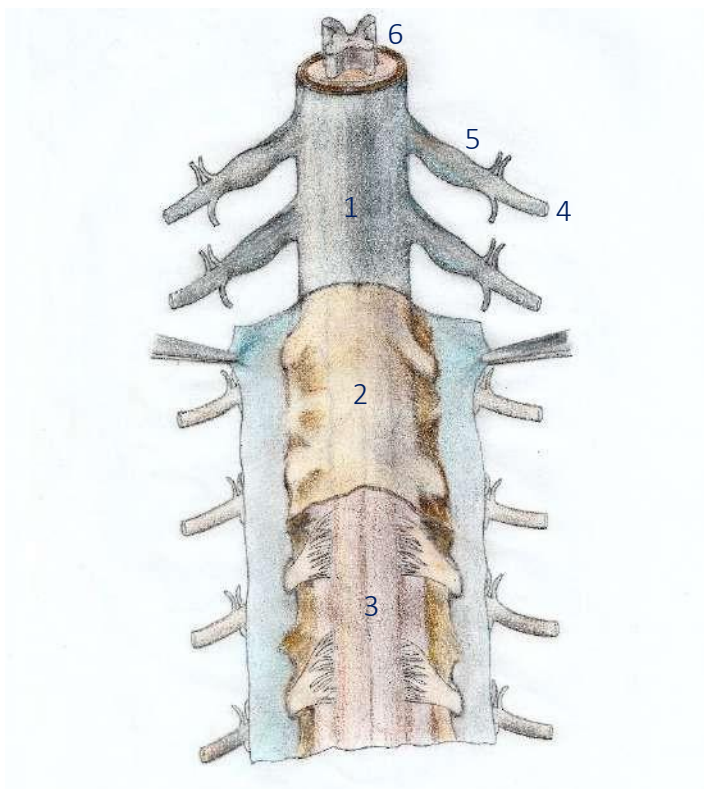
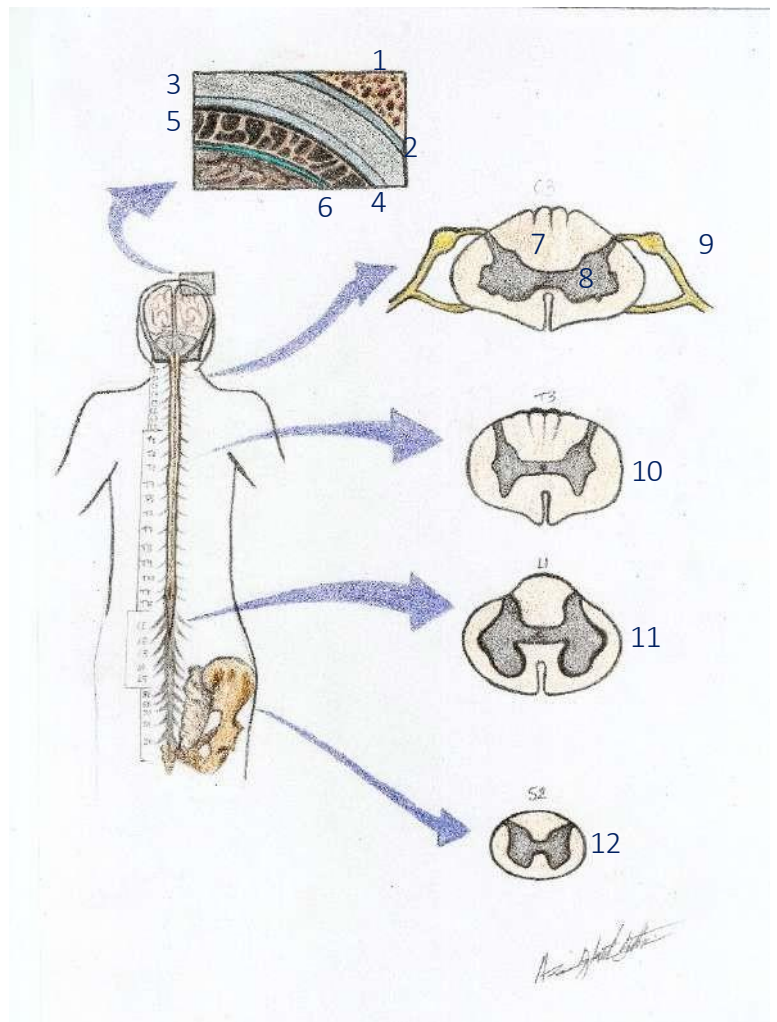


Figura 5.9: Meninges da medula espinhal.

- 1 - Dura-máter (em cinza)
- 2 - Aracnoide
- 3 - Pia-máter
- 4 - Nervos espinhais
- 5 - Gânglios sensitivos da raiz dorsal
- 6 - "H" central da medula espinhal

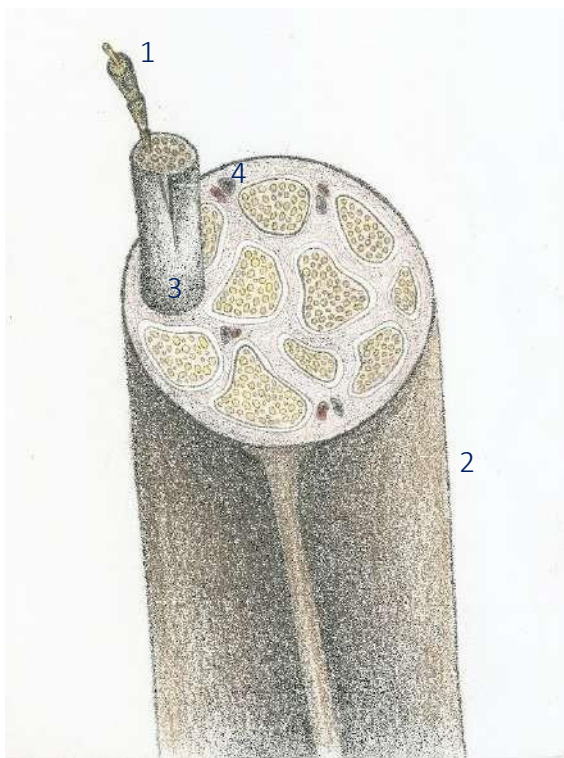


Figura 5.10: Secção de um nervo, mostrando os feixes neuronais (de axônios) e as bainhas conjuntivas que os envolvem.

- 1 - Endoneuro
- 2 - Epineuro
- 3 - Perineuro
- 4 - Vasos que nutrem os nervos

Figura 5.11: Formação de um nervo espinal.

- 1 - Coluna anterior da medula espinal
- 2 - Coluna posterior da medula espinal
- 3 - Coluna lateral da medula espinal
- 4 - Raízes ventrais
- 5 - Raízes dorsais
- 6 - Nervo misto
- 7 - Gânglio dorsal

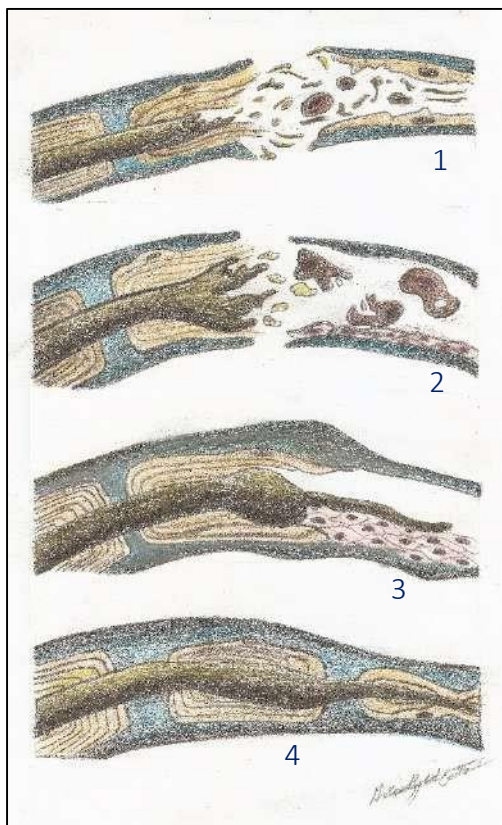
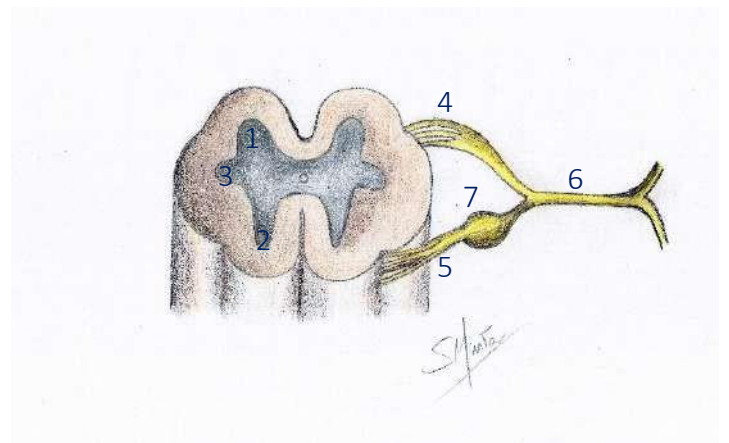


Figura 5.12: Lesão e regeneração neural.

- 1 - Nervo seccionado
- 2 - Macrófagos removendo fragmentos do coto distal do nervo
- 3 - Filamentos de axônio crescendo para o interior da bainha neural
- 4 - Nervo recuperado

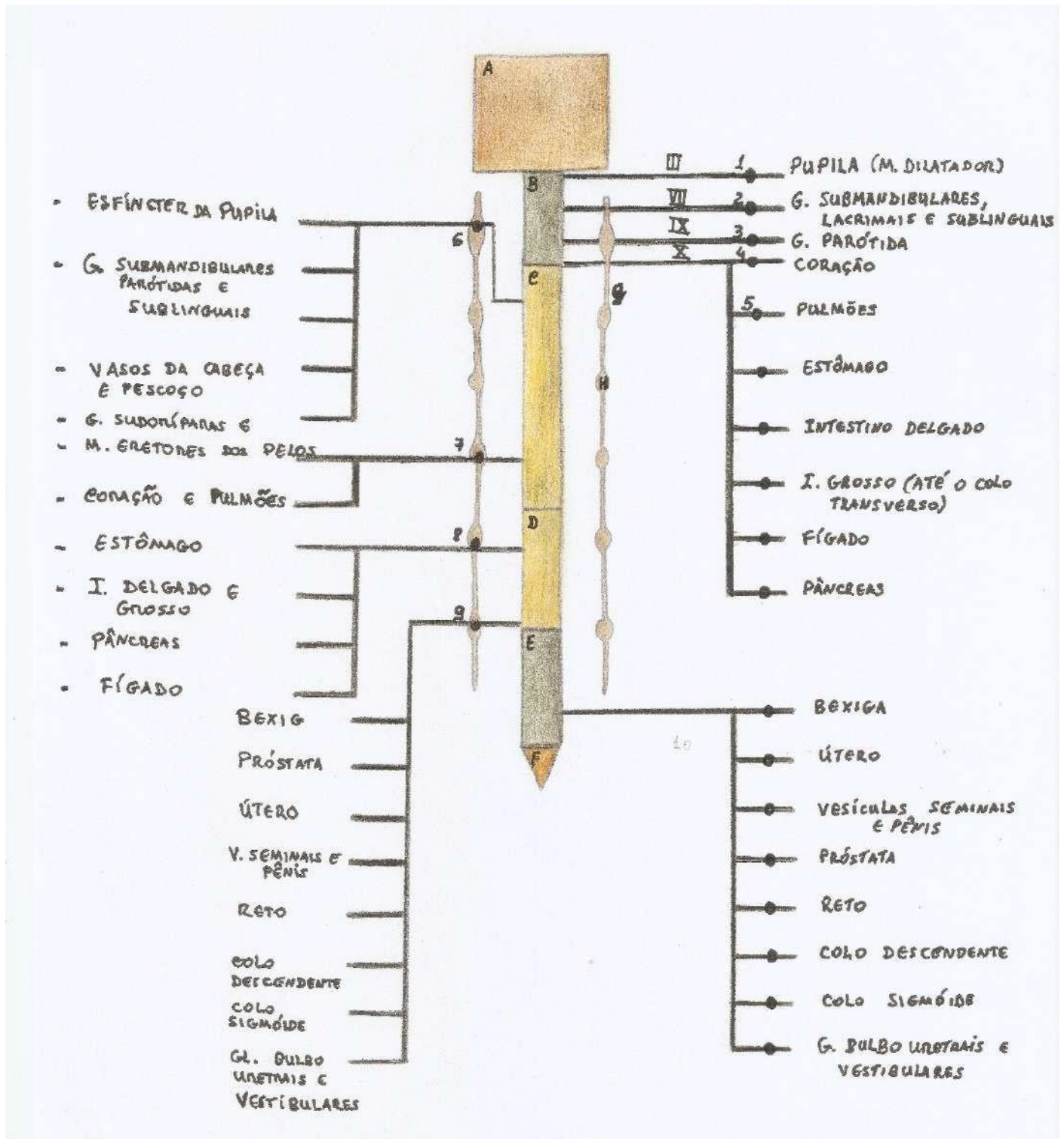


Figura 5.13: Esquema mostrando as regiões medulares e encefálicas destinadas à inervação simpática e parassimpática das vísceras.

Observe: (A) encéfalo; (B) medula cervical; (C) medula torácica; (D) medula lombar; (E) medula sacral; (F) medula coccígea; (G) tronco simpático; (H) gânglio simpático. Ainda: (1) gânglio ciliar; (2) submandibular e pterigopalatino; (3) gânglio ótico; (4) e (5) gânglios nos plexos viscerais; (6) gânglio cervical superior; (7) gânglio da parte torácica do tronco simpático; (8) gânglio da parte lombar do tronco simpático; (9) gânglio da parte sacral do tronco simpático; (10) neurônio pré-ganglionar parassimpático sacral. a- Neurônios pré-ganglionares do simpático; b- neurônios pós ganglionares do simpático. c- neurônios pós ganglionares do parassimpático. (III) nervo oculomotor, (VII) nervo facial; (IX) nervo glossofaríngeo e (X) nervo vago

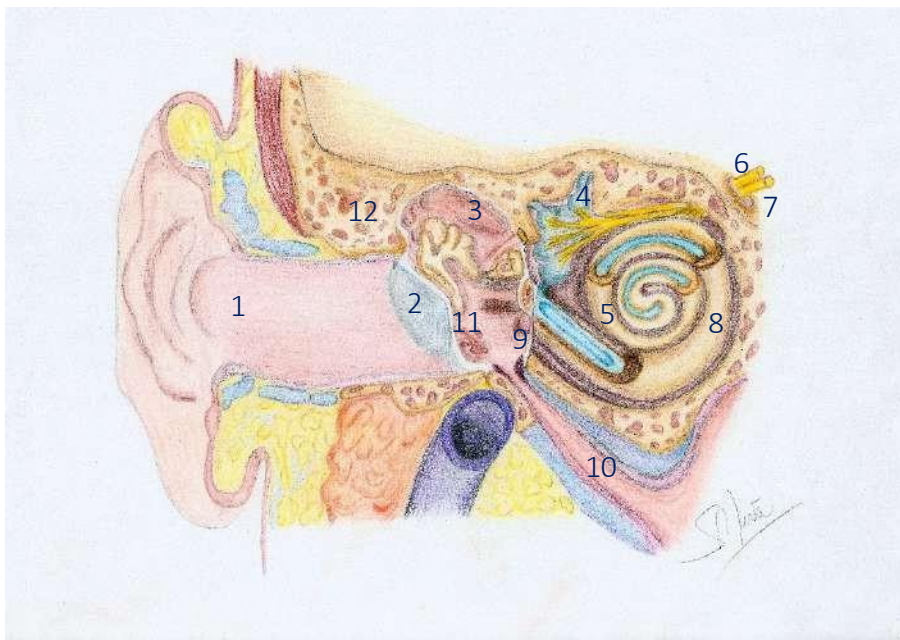
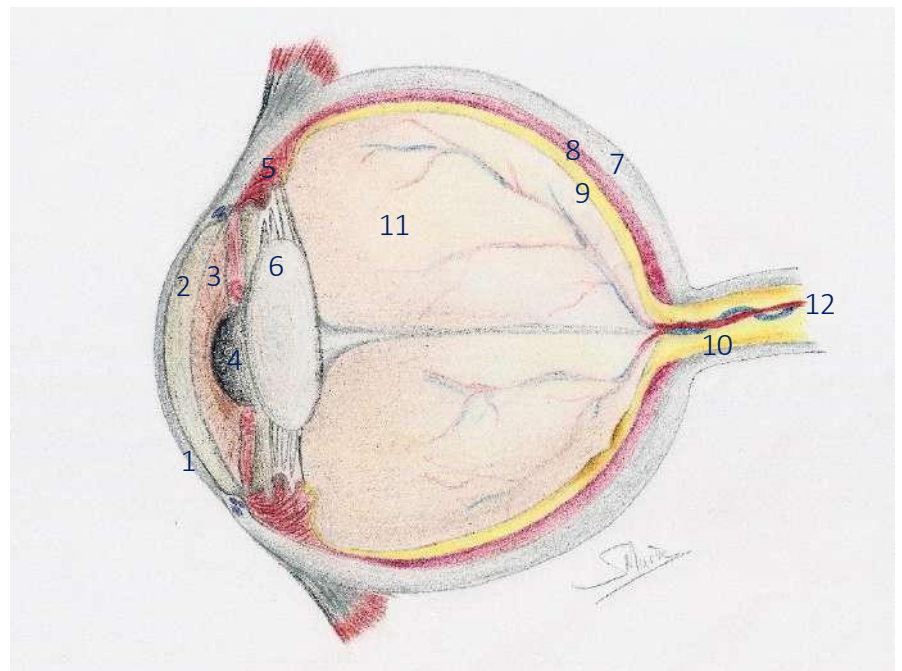


Figura 5.14: Corte coronal de uma orelha.

- 1 - Conduto auditivo
- 2 - Membrana timpânica
- 3 - Ossículos do ouvido
- 4 - Labirinto membranáceo vestibular
- 5 - Ducto coclear
- 6 - Nervo vestibulococlear
- 7 - Nervo facial
- 8 - Labirinto ósseo
- 9 - Janela redonda
- 10 - Tuba auditiva
- 11 - Orelha média (cavidade timpânica)
- 12 - Adito (comunicação com as células mastoideas)

Figura 5.15: Olho em secção.

- 1 - Córnea e a conjuntiva a revestindo externamente
- 2 - Câmara anterior
- 3 - Íris
- 4 - Pupila
- 5 - Corpo ciliares
- 6 - Cristalino
- 7 - Esclera (em cinza)
- 8 - Coroide (em vermelho)
- 9 - Retina (em amarelo)
- 10 - Nervo óptico (em amarelo)
- 11 - Corpo vítreo
- 12 - Artéria central da retina



Capítulo 6 – Sistema Cardiovascular

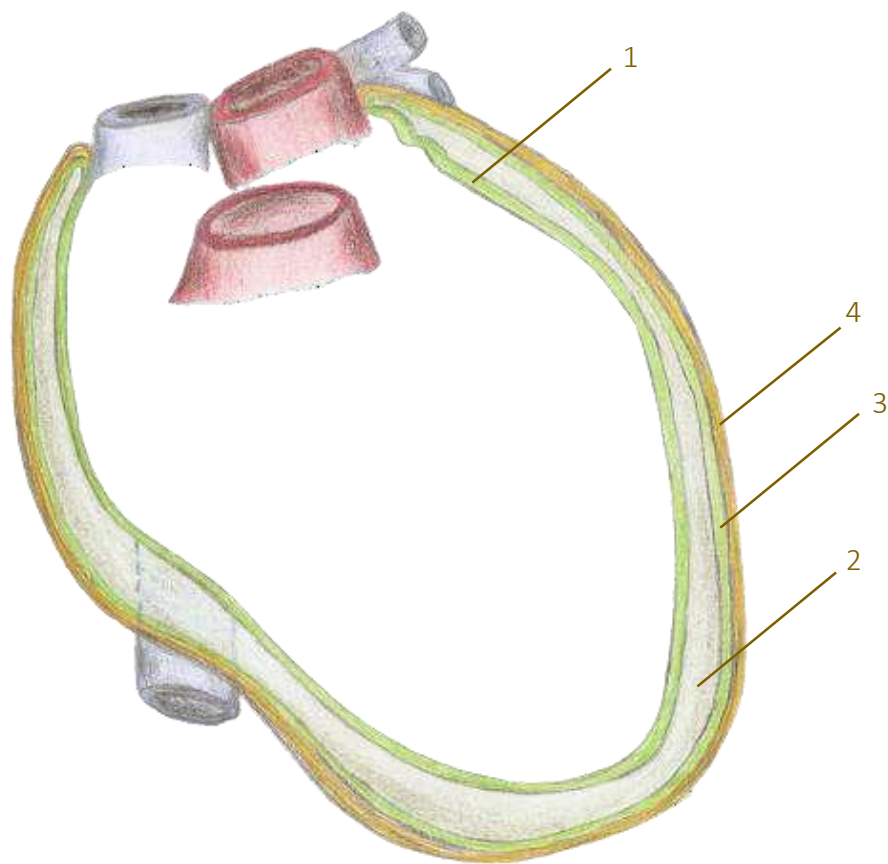
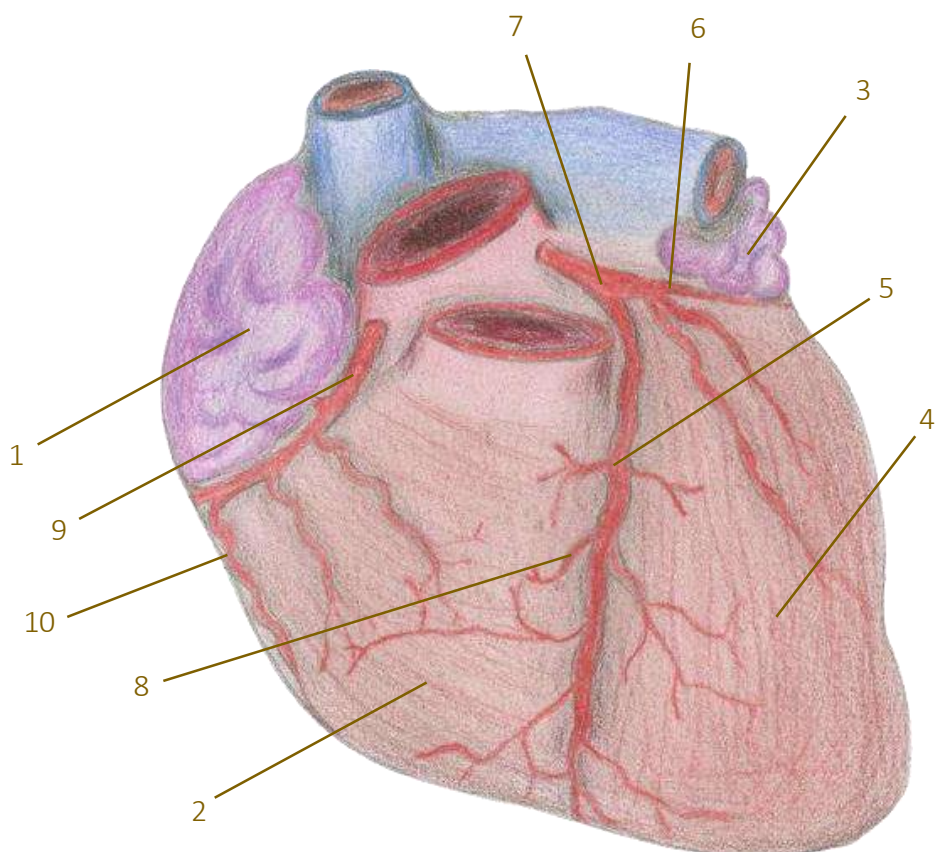


Figura 6.1: Pericárdio
1 – Folheto visceral do pericárdio seroso
2 – Cavidade pericárdica
3 – Folheto parietal do pericárdio seroso
4 – Pericárdio fibroso

Figura 6.2: Face anterior do coração

- 1 – Átrio direito
- 2 – Ventrículo direito
- 3 – Átrio esquerdo
- 4 – Ventrículo esquerdo
- 5 – Ramo interventricular anterior da artéria coronária esquerda
- 6 – Ramo circunflexo da artéria coronária esquerda
- 7 – Artéria coronária esquerda
- 8 – Ramos interventriculares septais
- 9 – Artéria coronária direita
- 10 – Ramo marginal direito da artéria coronária direita



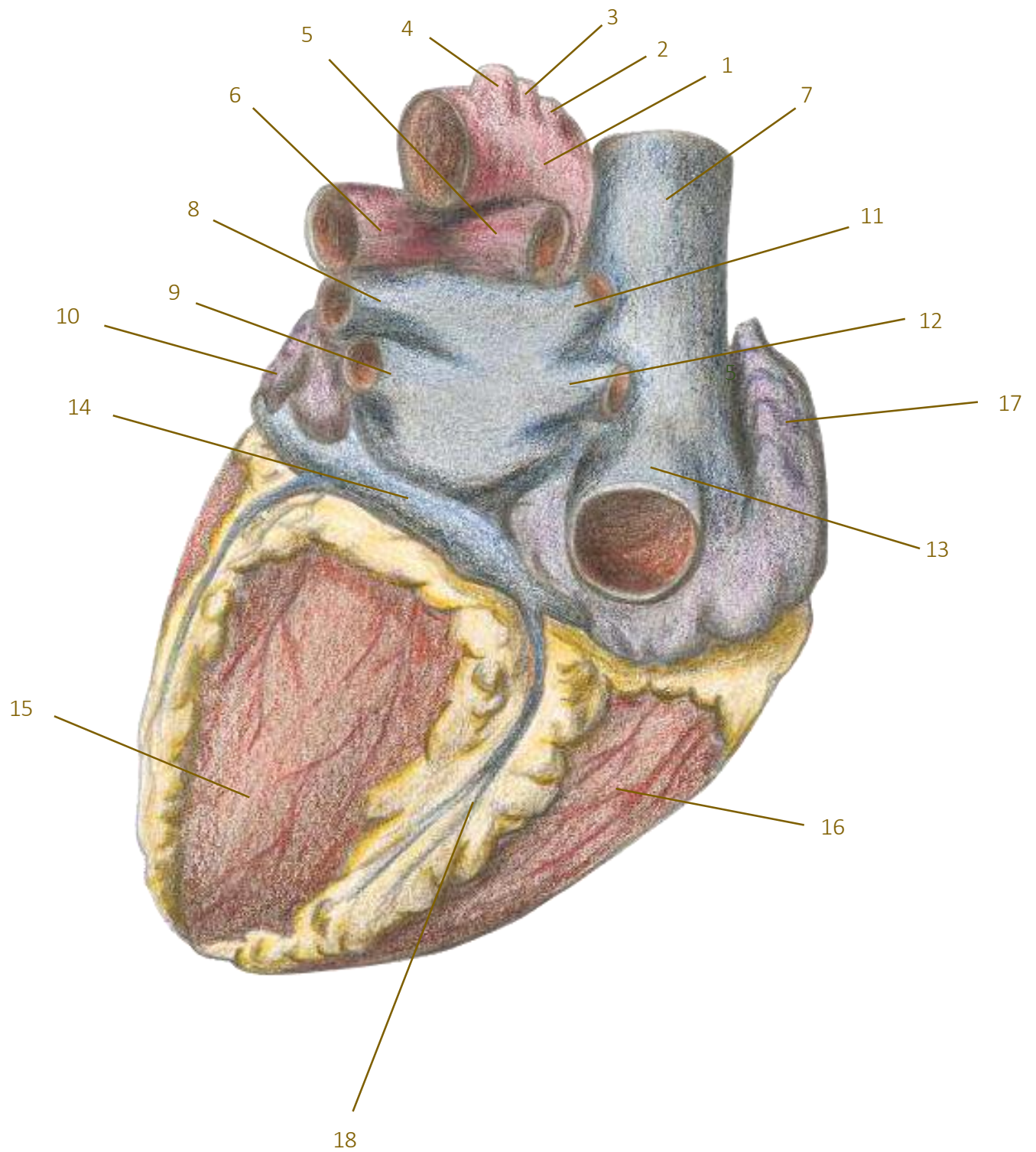


Figura 6.3: Face posterior do coração

- 1 – Arco da aorta
- 2 – Tronco braquiocefálico
- 3 – Carótida comum esquerda
- 4 – Subclávia comum esquerda
- 5 – Artéria pulmonar direita
- 6 – Artéria pulmonar esquerda
- 7 – Veia cava superior
- 8 – Veia pulmonar superior esquerda
- 9 – Veia pulmonar inferior esquerda
- 10 – Aurícula esquerda

- 11 – Veia pulmonar superior direita
- 12 – Veia pulmonar inferior direita
- 13 – Veia cava inferior
- 14 – Seio coronário
- 15 – Ventrículo esquerdo
- 16 – Ventrículo direito
- 17 – Aurícula direita
- 18 – Sulco interventricular posterior

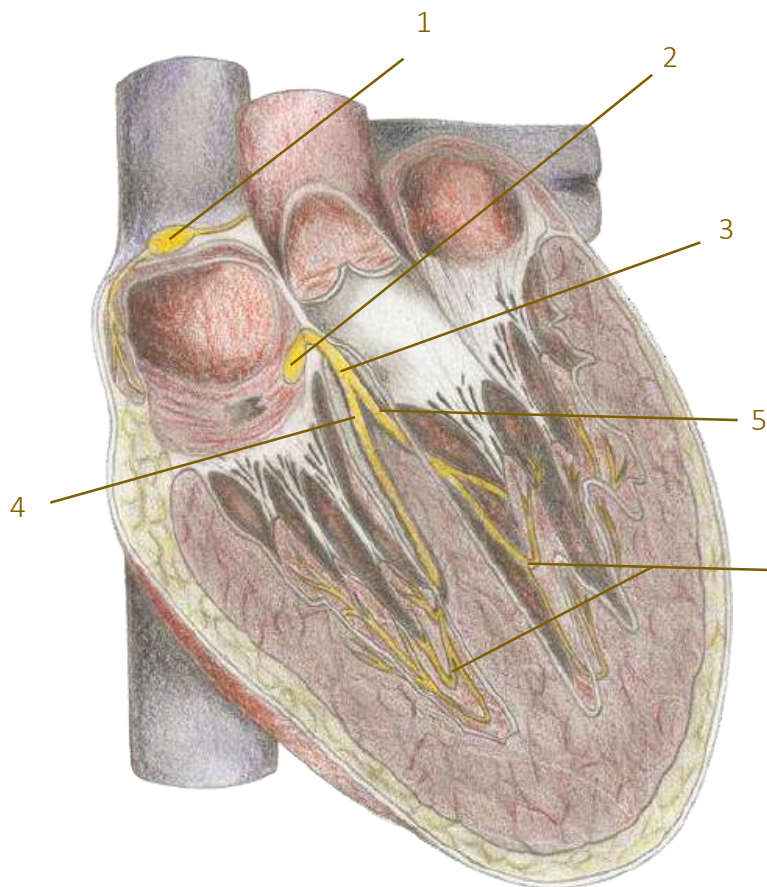


Figura 6.4: Complexo estimulante (Sistema Condutor) do coração

- 1 – Nó sinoatrial
- 2 – Nó atrioventricular
- 3 – Feixe de His (fascículo atrioventricular)
- 4 – Ramo direito do feixe de His
- 5 – Ramo esquerdo do feixe de His
- 6 – Fibras de Purkinje (ramos subendocárdicos)

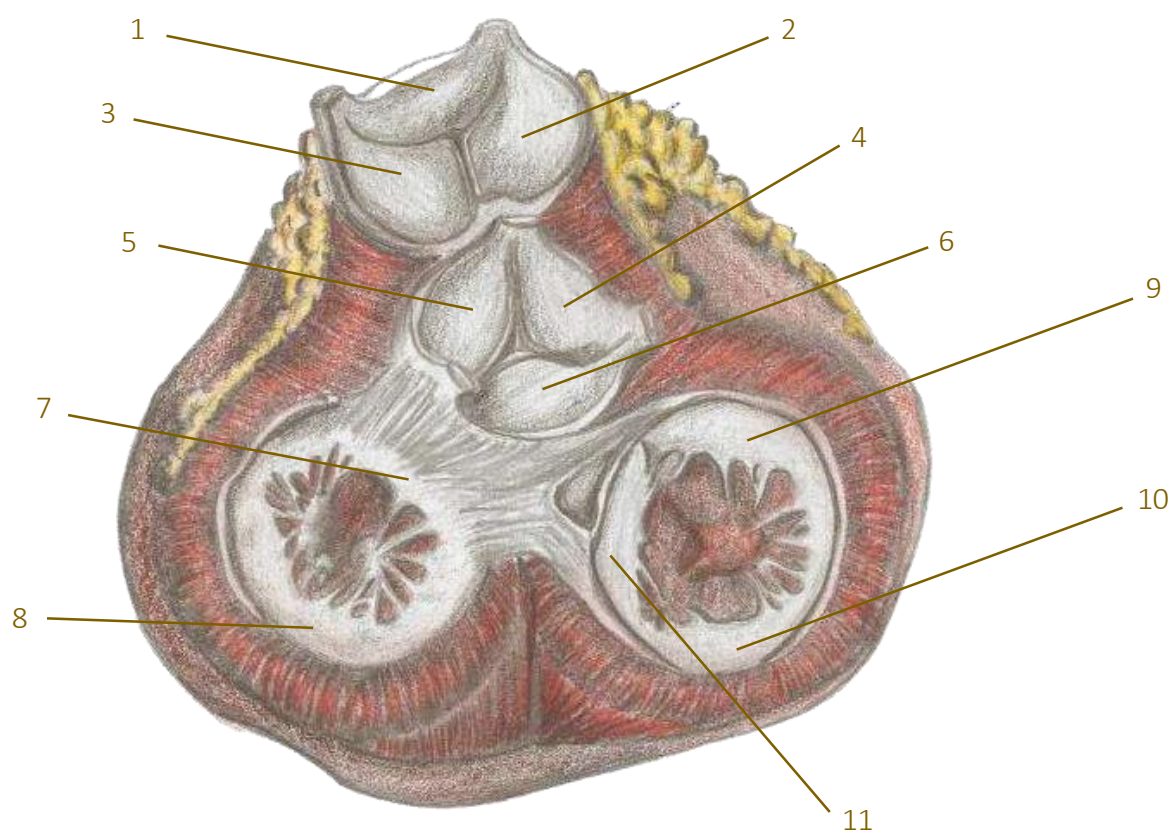


Figura 6.5: Ventriculos em diástole (valvas atrioventriculares abertas) vistos da base com átrios removidos

- 1 – Válvula semilunar anterior (da valva do tronco pulmonar)
- 2 – Válvula semilunar direita (da valva do tronco pulmonar)
- 3 – Válvula semilunar esquerda (da valva do tronco pulmonar)
- 4 – Válvula semilunar direita (da valva aórtica)
- 5 – Válvula semilunar esquerda (da valva aórtica)
- 6 – Válvula semilunar posterior/não-coronária (da valva aórtica)
- 7 – Válvula anterior (da valva mitral)
- 8 – Válvula posterior (da valva mitral)
- 9 – Válvula anterior (da valva tricúspide)
- 10 – Válvula posterior (da valva tricúspide)
- 11 – Válvula septal (da valva tricúspide)

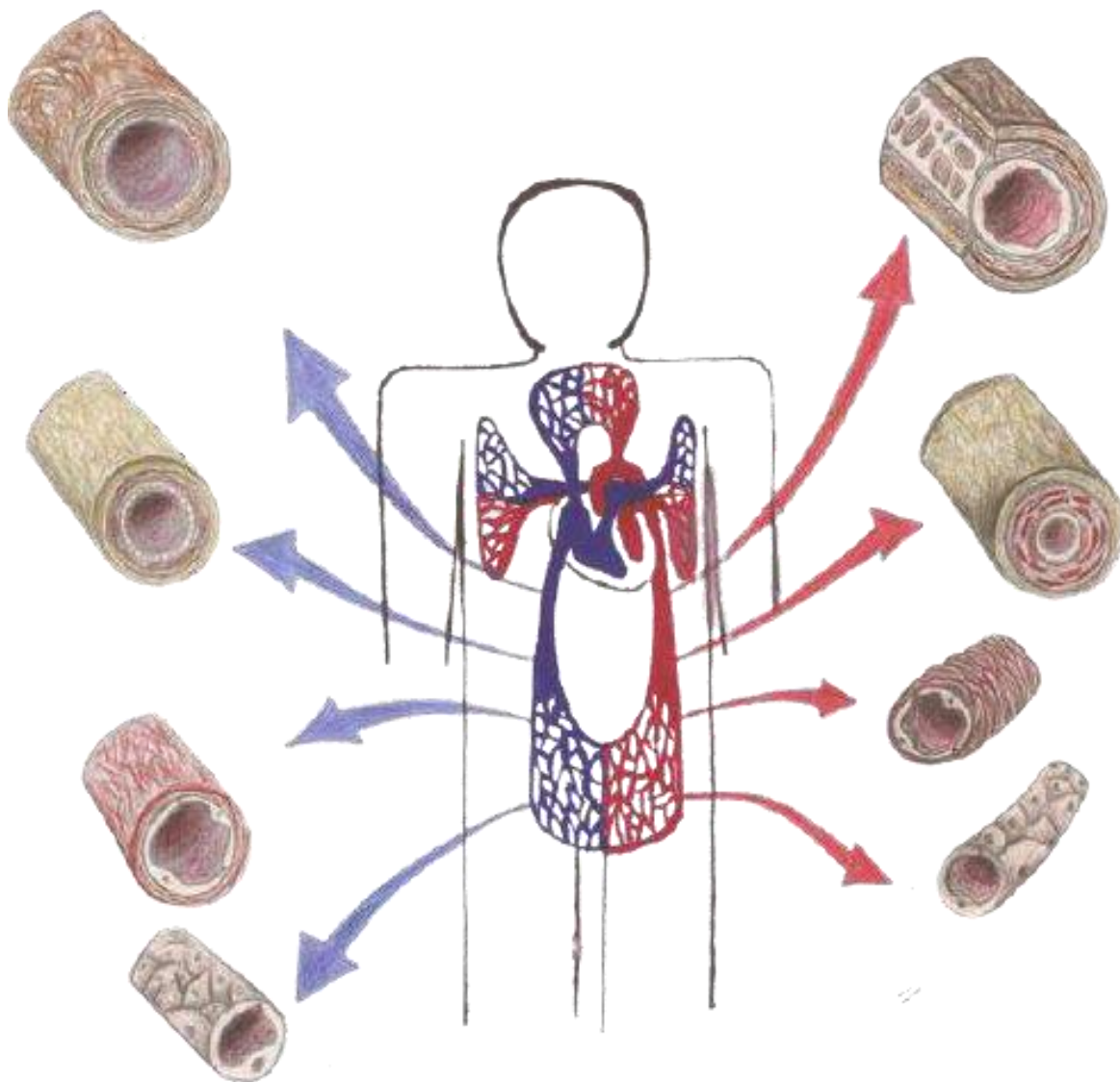


Figura 6.6: Estruturas das veias, vênulas e capilares (de cima para baixo na esquerda) e artérias, arteríolas e capilares (de cima para baixo na direita)

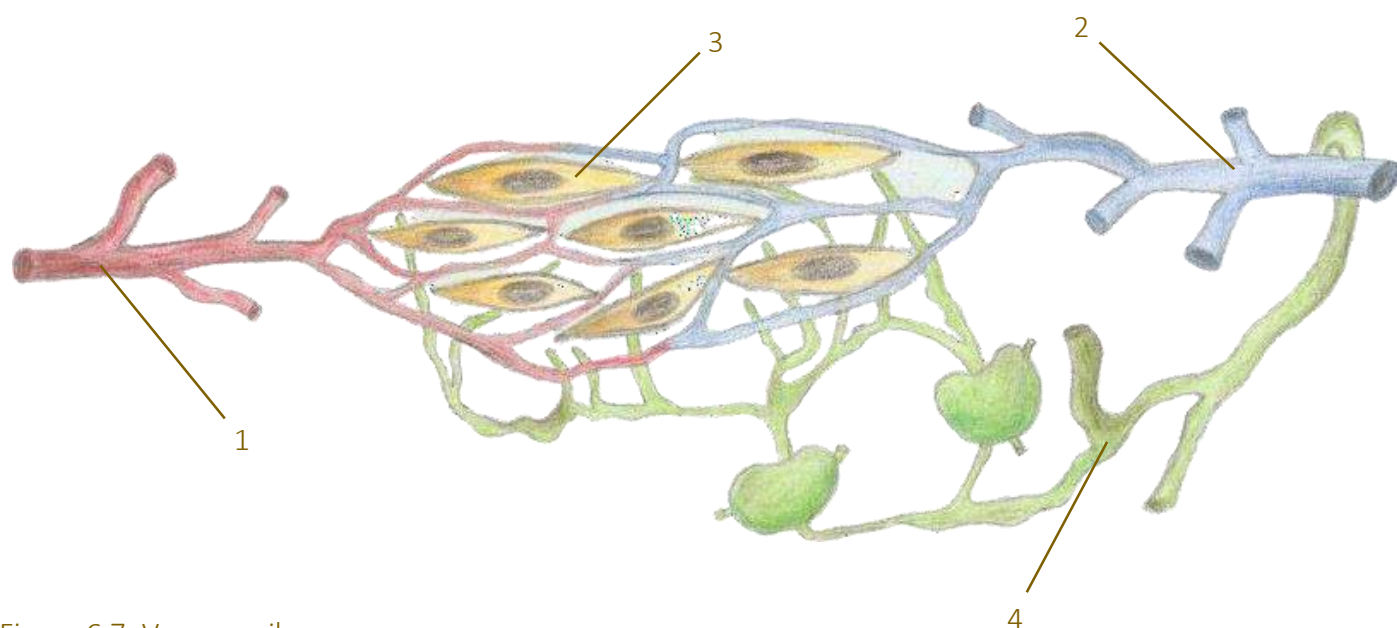


Figura 6.7: Vasos capilares
 1 – Capilares arteriais
 2 – Capilares venosos
 3 – Células do tecido
 4 – Vasos linfáticos

Capítulo 7 – Sistema Respiratório

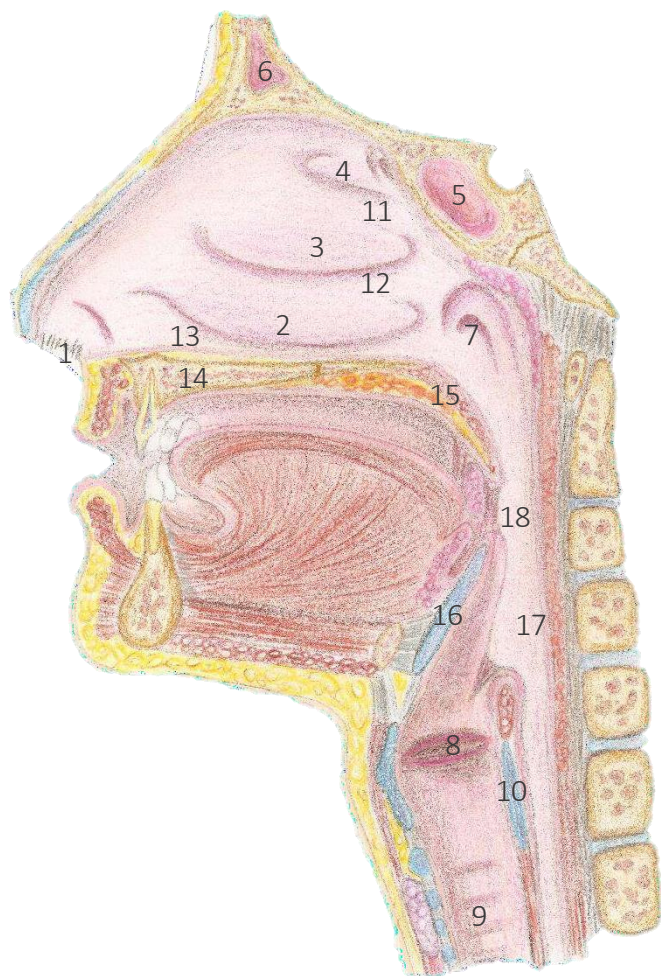


Figura 7.1 – Hemisseção da Cabeça

- 1- Vestíbulo do nariz
- 2- Concha nasal inferior
- 3- Concha nasal média
- 4- Concha nasal superior
- 5- Seio esfenoidal
- 6- Seio frontal
- 7- Óstio faríngeo da tuba auditiva
- 8- Prega vocal
- 9- Traqueia
- 10- Cartilagem cricóideia
- 11- Meato nasal superior
- 12- Meato nasal médio
- 13- Meato nasal inferior
- 14- Palato duro
- 15- Palato mole
- 16- Epiglote
- 17- Parte laríngea da faringe
- 18- Parte oral da faringe

Figura 7.2 – Seios da Face

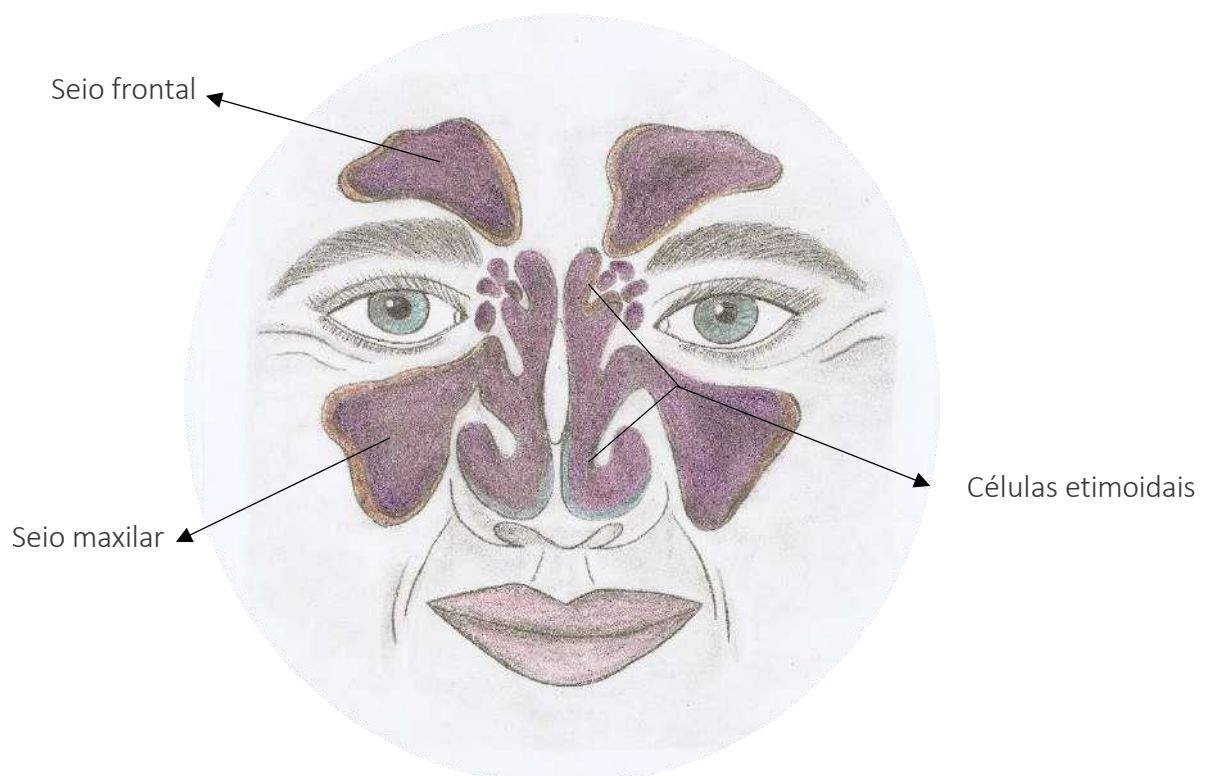
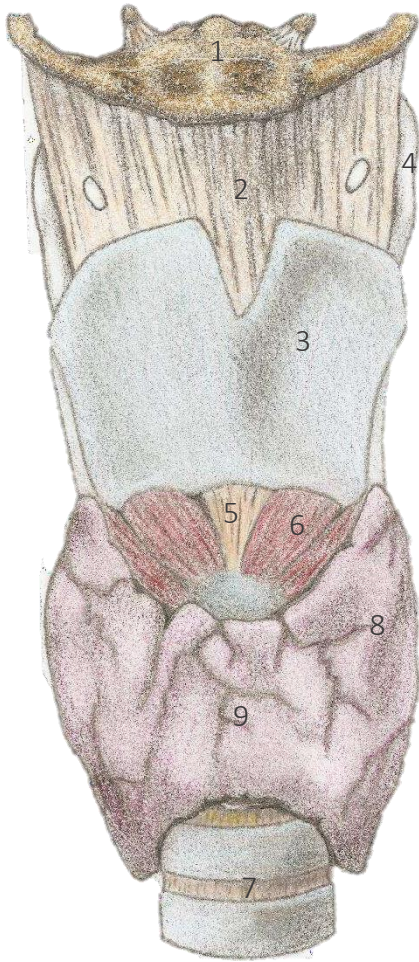
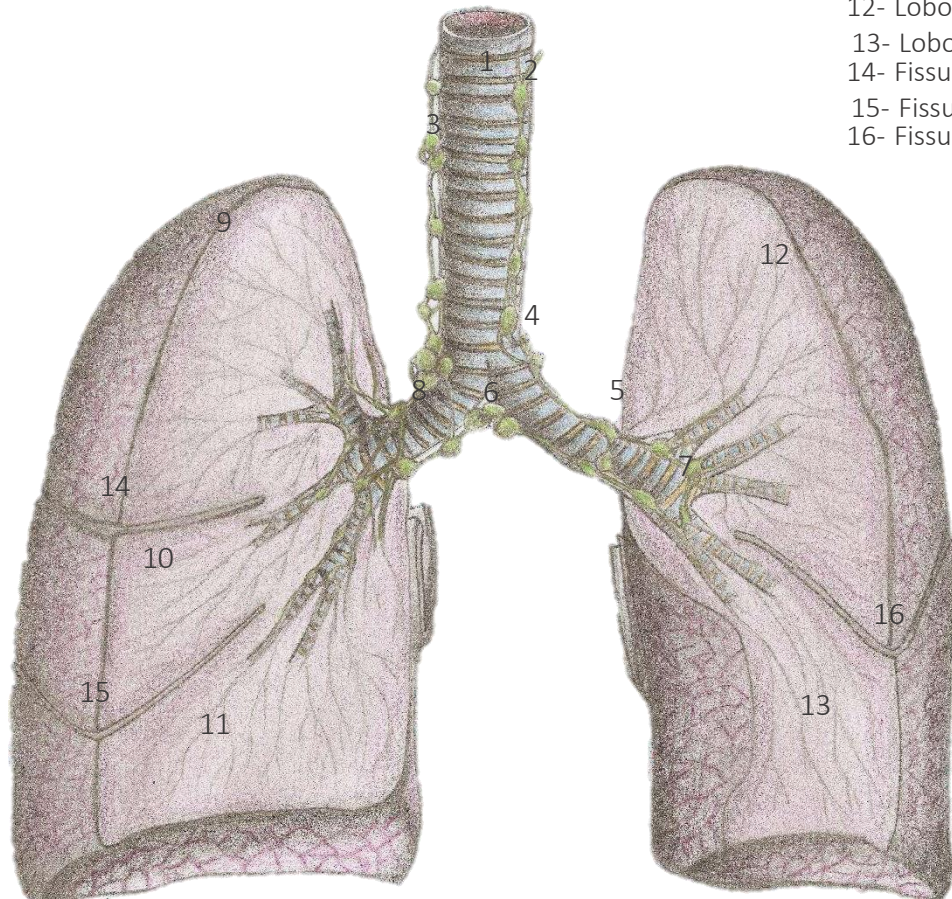


Figura 7.3 – Faringe e tireoide



- 1- Osso hioide
- 2- Membrana tireo-hióidea
- 3- Cartilagem tireóidea
- 4- Cornu superior da cartilagem tireóidea
- 5- Ligamento cricotireoideo anterior
- 6- Músculo cricotireoideo
- 7- Traqueia
- 8- Tireoide (lobo esquerdo)
- 9- Istmo da tireoide

Figura 7.4 – Drenagem linfática do pulmão



- 1- Traqueia
- 2- Linfonodos paratraqueais esquerdos
- 3- Linfonodos paratraqueais direitos
- 4- Linfonodos traqueobronquiais superiores esquerdos
- 5- Linfonodos bronquiopulmonares ("hilares")
- 6- Linfonodos traqueobronquiais inferiores ("carinais")
- 7- Linfonodos intrapulmonares
- 8- Brônquio principal direito
- 9- Lobo superior direito
- 10- Lobo médio
- 11- Lobo inferior direito
- 12- Lobo superior esquerdo
- 13- Lobo inferior esquerdo
- 14- Fissura horizontal
- 15- Fissura oblíqua direita
- 16- Fissura oblíqua esquerda

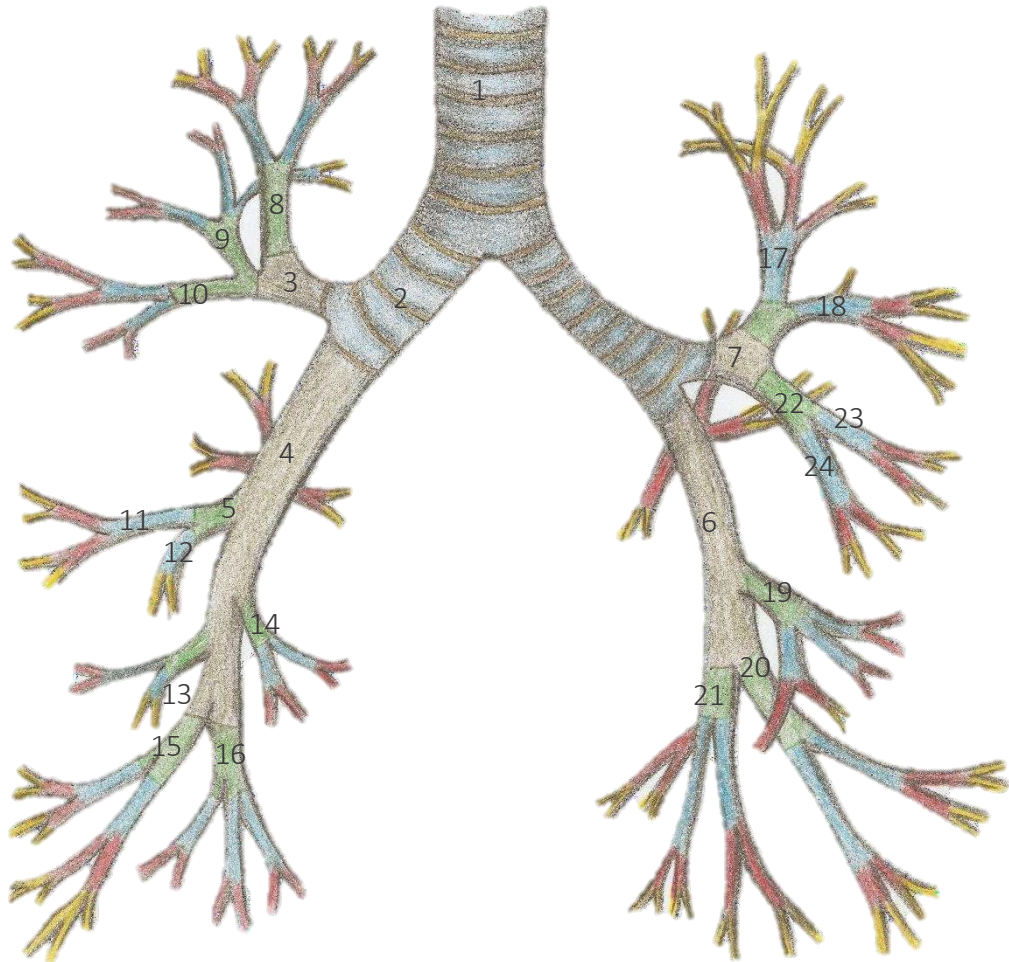


Figura 7.5 – Segmentos bronquiopulmonares

- 1- Traqueia
- 2- Brônquio principal direito
- 3- Brônquio lobar superior direito
- 4- Brônquio lobar inferior direito
- 5- Brônquio lobar médio
- 6- Brônquio lobar inferior esquerdo
- 7- Brônquio lobar superior esquerdo
- 8- BI – apical
- 9- BII – posterior
- 10- BIII – anterior
- 11- BIV – lateral
- 12- BV – medial
- 13- BVIII – basilar anterior
- 14- BVII – basilar medial
- 15- BIX – basilar lateral
- 16- BX – basilar posterior
- 17- BI + II – apicoposterior
- 18- BI + III – anterior
- 19- BVII + VIII – basilar anteromedial
- 20- BIX – basilar lateral
- 21- BX – basilar posterior
- 22- Brônquio lingular
- 23- BIV – lingular superior
- 24- BV – lingular inferior

Capítulo 8 – Sistema Digestório

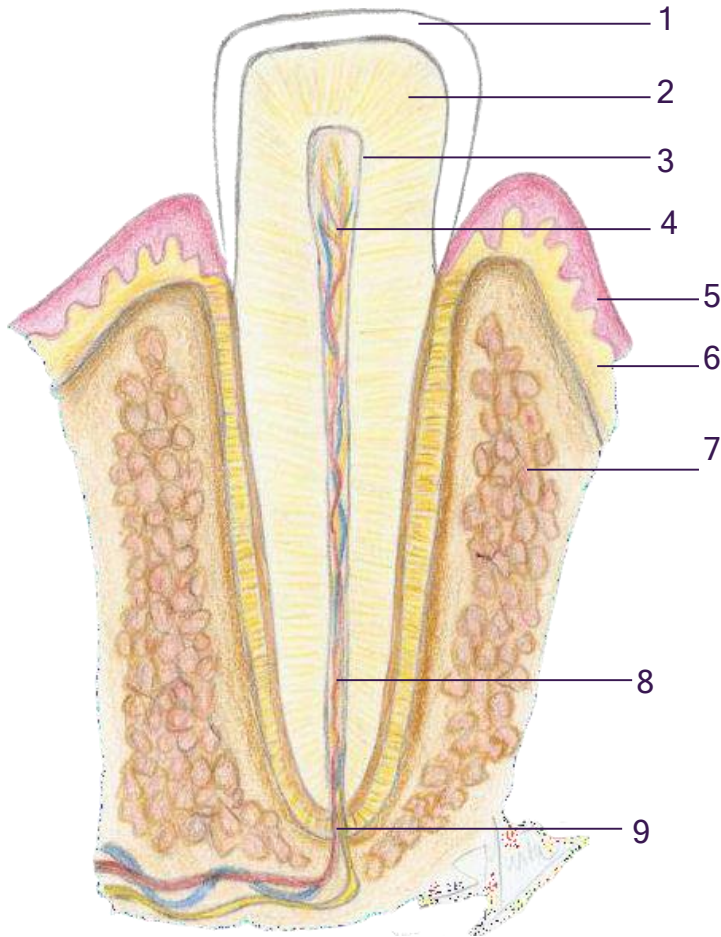
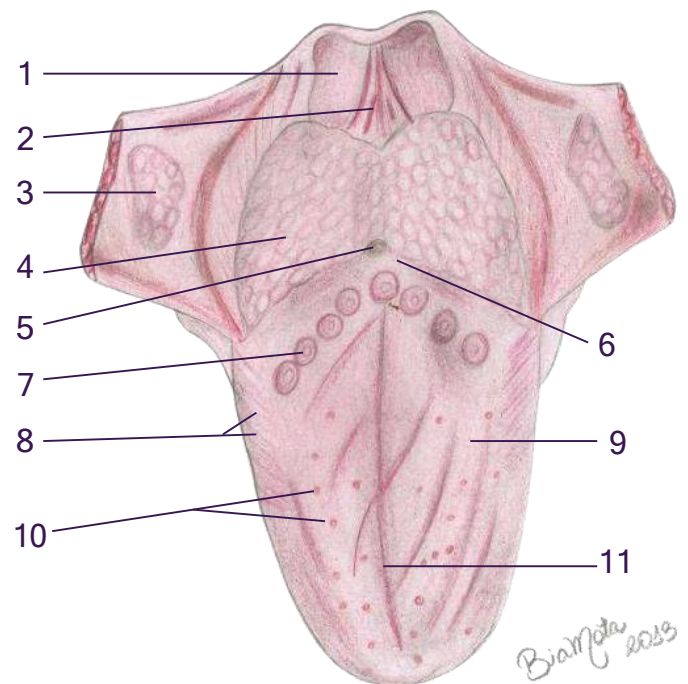


Figura 8.1: Dente incisivo

- 1 - Esmalte
- 2 - Dentina e túbulos da dentina
- 3 - Camada odontoblástica
- 4 - Polpa do dente contendo os vasos e os nervos
- 5 - Epitélio gengival (estratificado)
- 6 - Lâmina própria da gengiva (periósteo mandibular ou maxilar)
- 7 - Osso
- 8 - Canal da raiz do dente contendo vasos e nervos
- 9 - Forame no ápice do dente

Figura 8.2: Língua

- 1 - Epiglote
- 2 - Prega glossoepiglótica mediana
- 3 - Tonsila palatina
- 4 - Tonsila lingual (nódulos linfóides)
- 5 - Forame cego
- 6 - Sulco terminal da língua
- 7 - Papilas circunvaladas
- 8 - Papilas folhadas
- 9 - Papilas filiformes (dispersas ao longo da língua)
- 10 - Papilas fungiformes
- 11 - Sulco mediano da língua



Biologia 2013

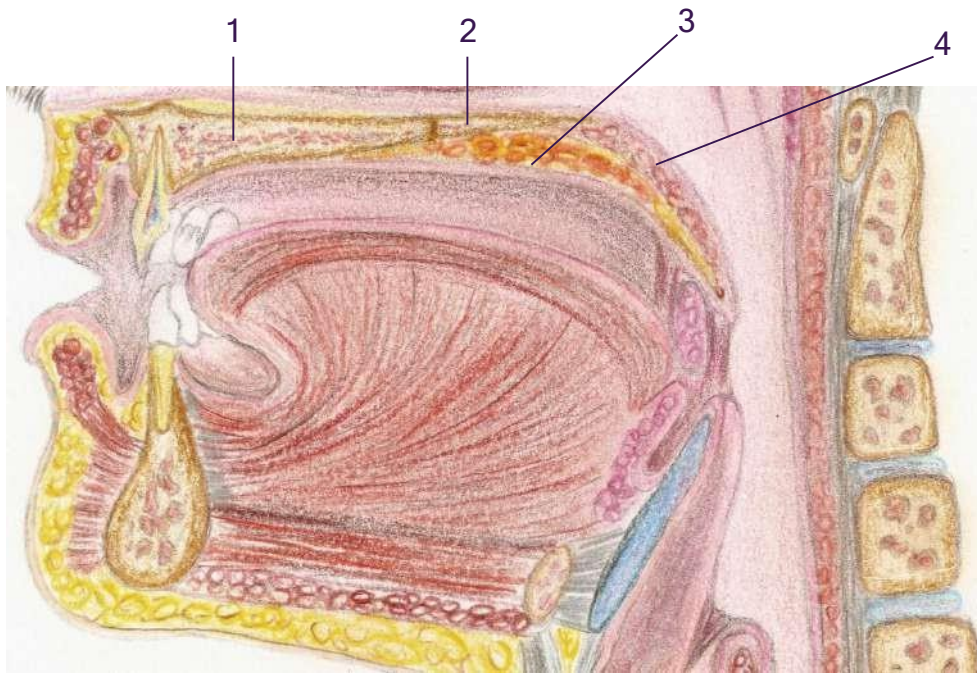


Figura 8.3: Palato duro e PA

- 1 - Processo palatino da maxila
- 2 - Lamina horizontal do osso palatino
- 3 - Glandulas palatinas (salivares menores)
- 4 - Palato mole

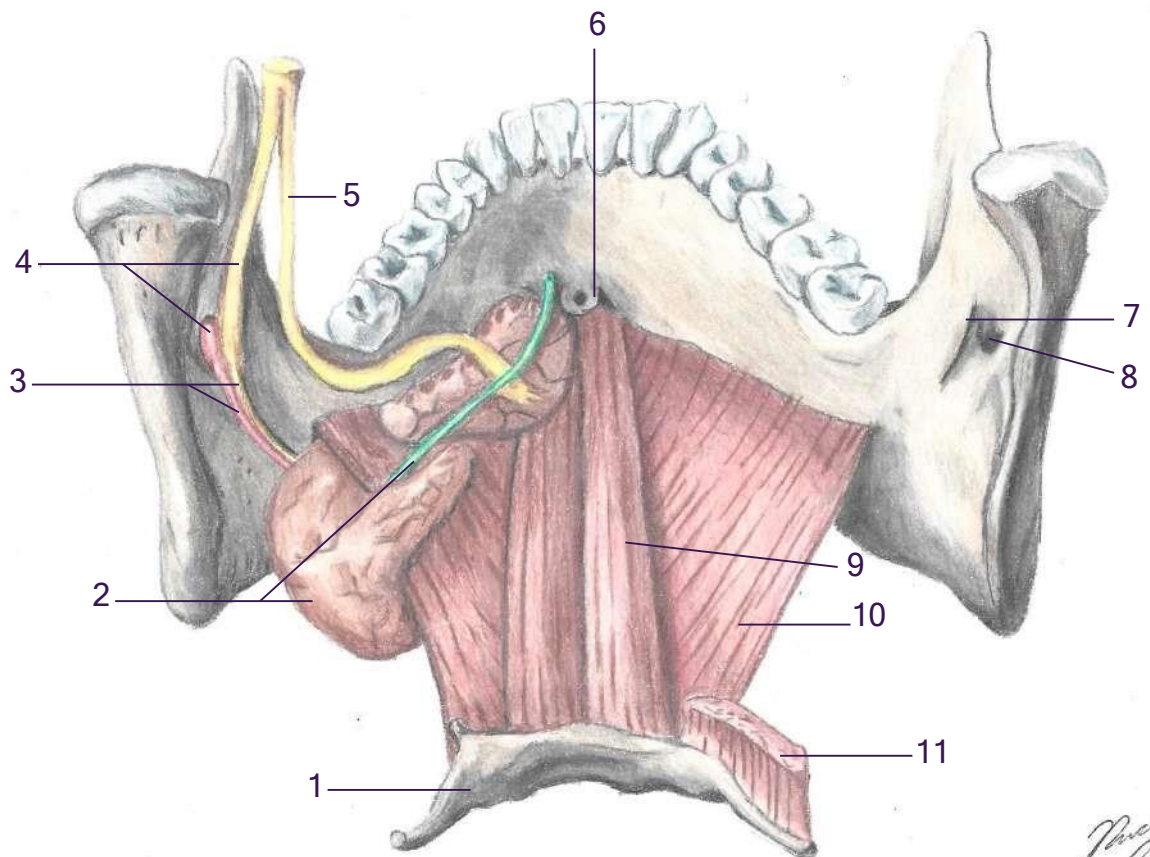


Figura 8.4: Assoalho da cavidade oral

- | | |
|---|---|
| 1 - Osso hioide | 6 - Espinha geniana superior para inserção do músculo genioglosso |
| 2 - Glandula e ducto submandibulares | 7 - Língua da mandíbula |
| 3 - Nervo e ramo milo-hióideos (da artéria alveolar inferior) | 8 - Forame da mandíbula |
| 4 - Nervo e artéria alveolares inferiores | 9 - Músculo gênio-hióideo |
| 5 - Nervo lingual | 10 - Músculo milo-hióideo |

11 - Músculo hioglosso (cortado)

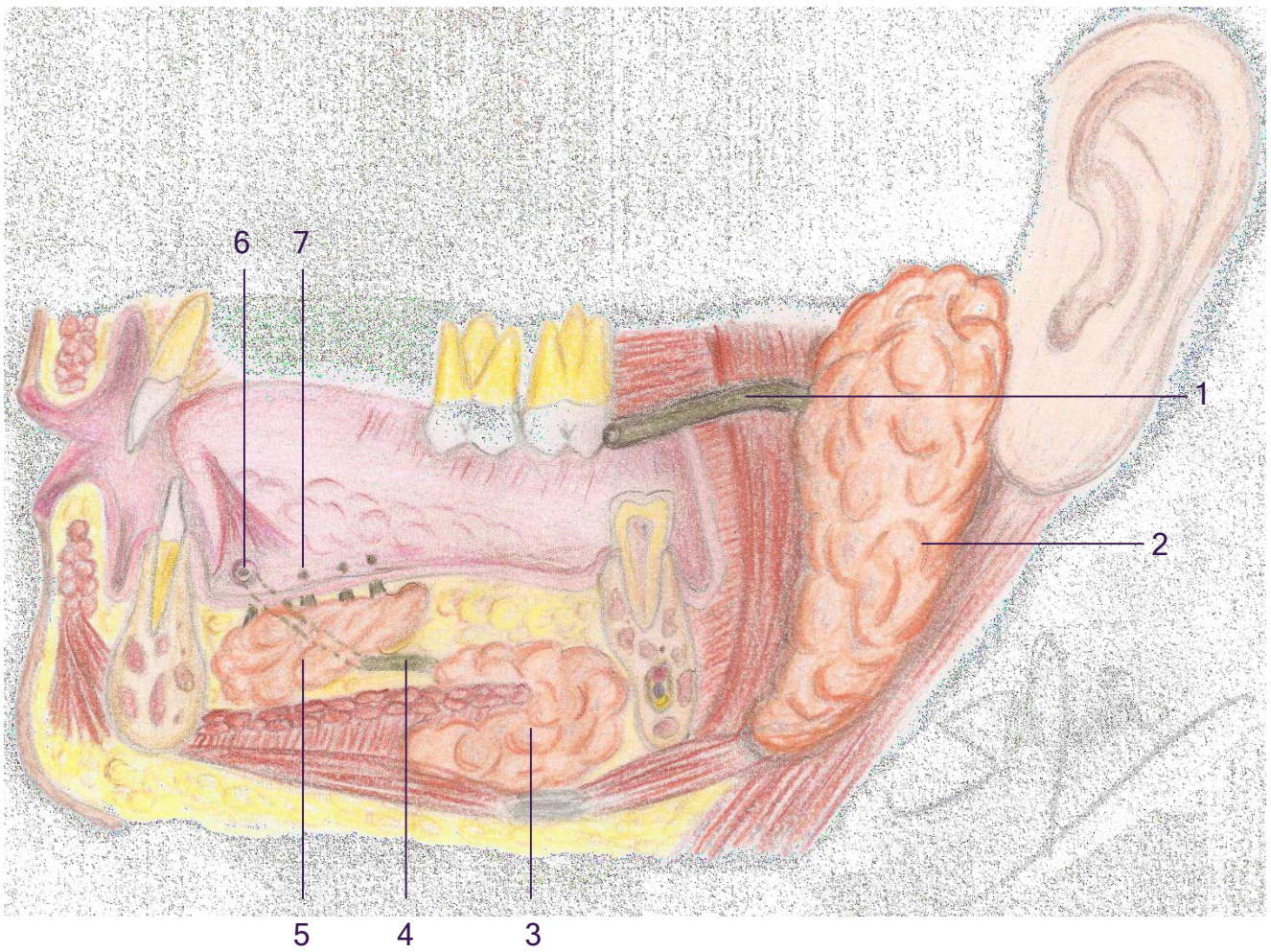


Figura 8.5: Glândulas Salivares

- 1 - Ducto parotídeo
- 2 - Glândula parótida
- 3 - Glândula submandibular
- 4 - Ducto submandibular
- 5 - Glândula sublingual
- 6 - Carúncula sublingual com a abertura do ducto submandibular
- 7 - Prega sublingual com as aberturas dos ductos sublinguais

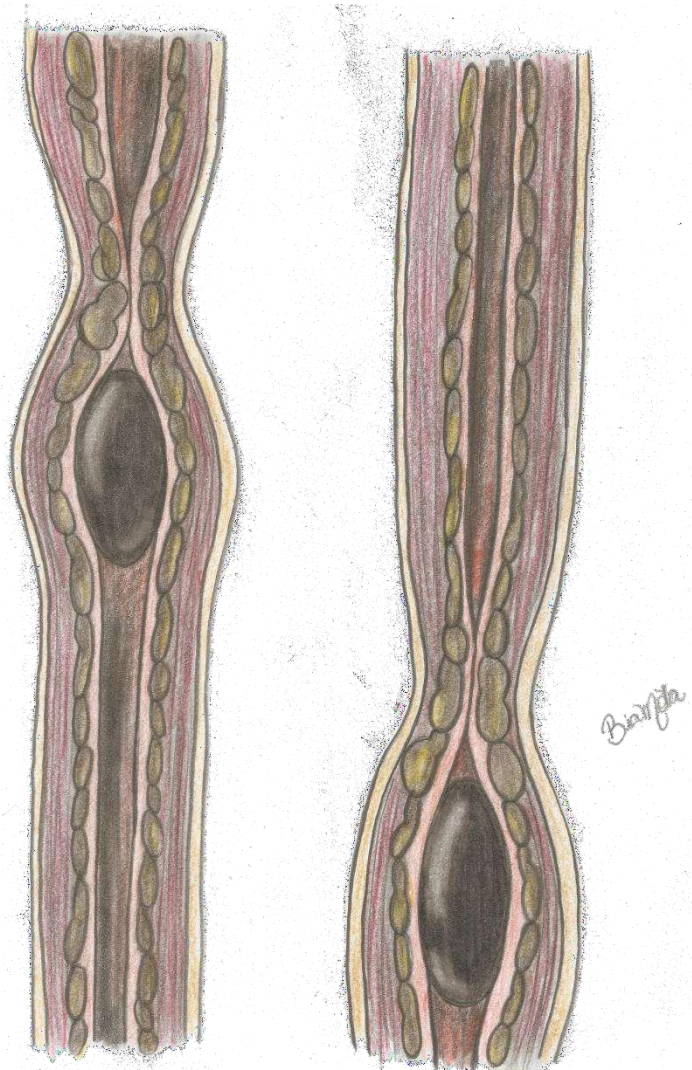
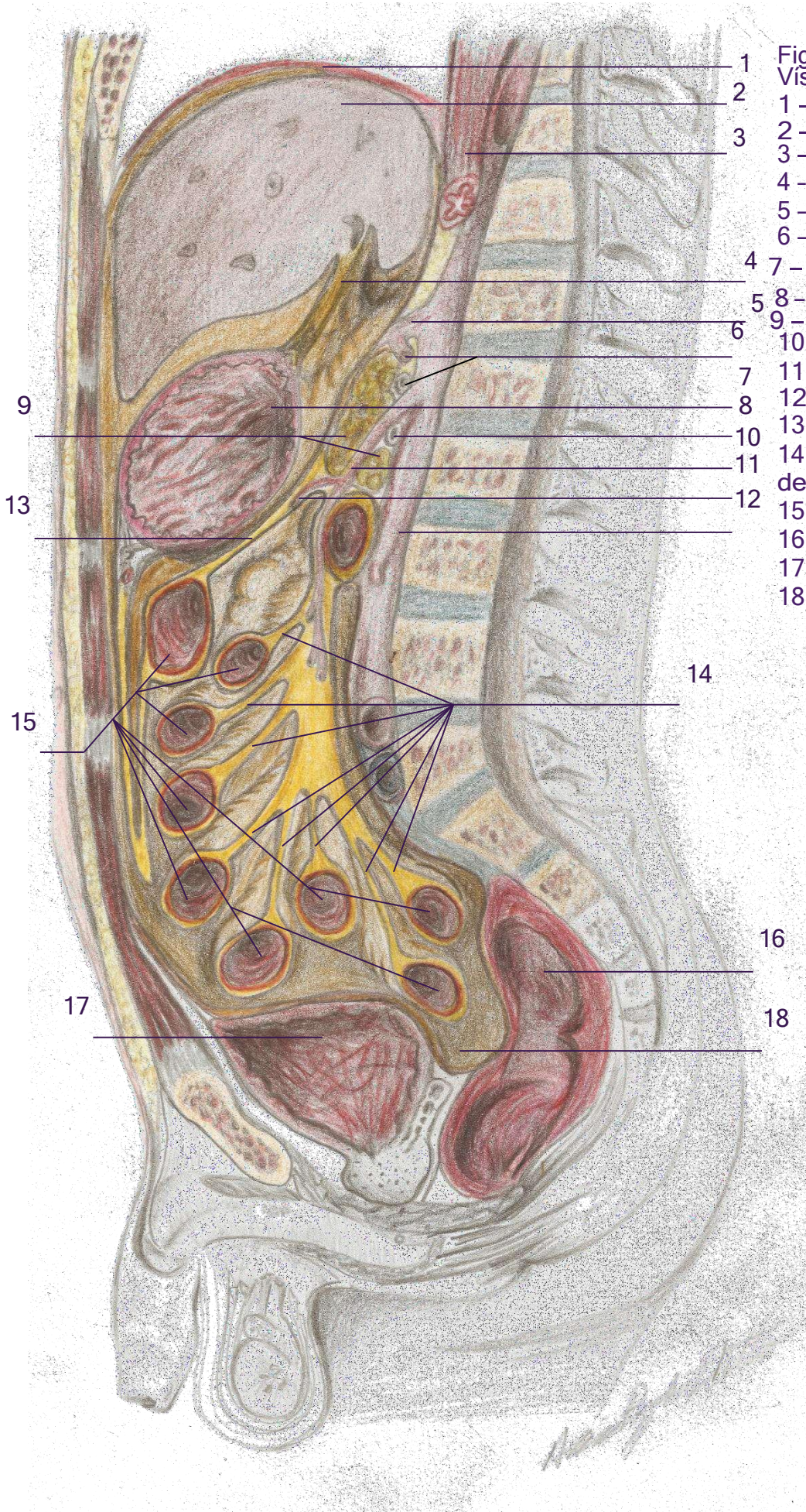


Figura 8.6: Peristaltismo



1 Figura 8.7: Parede do Abdome e
 2 Visceras: Corte Sagital
 3 1 - Diafragma
 4 2 - Fígado
 5 3 - Esôfago
 6 4 - Omento menor
 7 5 - Tronco celíaco
 8 6 - Vasos esplênicos
 9 7 - Estômago
 10 8 - Veia renal
 11 9 - Pâncreas
 12 10 - Artéria mesentérica superior
 13 11 - Artéria cólica média
 14 12 - Aorta abdominal
 15 13 - Mesocolo transverso
 16 14 - Mesentério do intestino
 17 15 - Intestino delgado
 18 16 - Reto
 17 17 - Bexiga
 18 18 - Escavação retovesical

Figura 8.8: Túnica Mucosa do Estômago

- 1 - Cárdia
- 2 - Corpo e fundo gástricos
- 3 - Parte pilórica
- 4 - Junção das túnicas mucosas do estômago e esôfago
- 5 - Pregas longitudinais do canal gástrico
- 6 - Pregas gástricas
- 7 - Músculo esfíncter do piloro
- 8 - Parte superior do duodeno com a ampola (bulbo)

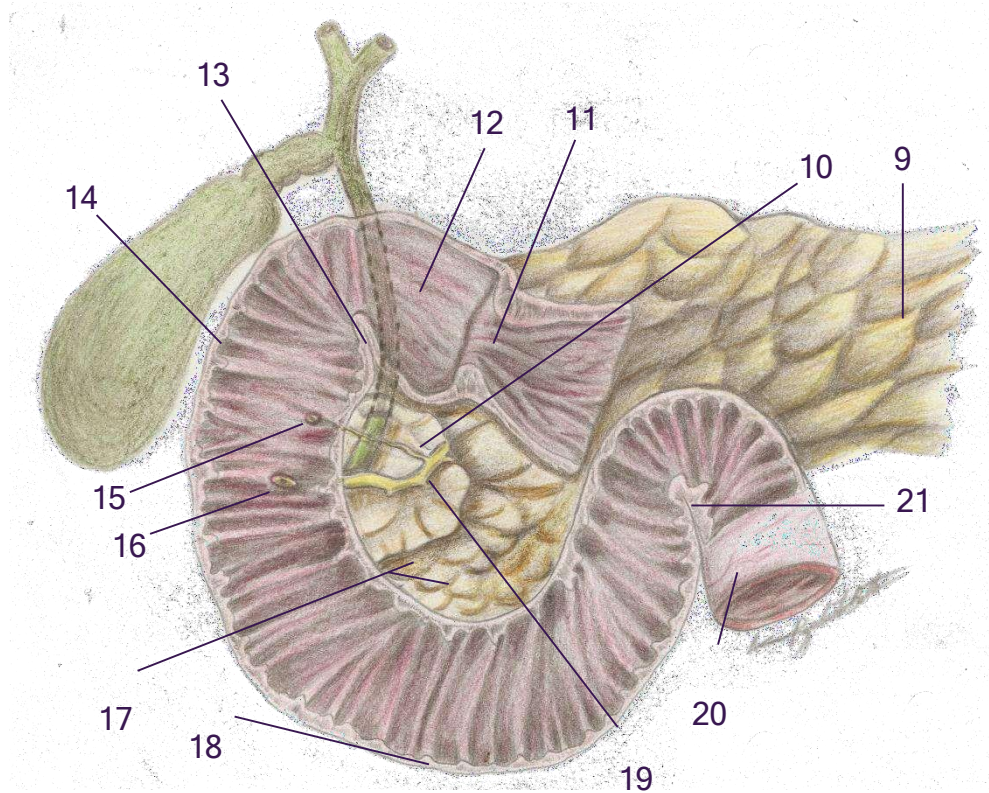
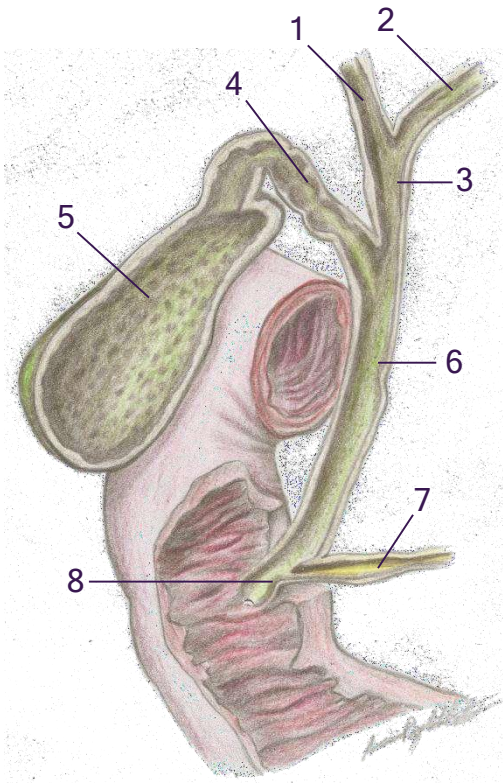
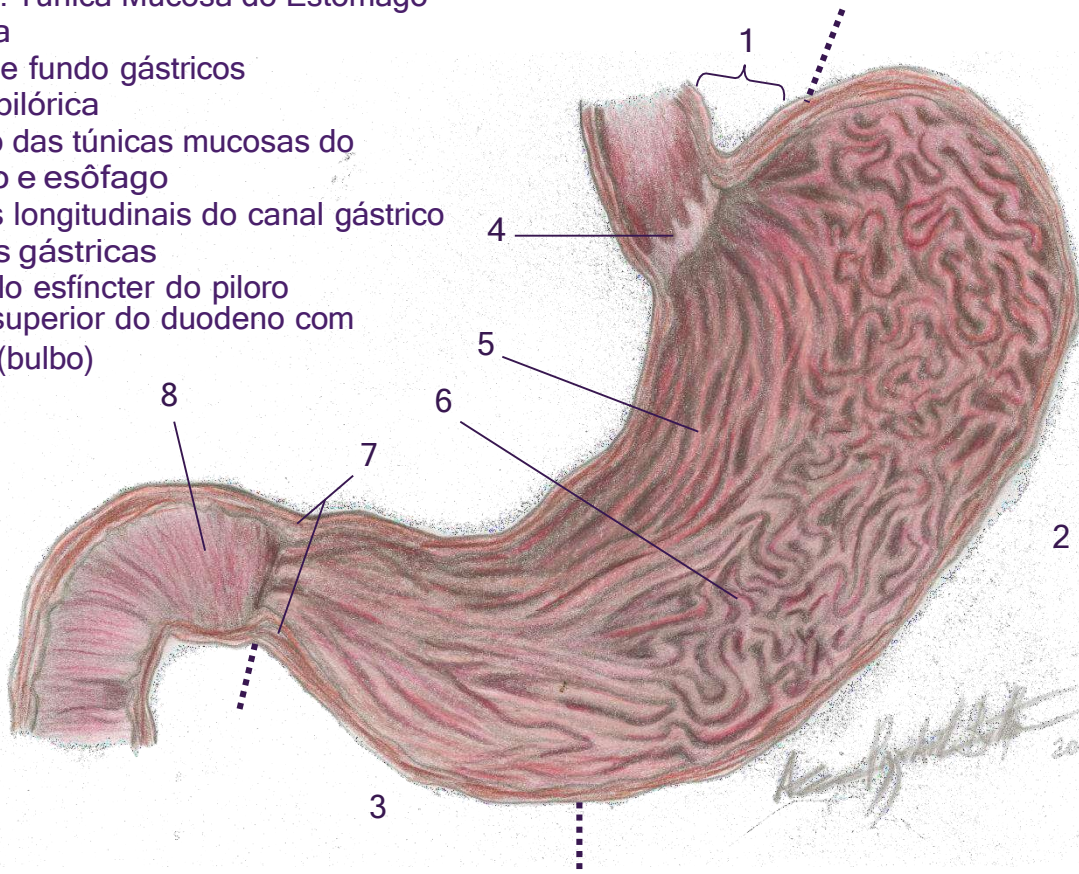
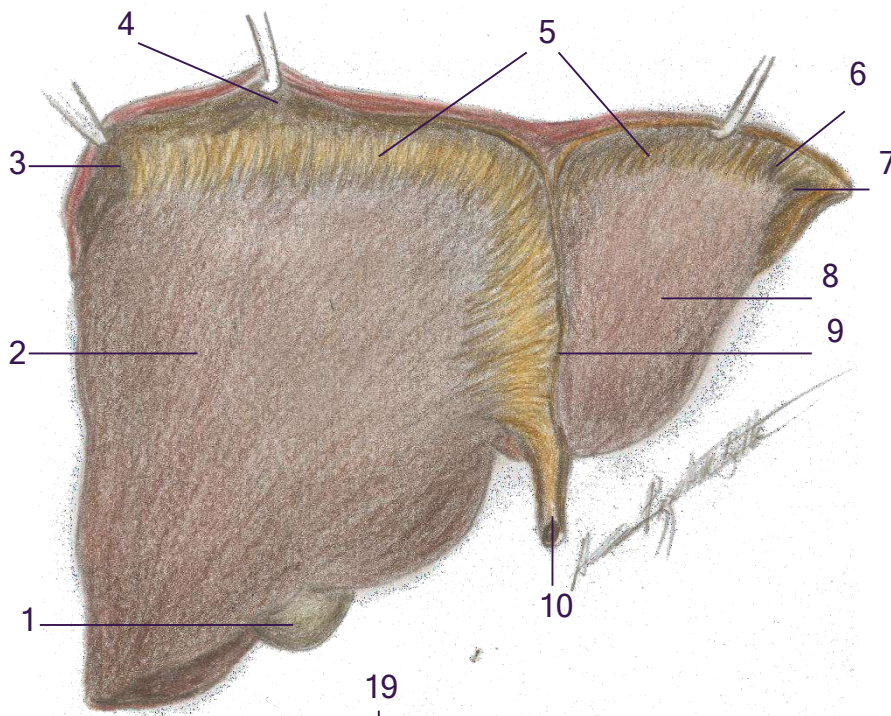


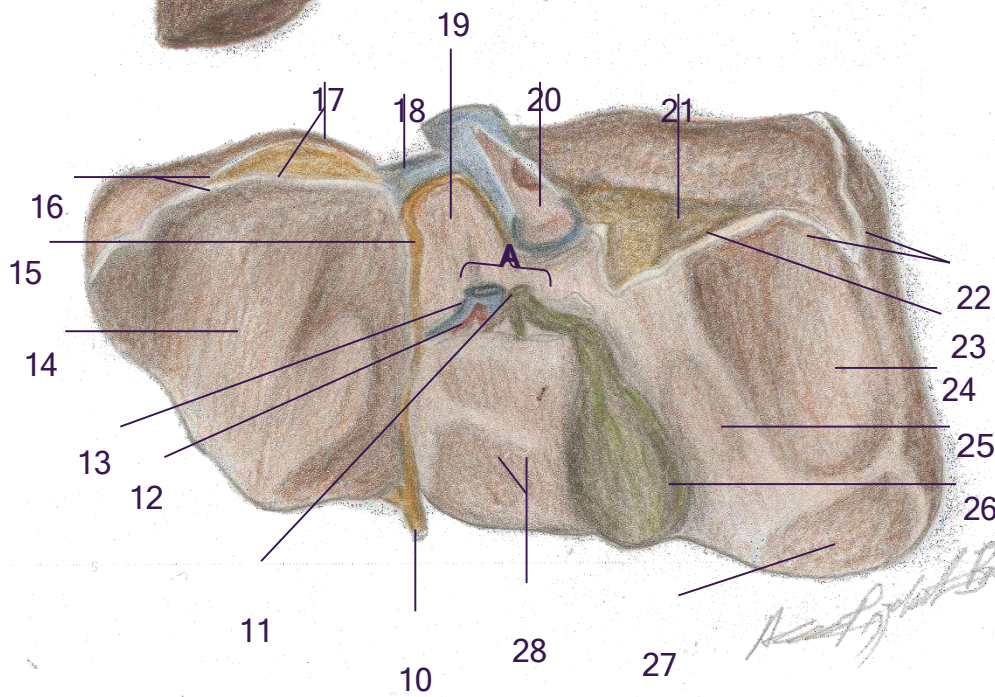
Figura 8.9: Vias biliares, pâncreas e duodeno

- 1 - Ducto hepático direito
- 2 - Ducto hepático esquerdo
- 3 - Ducto hepático comum
- 4 - Ducto cístico
- 5 - Vesícula biliar
- 6 - Ducto colédoco
- 7 - Ducto pancreático
- 8 - Ampola hepatopancreática (de Vater)
- 9 - Corpo do pâncreas
- 10 - Ducto pancreático acessório

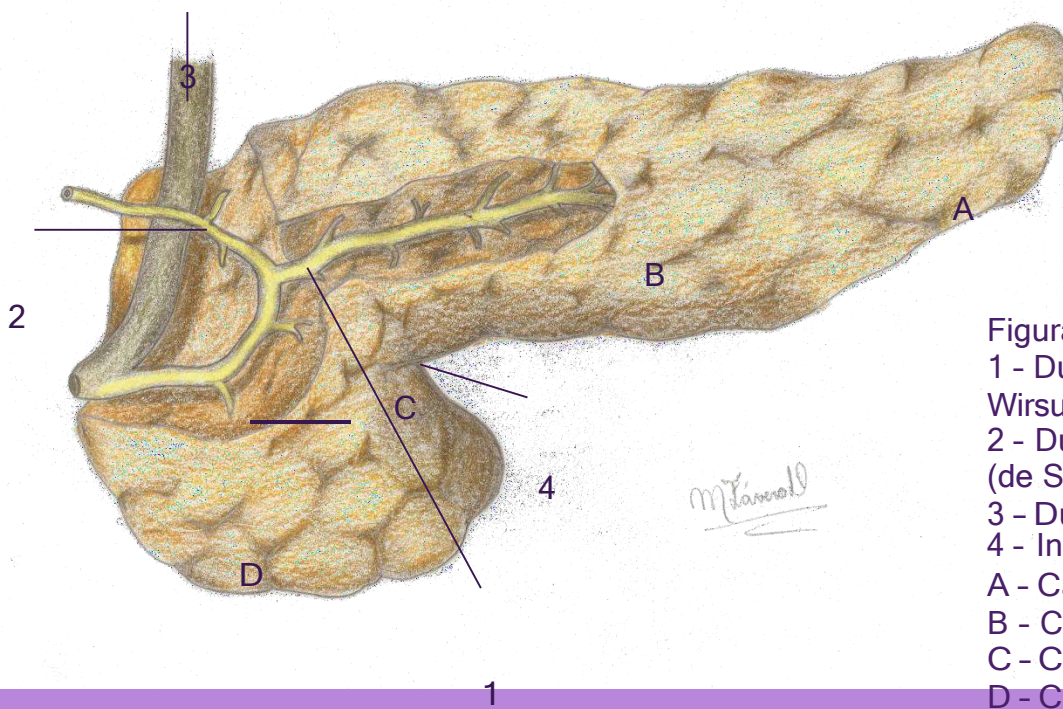
- 11 – Óstio pilórico
- 12 - Parte superior do duodeno com a ampola (1ª parte)
- 13 - Flexura superior do duodeno
- 14 - Parte descendente do duodeno (2ª parte)
- 15 - Papila menor do duodeno (inconstante)
- 16 - Papila maior do duodeno (de Vater)
- 17 - Cabeça do pâncreas
- 18 - Parte horizontal (3ª parte)
- 19 - Ducto pancreático principal (de Wirsung)
- 20 - Jejuno (cortado)



- Figura 8.10: Fígado superior e inferior
- 1 - Fundo da vesícula biliar
 - 2 - Lobo hepático direito
 - 3 - Ligamento triangular direito
 - 4 - Diafragma
 - 5 - Ligamento coronário
 - 6 - Ligamento triangular direito
 - 7 - Apêndice hepático fibroso
 - 8 - Lobo hepático esquerdo
 - 9 - Ligamento falciforme do fígado
 - 10 - Ligamento redondo do fígado
 - 11 - Ducto colédoco
 - 12 - Arteria hepática própria
 - 13 - Veia porta do fígado
 - A - Porta do fígado
 - 14 - Impressão gástrica
 - 15 - Fissura do ligamento venoso
 - 16 - Ligamento triangular esquerdo



- 17 - Ligamento coronário
- 18 - Veia hepática
- 19 - Lobo caudado
- 20 - Veia cava inferior
- 21 - Impressão suprarrenal
- 22 - Ligamento triangular direito
- 23 - Ligamento hepatorenal (do ligamento coronário)
- 24 - Impressão renal
- 25 - Impressão duodenal
- 26 - Vesícula biliar
- 27 - Impressão cólica
- 28 - Lobo quadrado



- Figura 8.11: Pâncreas
- 1 - Ducto pancreático principal (de Wirsung)
 - 2 - Ducto pancreático acessório (de Santorini)
 - 3 - Ducto colédoco
 - 4 - Incisura pancreática
 - A - Cauda do pâncreas
 - B - Corpo do pâncreas
 - C - Colo do pâncreas
 - D - Cabeça do pâncreas

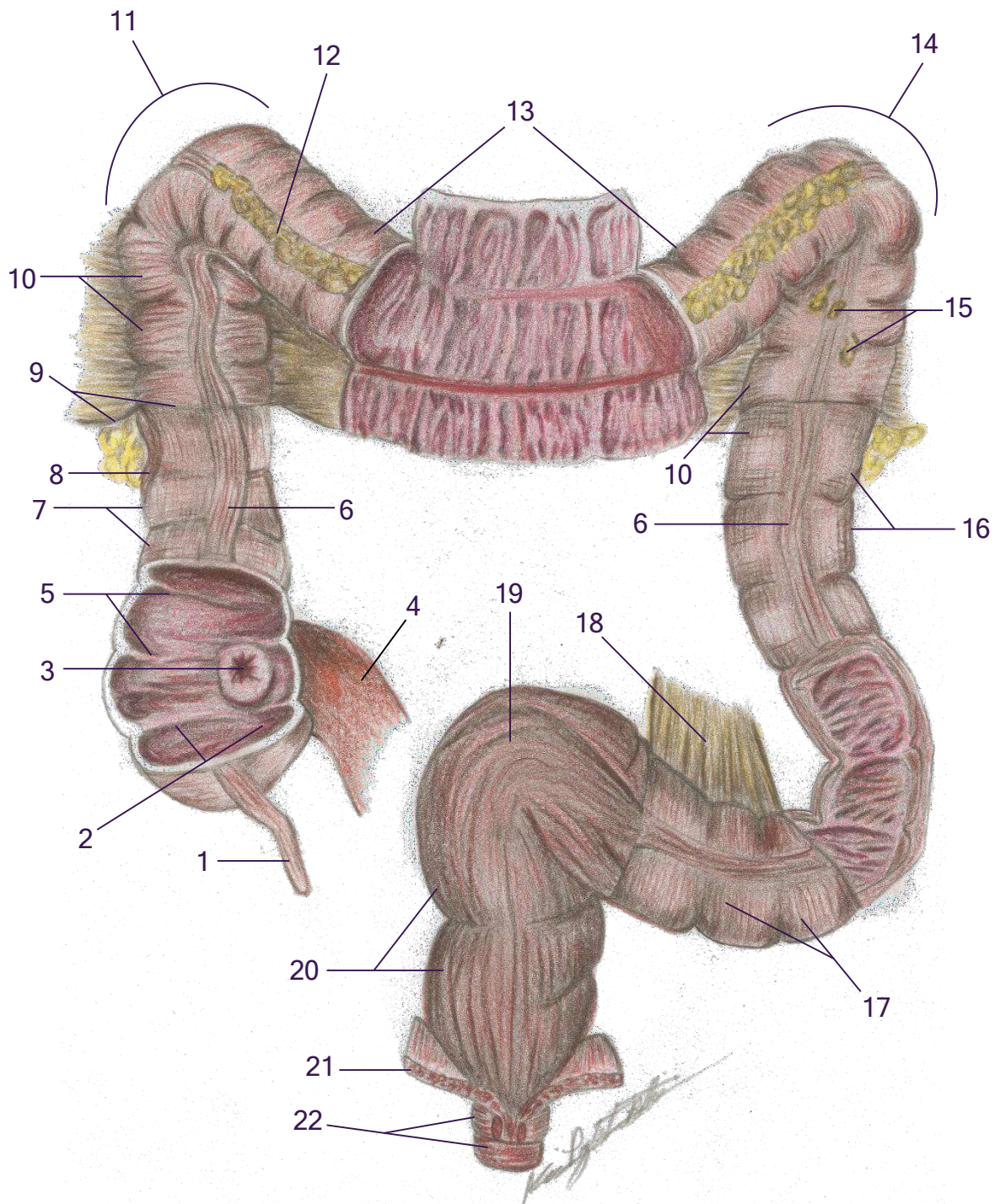


Figura 8.12: Túnica Mucosa e Musculatura do Intestino Grosso

- | | |
|---|--|
| 1 - Apêndice vermiforme | 12 - Omento maior (cortado e removido) |
| 2 - Ceco | 13 - Colo transverso |
| 3 - Óstio ileal | 14 - Flexura esquerda do colo (esplênica) |
| 4 - Parte terminal do íleo | 15 - Apêndices omentais (epiploicos) do colo |
| 5 - Pregas semilunares do colo | 16 - Colo descendente |
| 6 - Tênia livre do colo | 17 - Colo sigmoide |
| 7 - Colo ascendente | 18 - Mesocolo sigmoide |
| 8 - Tênia omental do colo | 19 - Junção retossigmóidea |
| 9 - Peritônio (removido parcialmente) | 20 - Reto |
| 10 - Saculações (haustros) do colo | 21 - Músculo levantador do ânus |
| 11 - Flexura direita do colo (hepática) | 22 - Músculo esfíncter externo do ânus |

Capítulo 9 – Sistema Urinário

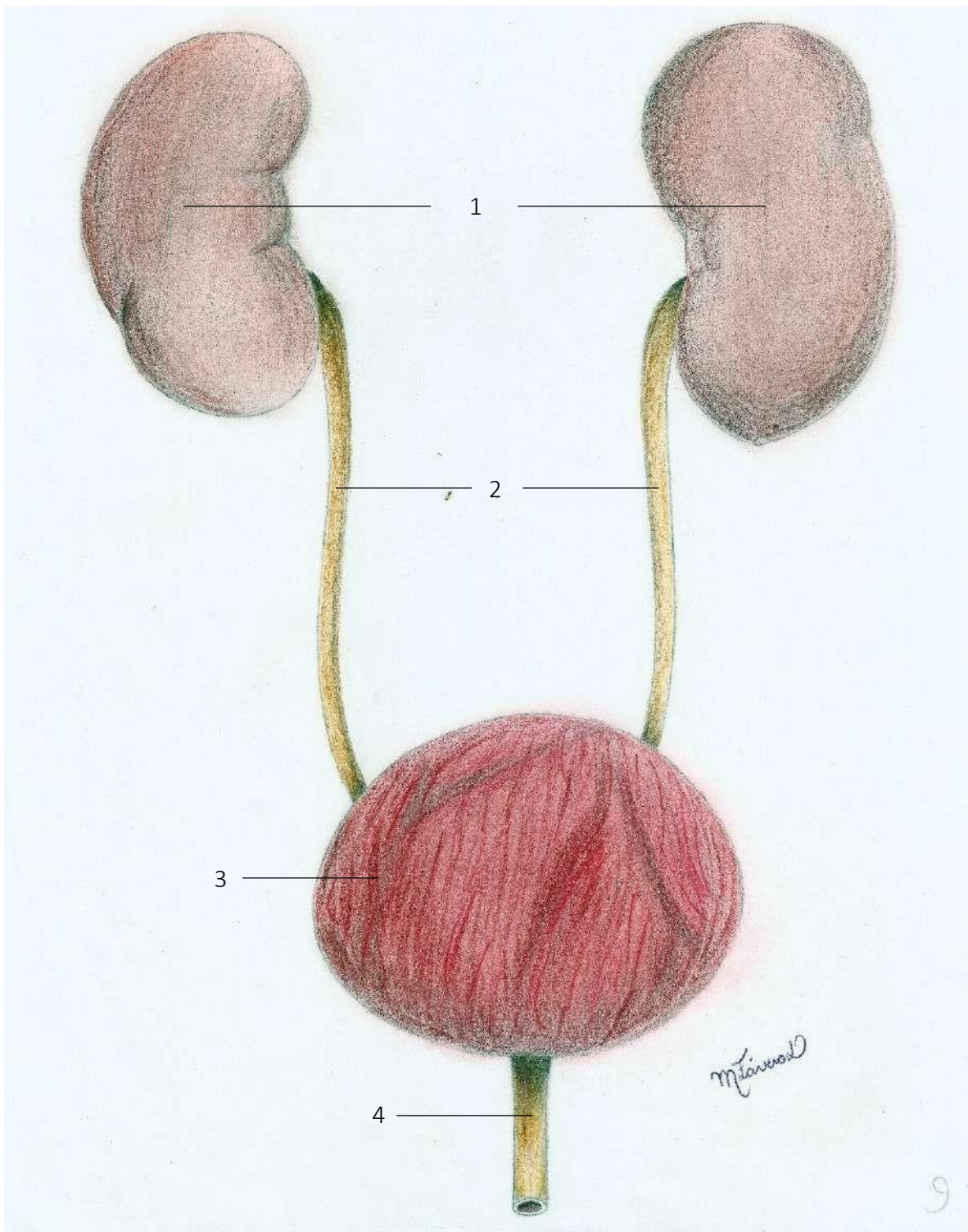


Figura 9.1: Componentes do sistema urinário.

- 1 - Rins
- 2 - Ureteres
- 3 - Bexiga
- 4 - Uretra

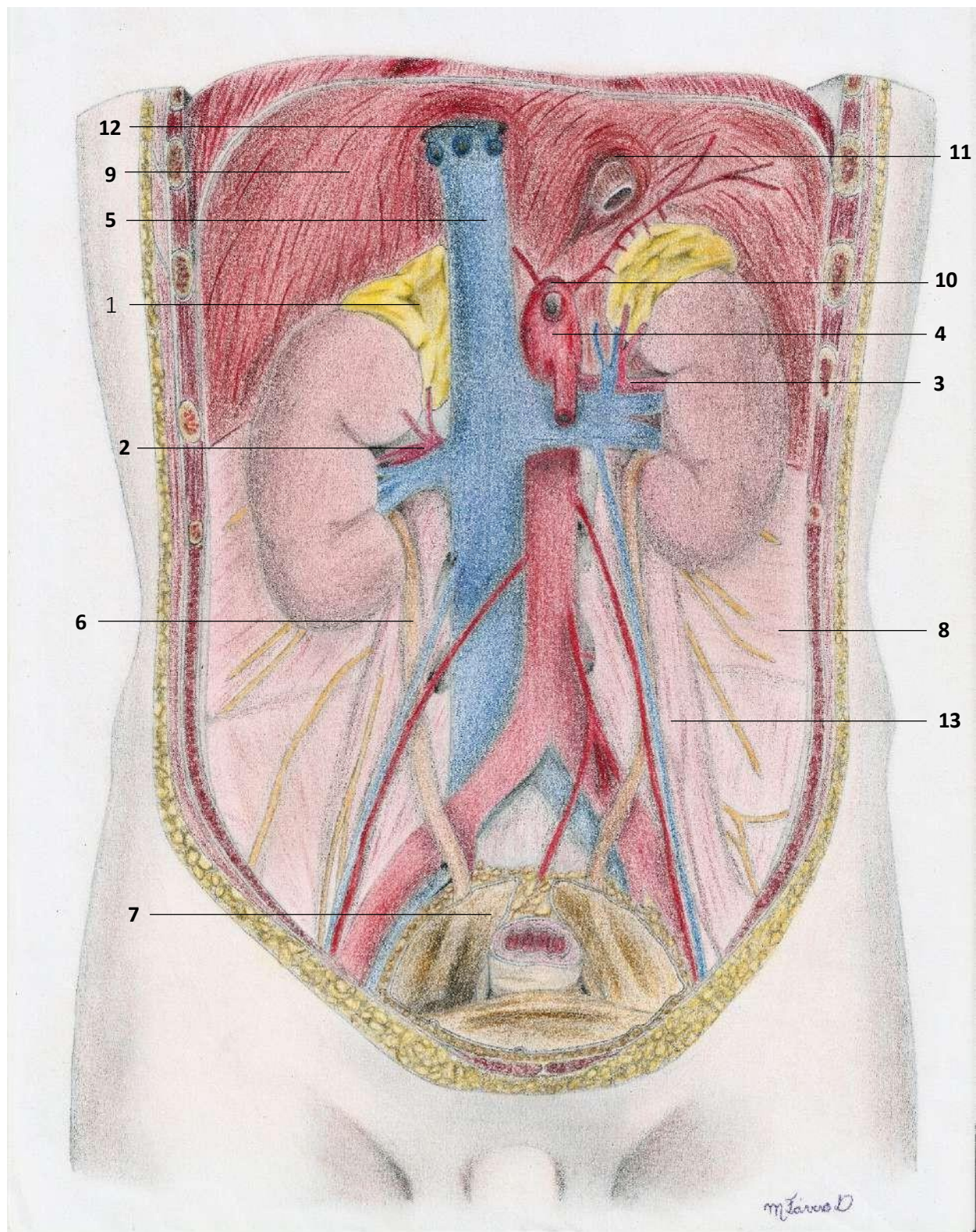


Figura 9.2: Rins "in situ". Observe: 1. Glândulas suprarrenais; 2. Artéria renal direita; 3. Artéria renal esquerda; 4. Aorta abdominal; 5. Tributária da veia cava inferior; 6. Ureter; 7. Bexiga; 8. Peritônio e sua relação com as vísceras; 9. Diafragma; 10. Hiato aórtico; 11. Hiato esofágico; 12. Forame da veia cava; 13. Músculo psoas maior.

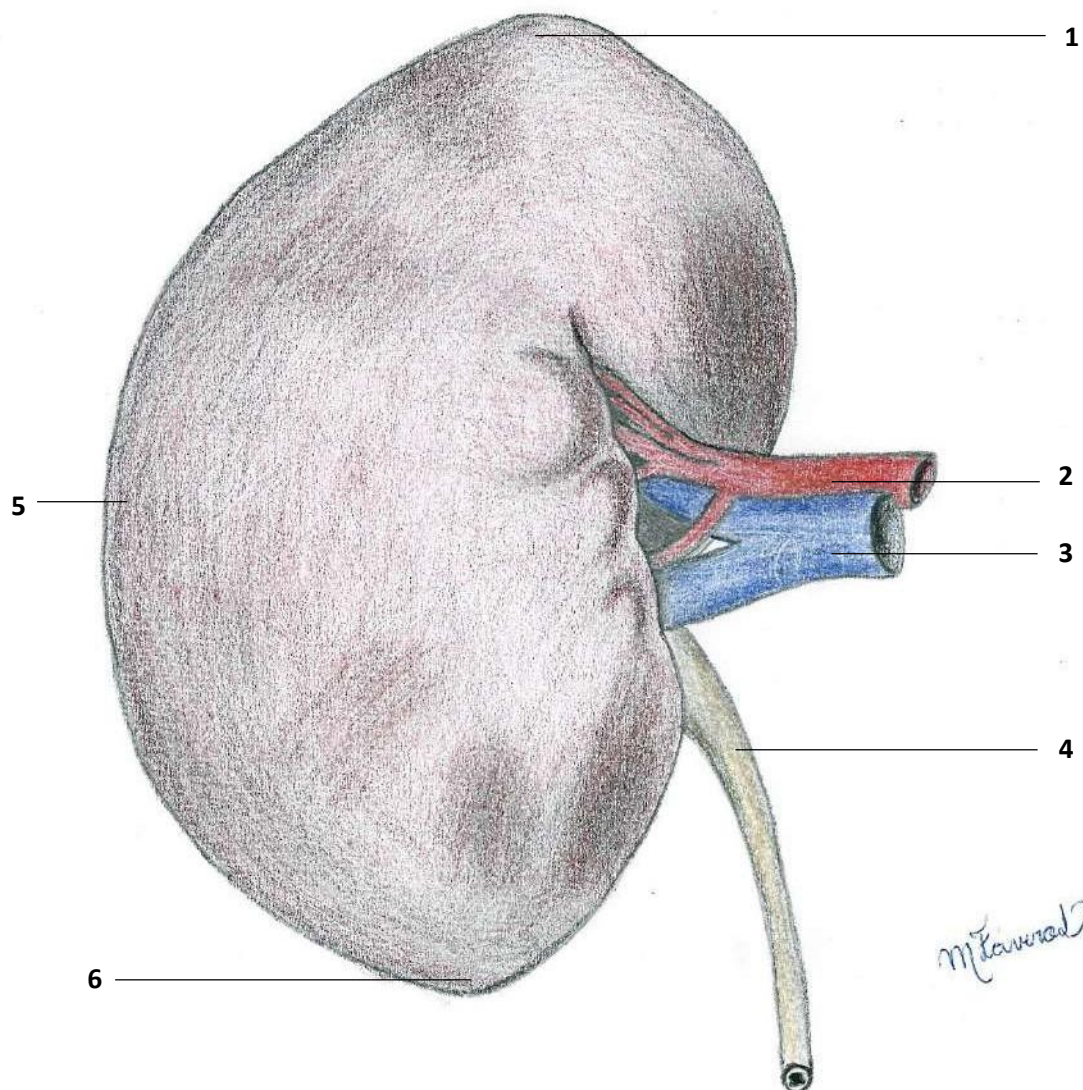


Figura 9.3: Rim esquerdo em vista posterior. Observe:

- 1 - Extremidade superior
- 2 - Artéria renal
- 3 - Veia renal
- 4 - Ureter
- 5 - Face lateral
- 6 - Extremidade inferior

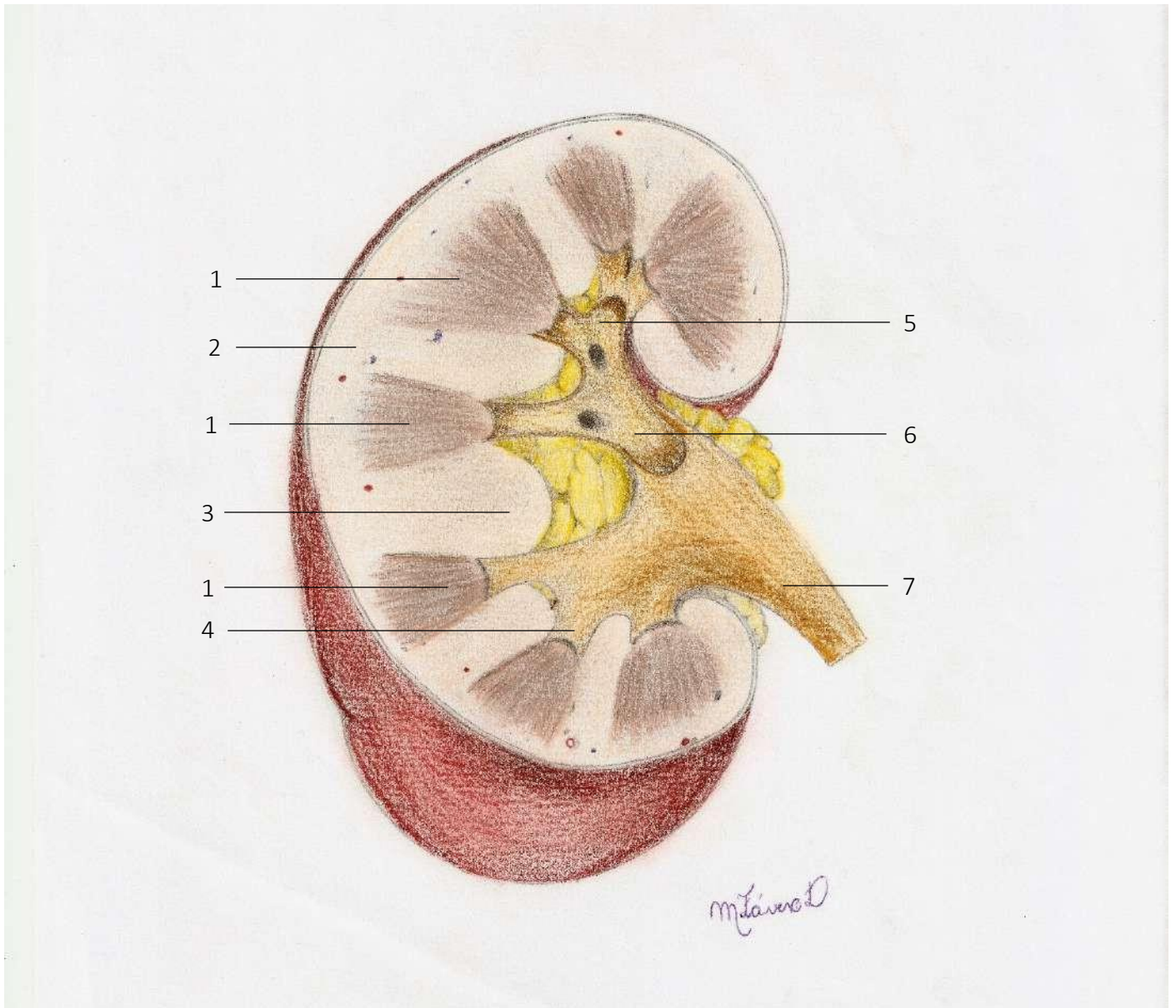


Figura 9.4: Rim em corte transversal. Observe:

- 1 - Pirâmides
- 2 - Córtex
- 3 - Colunas
- 4 - Papilas
- 5 - Cálices menores
- 6 - Cálices maiores
- 7 - Pelve renal

Capítulo 10 – Sistema Genital Masculino

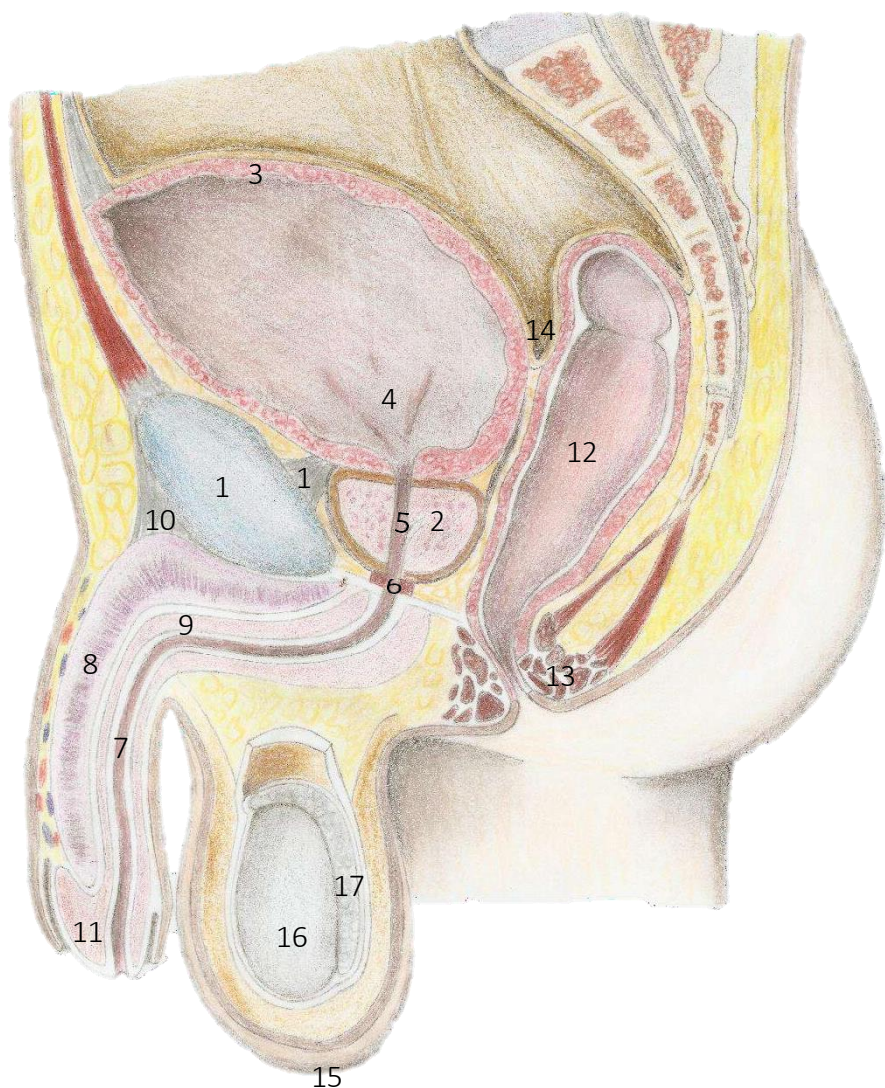
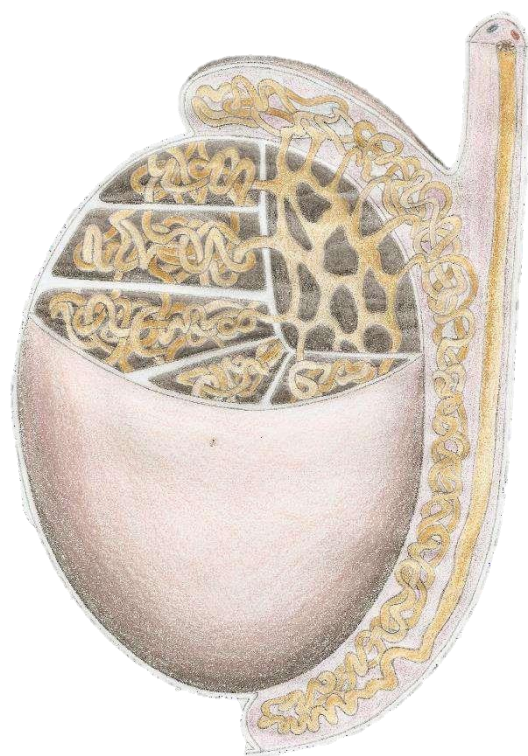


Figura 10.1: Sistema Genital Masculino – Corte Sagital

- 1- Sínfise púbica
- 2- Próstata
- 3- Bexiga (face superior)
- 4- Trígono da bexiga
- 5- Uretra prostática
- 6- Uretra membranácea
- 7- Uretra esponjosa
- 8- Corpo cavernoso
- 9- Corpo esponjoso
- 10- Ligamento suspensor do pênis
- 11- Glânde do pênis
- 12- Reto
- 13- Músculo esfíncter externo do ânus
- 14- Escavação retovesical
- 15- Pele do escroto
- 16- Testículo
- 17- Epidídimo
- 18- Ligamento pubovesical

Figura 10.2: Sistema Genital Masculino – Corte Sagital

- 1- Túnica albugínea
- 2- Túbulos seminíferos
- 3- Rede testicular
- 4- Cabeça do epidídimo
- 5- Corpo do epidídimo
- 6- Cauda do epidídimo
- 7- Ducto deferente



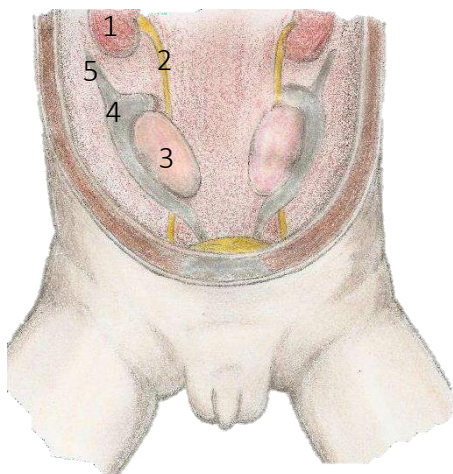


Figura 10.3 A: Descida do testículo – 3 meses

- 1- Rim direito
- 2- Ureter
- 3- Testículo
- 4- Epidídimo
- 5- Ligamento suspensor

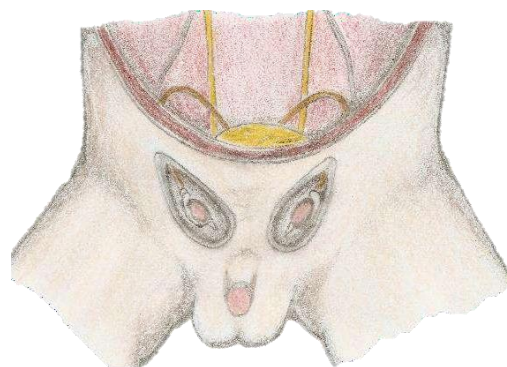


Figura 10.3 B: Descida do testículo – 7 meses

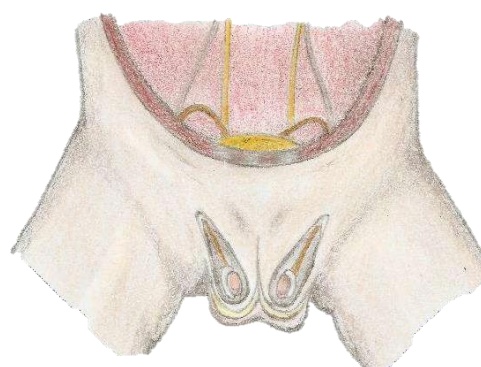


Figura 10.3 C: Descida do testículo – Nascimento

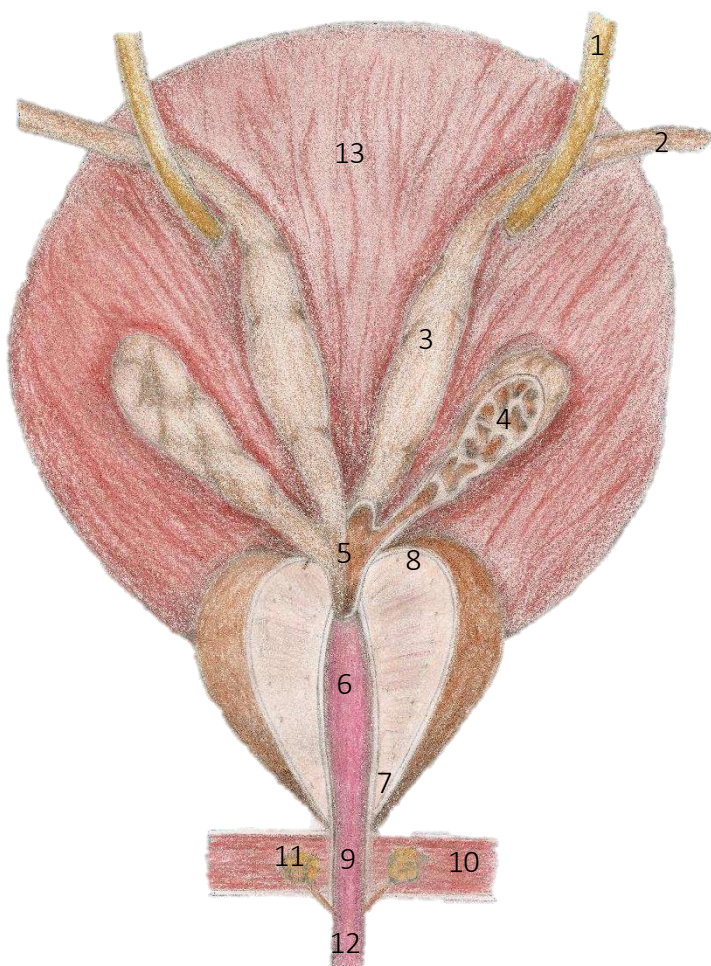


Figura 10.4: Vista posterior dos órgãos genitais internos masculinos

- 1- Ureter
- 2- Ducto deferente
- 3- Ampola do ducto deferente
- 4- Glândula seminal
- 5- Ducto ejaculatório
- 6- Uretra intraprostática
- 7- Ápice da próstata
- 8- Base da próstata
- 9- Uretra membranácea
- 10- Músculos esfíncter externo da uretra
- 11- Glândula bulbouretral (de Cowper)
- 12- Uretra esponjosa
- 13- Bexiga urinária

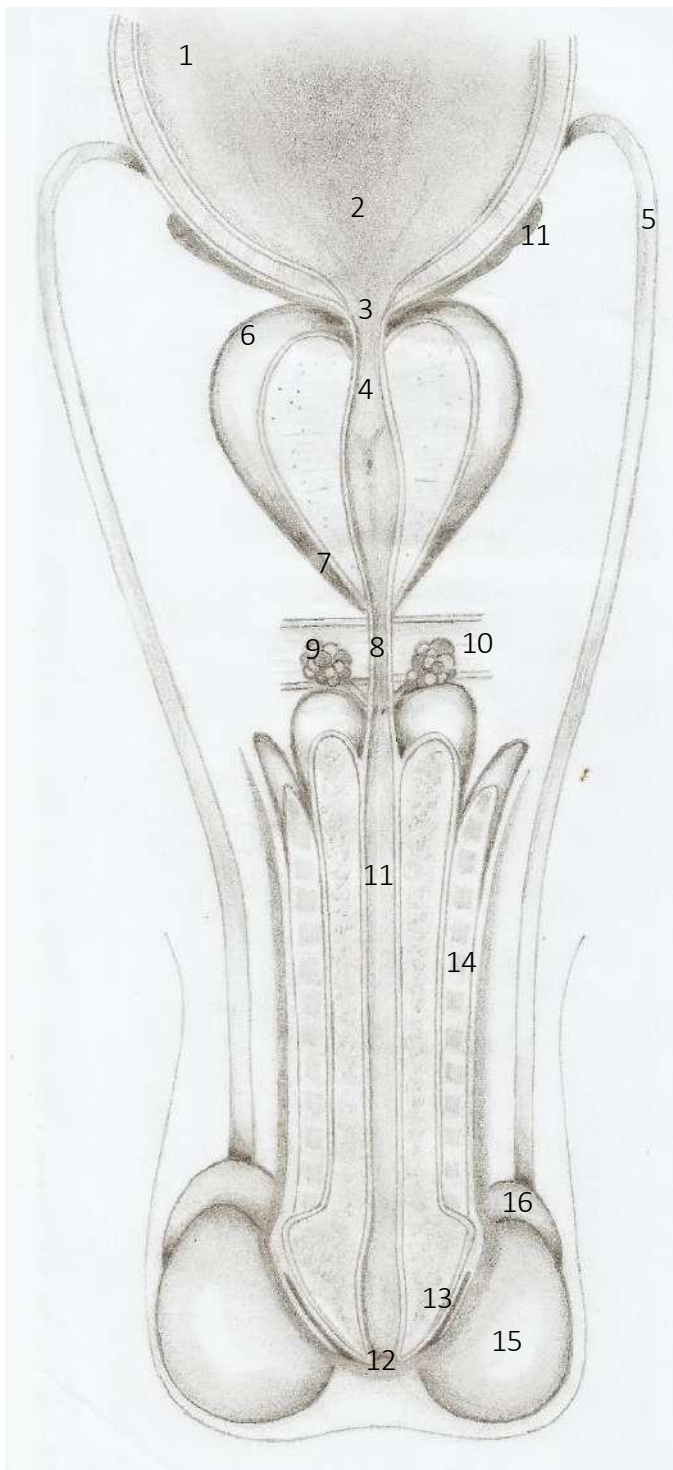
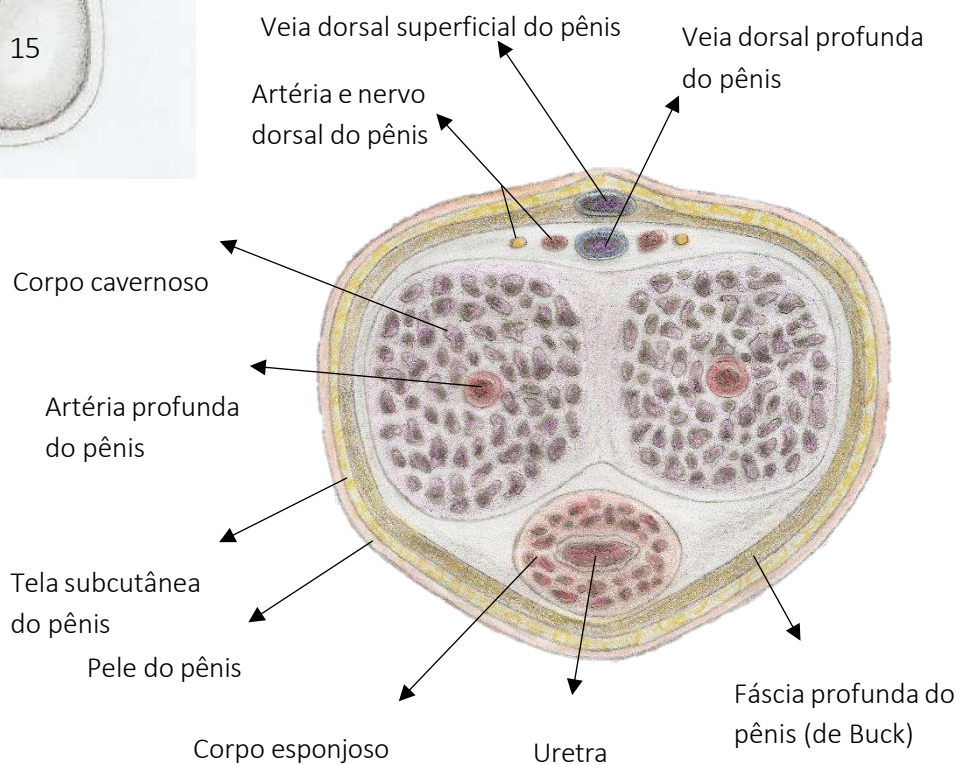


Figura 10.5: As partes da uretra masculina e suas adjacências

- 1- Bexiga urinária
- 2- Trígono da bexiga
- 3- Uretra intramural – úvula da bexiga
- 4- Uretra intraprostática
- 5- Ducto deferente
- 6- Base da próstata
- 7- Ápice da próstata
- 8- Uretra membranácea
- 9- Glândula bulbouretral (de Cowper)
- 10- Músculo esfíncter externo da uretra
- 11- Uretra esponjosa – peniana
- 12- Óstio externo da uretra
- 13- Glânde do pênis
- 14- Corpo cavernoso
- 15- Testículo
- 16- Epidídimo



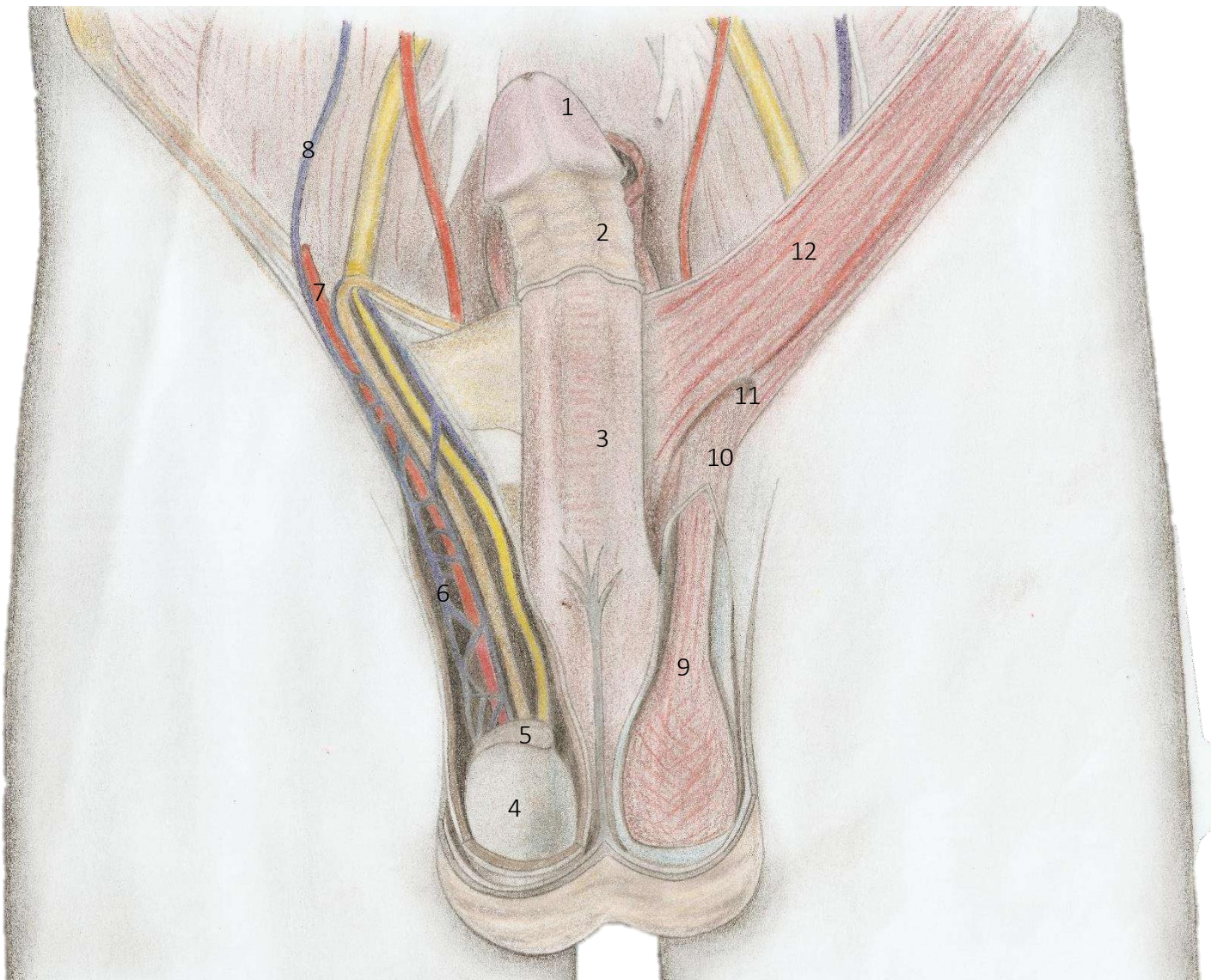


Figura 10.6: Vista ventral do pênis

- 1- Glânde do pênis
- 2- Pele do pênis
- 3- Tela subcutânea do pênis (fáscia de Colles)
- 4- Testículo
- 5- Cabeça do epidídimo
- 6- Veias do plexo pampiniforme
- 7- Artéria testicular
- 8- Veia testicular
- 9- Músculo cremaster e fáscia cremastérica
- 10- Fáscia espermática externa
- 11- Anel inguinal externo
- 12- Músculo oblíquo externo do abdome

Capítulo 11 – Sistema Reprodutor Feminino

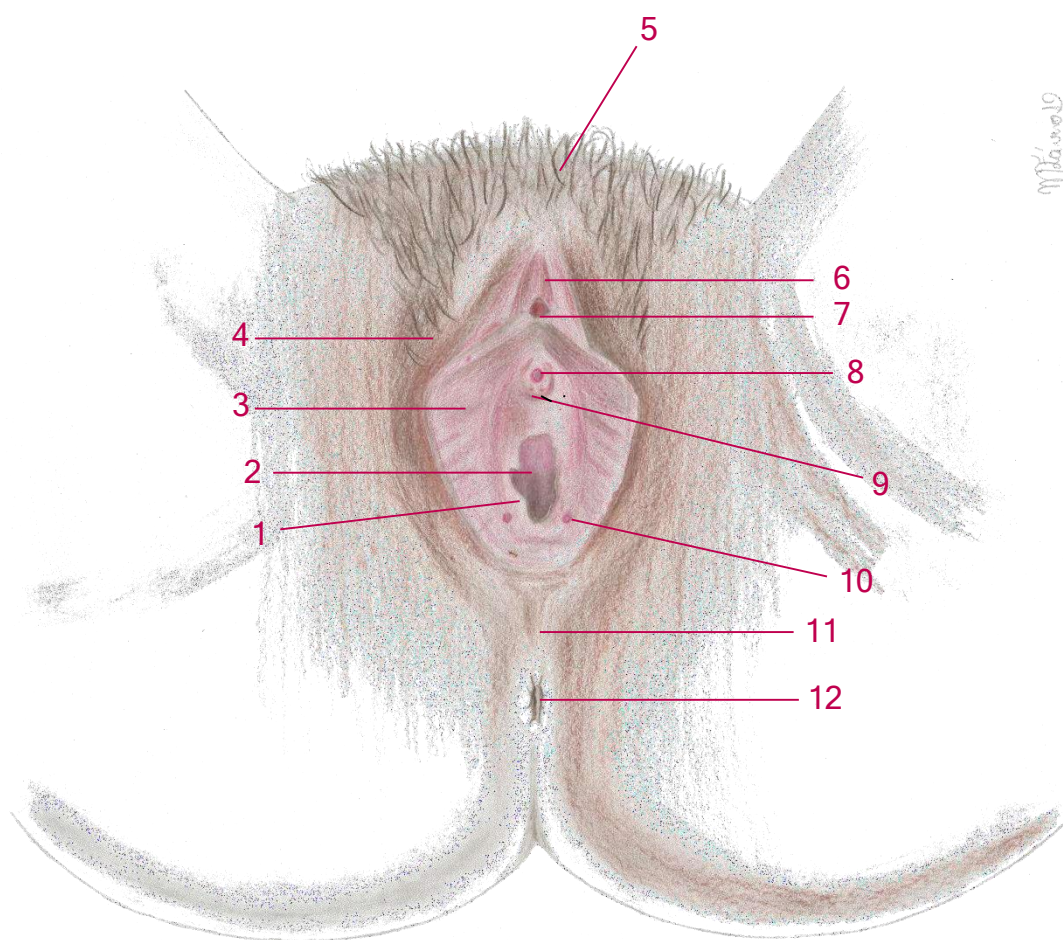


Figura 12.1: Períneo e órgãos genitais femininos externos

- 1 - Carúncula himenal
- 2 - Óstio da vagina
- 3 - Lábio menor do pudendo
- 4 - Lábio maior do pudendo
- 5 - Monte do púbis
- 6 - Prepúcio do clitóris
- 7 - Glânde do clitóris
- 8 - Óstio externo da uretra
- 9 - Óstios dos ductos parauretrais (de Skene)
- 10 - Óstio da glândula vestibular maior (de Bartholin)
- 11 - Rafe do períneo
- 12 - Anus

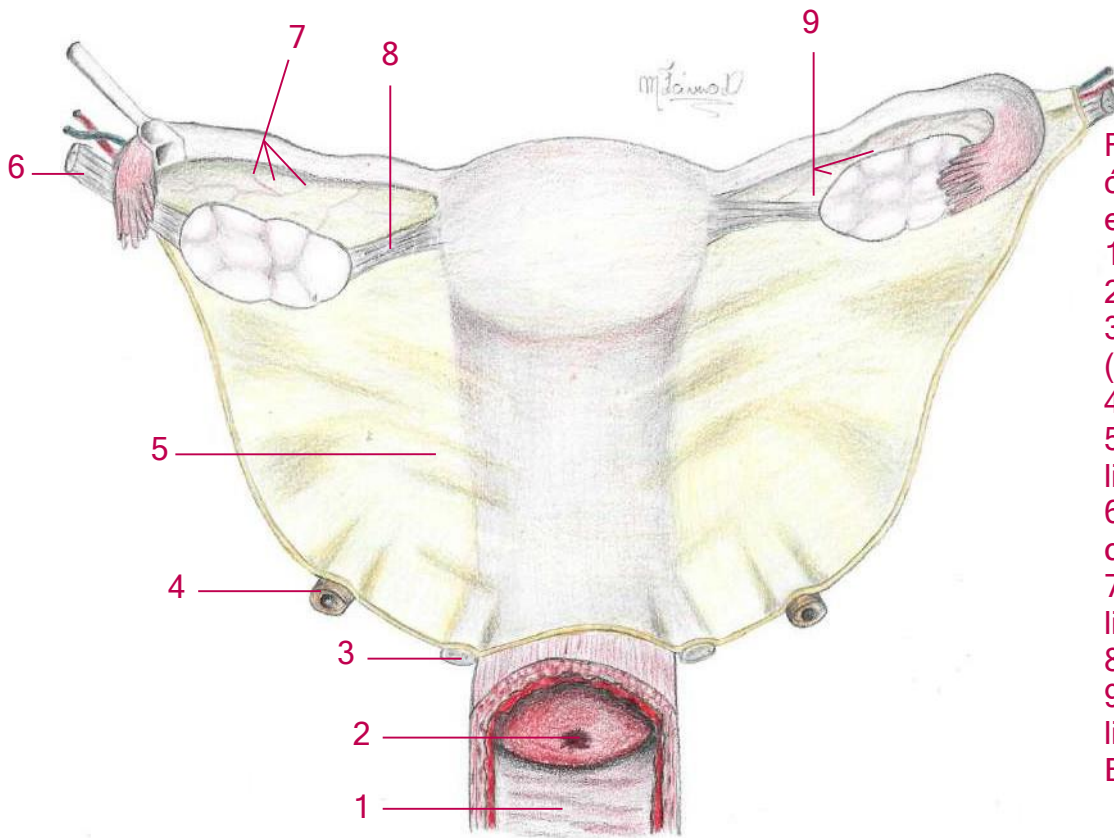


Figura 12.2: Períneo e órgãos genitais femininos externos
 1 - Vagina
 2 - Óstio (externo) do útero
 3 - Ligamento retouterino ("sacrouterino")
 4 - Ureter
 5 - Mesométrio (do ligamento largo do útero)
 6 - Ligamento suspensor do ovário
 7 - Mesossalpinge (do ligamento largo do útero)
 8 - Ligamento útero-ovárico
 9 - Mesovário (do ligamento largo do útero) Bartholin)

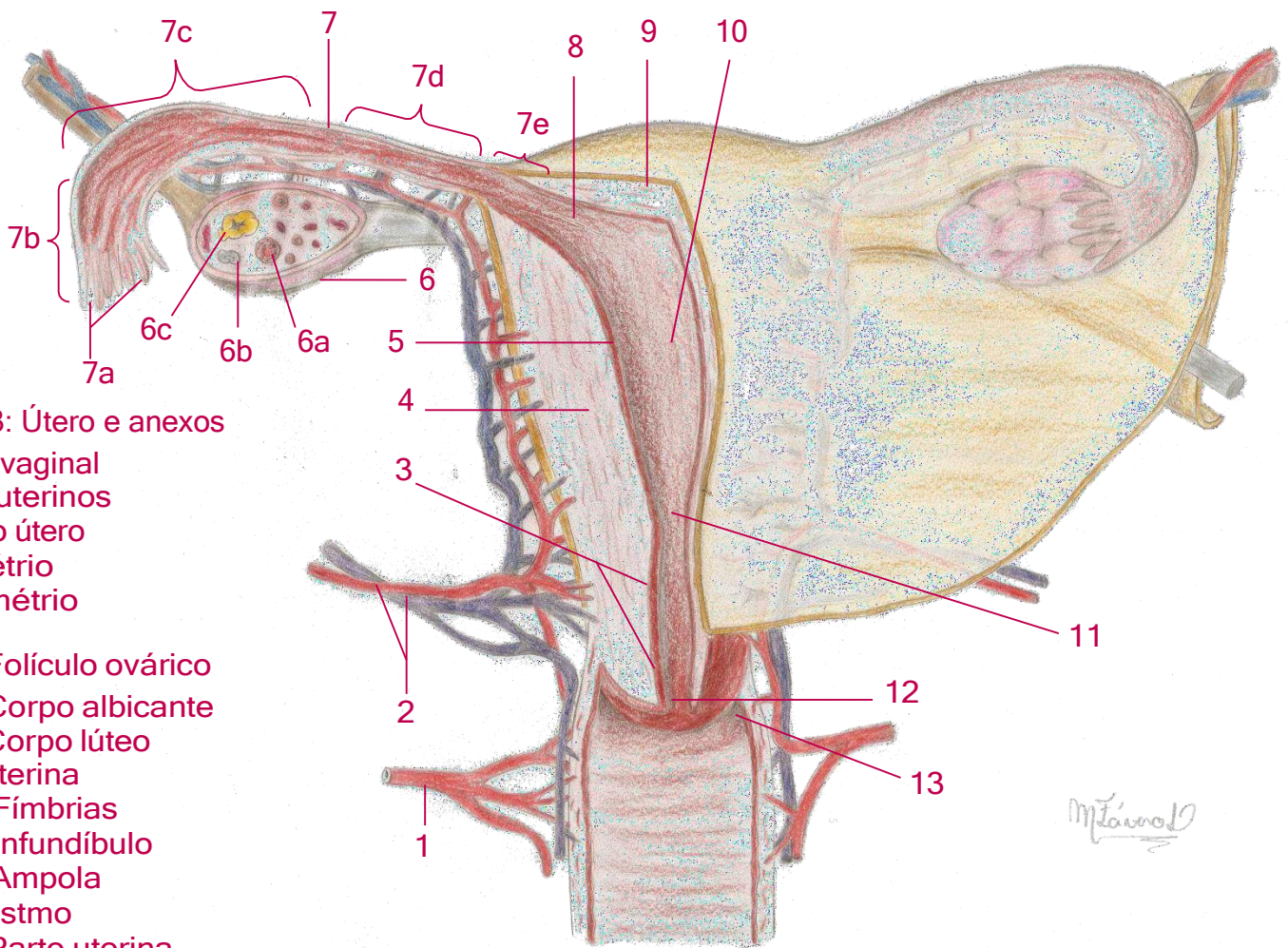


Figura 12.3: Útero e anexos

- 1 - Artéria vaginal
- 2 - Vasos uterinos
- 3 - Colo do útero
- 4 - Miométrio
- 5 - Endométrio
- 6 - Ovário
 - a - Folículo ovárico
 - b - Corpo albicante
 - c - Corpo lúteo
- 7 - Tuba uterina
 - a - Fímbrias
 - b - Infundíbulo
 - c - Ampola
 - d - Istmo
 - e - Parte uterina
- 8 - Óstio uterino da tuba uterina
- 9 - Fundo do útero
- 10 - Corpo do útero
- 11 - Istmo do útero

- 12 - Óstio (externo) do útero
- 13 - Fórnice da vagina

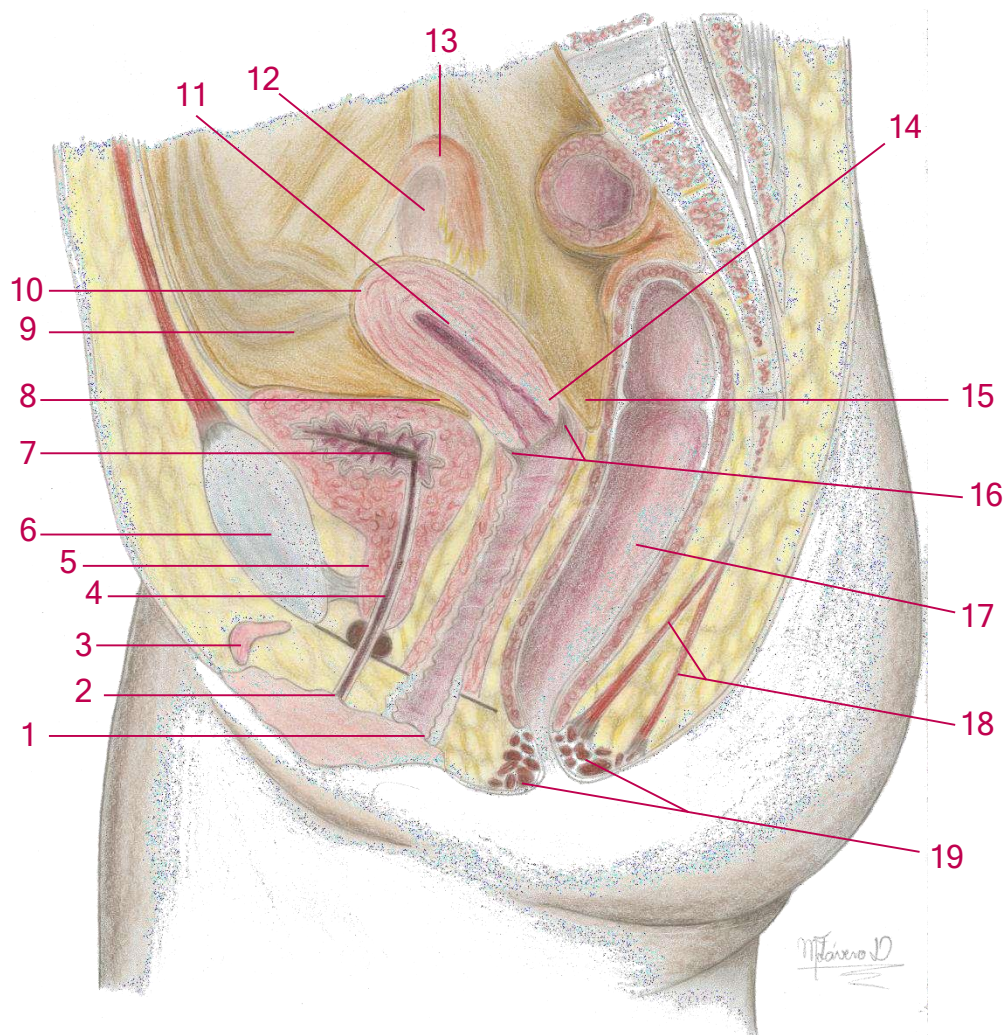


Figura 12.4: Pelve feminina em secção sagital

- | | |
|---|--|
| 1 - Óstio da vagina | 11 - Corpo do útero |
| 2 - Óstio externo da uretra | 12 - Ovário |
| 3 - Ramo do clitóris | 13 - Tuba uterina |
| 4 - Uretra | 14 - Colo do útero |
| 5 - Músculo esfíncter externo da uretra | 15 - Escavação retouterina |
| 6 - Sínfise púbica | 16 - Parte anterior e posterior do fórnice da vagina |
| 7 - Bexiga urinária | 17 - Reto |
| 8 - Escavação vesicouterina | 18 - Músculo levantador do ânus |
| 9 - Ligamento redondo do útero | 19 - Músculo esfíncter externo do ânus |
| 10 - Fundo do útero | |