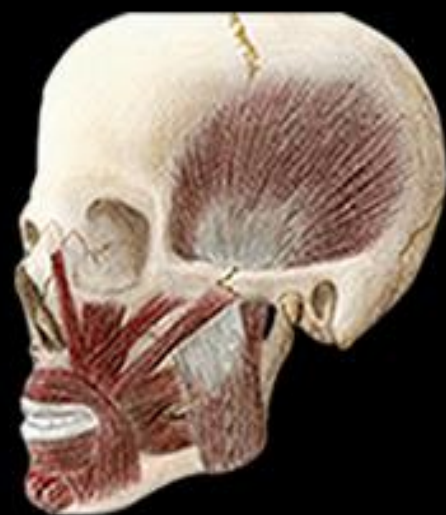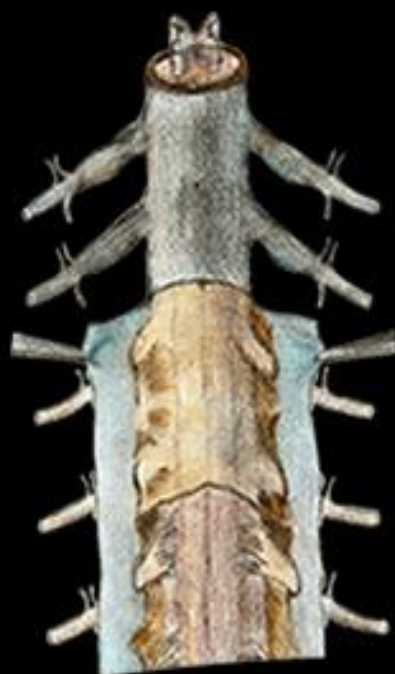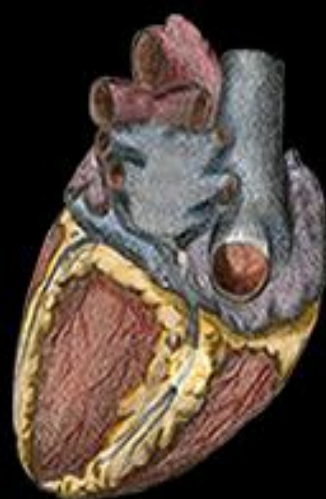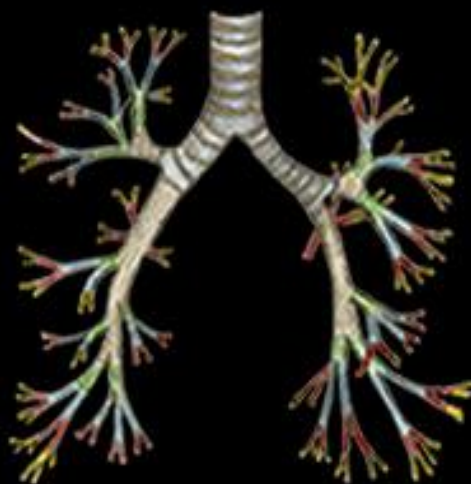


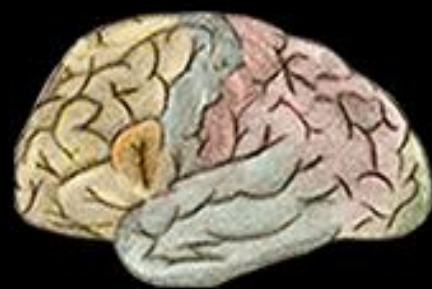Prof. Dr. Sérgio Murta Maciel

# CONTEXTUALIZAÇÕES E APLICAÇÕES CLÍNICAS EM ANATOMIA BÁSICA

1ª edição





---

**CONTEXTUALIZAÇÕES E  
APLICAÇÕES CLÍNICAS EM  
ANATOMIA BÁSICA**

---

Ficha Catalográfica  
Elaboração Sabrina Valadão CRB6-2542

---

M152c

Maciel, Sérgio Murta

Contextualizações e Aplicação Clínica em Anatomia Básica/  
Sérgio Murta Maciel e colaboradores. – Juiz de Fora: Suprema, 2020.

166 f. il. 29,7 cm.

ISBN LIVRO IMPRESSO: 978-65-87440-03-3

ISBN E-BOOK: 978-65-87440-02-6

1. Anatomia Básica. 2. Aplicações Clínicas. 3. Anatomia  
Sistêmica. 4. Anatomia Humana Básica. I. Título.

CDD 611

---

*Todos os direitos reservados*



# AUTORIA

## **Sérgio Murta Maciel, CD; MS; PhD**

Cirurgião Dentista; Especialista em Ortodontia e Implantodontia;

Professor Associado II do Departamento de Anatomia da Universidade Federal de Juiz de Fora (UFJF);

Professor Adjunto de Anatomia da Faculdade de Ciências Médicas e da Saúde de Juiz de Fora (SUPREMA);

Ex-chefe do Departamento de Anatomia da UFJF;

Juiz de Fora – MG

# COAUTORIA

## DIAGRAMAÇÃO DO LIVRO E ELABORAÇÃO DA CAPA:

### **Matheus Cruz Ferraro**

Acadêmico de Medicina – UFJF;

Voluntário do Projeto de Treinamento Profissional: A Computação como suporte para o ensino da Anatomia.

## ILUSTRAÇÕES:

### **Alice Pizzolante Bottino, MD.**

Graduada em Medicina – UFJF;

Especialista em Cirurgia Geral – HCBH;

Residente em Cirurgia Plástica – HCBH;

Bolsista do Projeto de Treinamento Profissional: A ilustração como suporte para o ensino da Anatomia.

### **Beatriz Helena Moça da Silva, CD.**

Graduada em Odontologia – UFJF;

Cirurgiã-Dentista – PM Itaguaí RJ;

Bolsista do Projeto de Treinamento Profissional: A ilustração como suporte para o ensino da Anatomia.

### **Matheus Fávero Damasceno**

Acadêmico de Medicina – FCMSJF (SUPREMA);

Colaborador Interinstitucional do Projeto de Treinamento Profissional: A ilustração como suporte para o ensino da Anatomia.

Monitor da disciplina de Anatomia – FCMSJF (SUPREMA)

## **Rafael Pires da Silva**

Acadêmico de Medicina – UFJF

Bolsista do Projeto de Treinamento Profissional: A ilustração como suporte para o ensino da Anatomia;

Monitor do Departamento de Anatomia (UFJF)

## **EDIÇÃO DAS IMAGENS E FORMATAÇÃO:**

### **Daniel Ferreira Lana e Silva**

Acadêmico de Medicina – UFJF;

Bolsista do Projeto de Treinamento Profissional: A Computação como suporte para o ensino da Anatomia

### **Igor Carneiro Valverde**

Acadêmico de Medicina – UFJF;

Bolsista do Projeto de Treinamento Profissional: A Computação como suporte para o ensino da Anatomia.

## **PINTURA DAS IMAGENS E ACABAMENTO:**

### **Guilherme Moraes Miranda**

Acadêmico de Medicina – UFJF;

Voluntário do Projeto de Treinamento Profissional: A Computação como suporte para o ensino da Anatomia.

## **Lucas Fernandes Flores Ferraz**

Acadêmico de Medicina – UFJF;

Bolsista do Projeto de Treinamento Profissional: A Computação como suporte para o ensino da Anatomia.

## **LEGENDAS:**

### **Daniel Ferreira Lana e Silva**

Acadêmico de Medicina – UFJF;

Bolsista do Projeto de Treinamento Profissional: A Computação como suporte para o ensino da Anatomia.

### **Igor Carneiro Valverde**

Acadêmico de Medicina – UFJF;

Bolsista do Projeto de Treinamento Profissional: A Computação como suporte para o ensino da Anatomia.

## **PREFÁCIO:**

### **Maria Inês Boechat Gomes, MD**

Médica pela Faculdade de Medicina da UFJF;

Profa. Adjunta Aposentada do Departamento de Anatomia da UFJF;

Profa. Adjunta da FCMSJF (SUPREMA);

Ex-Chefe do Departamento de Anatomia da UFJF.

## **POSFÁCIO:**

### **Márcia Castro Pontes, DS**

Cirurgiã Dentista pela Faculdade de Odontologia da UFJF;

Profa. Adjunta Aposentada do Departamento de Anatomia da UFJF;

Profa. Adjunta da Universidade Salgado de Oliveira – JF (UNIVERSO);

Ex-chefe do Departamento de Anatomia da UFJF.

## **Revisão Linguística:**

### **Denise Buzzatto**

Graduada em Letras

Professora de Língua Portuguesa

...Aos caros estudantes alunos e ex-alunos do Departamento de Anatomia da UFJF e da FCMSJF que, de maneira fundamental, contribuíram diretamente para a construção de minha identidade docente, para minha formação humana assim como para a realização desse projeto....

.... Dedico

# PREFÁCIO DO AUTOR

O presente livro surgiu em um cenário favorecido pelas grandes e positivas transformações por que passa o ensino universitário na área de saúde, com um recorte para a Anatomia em si. O que há de mais moderno na didática é a aplicação do conhecimento das disciplinas na área profissional, com exemplos clínicos e contextualizações que aproximam o estudante do papel que desempenhará no pós-formatura. No ensino anatômico, podemos, além dessas transformações, explicitar a "revolução" que fez da anatomia uma ciência dinâmica, nada inerte, totalmente aplicada aos nossos papéis na área de saúde. Um texto contemplando esses últimos acontecimentos se fez então necessário, concedendo-nos o objeto deste Livro.

Uma grande dificuldade, que acabou por caracterizar a originalidade deste trabalho, passou pelo fato da grande ausência no mercado livreiro de exemplares de Anatomia Básica contendo as informações acerca das aplicações clínicas do que se estuda, somadas a uma aproximação da realidade do aluno, seja ela de vida ou profissional. Essa lacuna fez surgir a necessidade de um trabalho nessa direção... O fato de esta obra se apresentar como uma experiência própria de 20 anos de magistério em "Anatomia Básica" e de exercício da clínica, somado à participação relevante de nossos alunos, conferiu à tarefa conotações inéditas, norteadoras deste projeto.

Amparado pelas notas de aula, pelos questionamentos mais frequentes dos alunos em sala e pela vasta leitura de clássicos e recentes livros de Anatomia, surgiu a parte textual, o cerne do trabalho. As ilustrações, muitas delas verdadeiras obras de arte, foram concebidas, em sua maioria, por alunos nossos da graduação, e nasceram de projetos pedagógicos e de Treinamento Profissional dos quais participaram os referidos alunos das duas instituições em que leciono: a FCMSJF e a UFJF. Portanto, é uma "obra" mais que interdisciplinar, é interinstitucional. As ilustrações, inspiradas em grandes desenhos de atlas anatômicos, foram feitas à mão livre e trabalhadas (cores, legendas) pela equipe de apoio também formada por alunos de graduação das duas instituições, inseridos no Projeto através de um segundo Programa de Treinamento Profissional da UFJF.

Nas exposições dialogadas de uma aula teórica, sempre nos observamos mais próximos aos ouvintes quando fazemos a "construção" esquemática ou artística no quadro, o que conquista a participação efetiva dos alunos. Dessa forma, os desenhos à mão e os mapas conceituais presentes no livro - sem muito rebusco tecnológico sim, mas de inestimável valor didático - só aproximam a anatomia do leitor-estudante.

Enfocando a estrutura do livro *de per se*, vemos no primeiro capítulo, o histórico e as bases dos vocábulos anatômicos. Procedemos a uma descrição da síntese da história da Anatomia, seu passado eminentemente complexo, mas não menos fascinante até o processo de aplicação clínica por que passa na atualidade. Foram expostas, também no mesmo capítulo, as bases conceituais e o *modus operandi* desta área, seus conceitos básicos, a diversidade de técnicas de ensino.

Dando sequência, nos capítulos 2 ao 11, abordamos um a um, os principais sistemas do corpo, seguindo as orientações organizacionais de todos os livros de Anatomia, que iniciam a discussão pelo Sistema Esquelético e terminam com o Urogenital. O embasamento literário sobre esses tópicos e a casuística mostrada informalmente-como se o Professor “conversasse” com os alunos- tiveram sua gênese nas anotações construídas desde a época de iniciante na carreira, enriquecidas pelas pesquisas sobre dúvidas e questionamentos dos alunos e também por estudos e atualizações em aplicações clínicas e patogenias ligadas às estruturas em discussão.

Como já dissemos em trabalhos anteriores, sob a luz da etimologia, mais uma vez as duas raízes da palavra “trabalho” foram estritamente “dissecadas” e colocadas em prática- o sentido *labor* e o sentido *opus*. Obedecendo ao primeiro, destaca-se o desenvolvimento dos projetos de Treinamento Profissional que auxiliaram os discentes a expressar seus talentos na parte artística e na tecnológica, sempre tendo como pano de fundo a Anatomia. Em seguida, a parte *opus*, ressaltada pelos magníficos produtos dos projetos – as ilustrações – e pela difícil forma de transformar experiências e “aulas dialogadas” em linguagem escrita, acessível, clara e colocada de maneira interessante com a intenção de prender o leitor nessas páginas.

Nesta direção, este “artesanal” Livro pretende contribuir, ainda que de forma modesta, com o processo de contextualização e aplicação da Anatomia na vida profissional e, assim, abrir caminhos para que esta disciplina cumpra efetivamente a sua missão de ser a base mais sólida sobre a qual os conhecimentos da Área de Saúde se firmarão.

Sérgio Murta Maciel



# PREFÁCIO

Meu amor pela Anatomia surgiu em 1965 quando iniciei minha graduação, seguida de monitoria e posterior docência que exerço até os dias atuais.

Neste período acompanhei todas as mudanças e evoluções no ensino da Anatomia. Saímos de uma Anatomia árida, limitada ao estudo das estruturas para um ensino hoje mais dinâmico, sobretudo associado às aplicações clínicas e cirúrgicas que fortalecem o conhecimento e despertam o interesse do aluno.

Simultaneamente, uma evolução na qualidade dos livros com grande ênfase à Anatomia Aplicada, bem como à tecnologia, disponibilizando aos estudantes não só mesas tecnológicas com uma diversidade de possibilidade de uso, bem como inúmeros aplicativos.

Enfim, quando me vejo em 1965, uma caloura conhecendo a Anatomia e em 2019 como docente, sinto a necessidade de nós, professores, estarmos em permanente atualização para proporcionar aos nossos estudantes um melhor aprendizado.

Grande valor a uma obra como esta, adaptada ao modelo moderno de ensino e, ainda, elaborada por uma equipe interinstitucional e envolvendo docentes e discentes. Será de grande utilidade para os estudantes iniciantes na arte da Anatomia.

Mas, precisamos ser fiéis ao passado, presente e futuro das técnicas de ensino de Anatomia. Com tanta modernidade, não podemos nos esquecer da importância dos cadáveres em um anatômico, sobretudo pelos valores que passam aos estudantes. Prof. Dr. Paulo Saldiva, Prof. de Patologia da FMUSP, durante uma autópsia em aula para estudantes de início de curso fala: "sinto nos alunos um sentimento de inconformidade e sofrimento. Talvez este seja nosso papel como professor. Manter nos alunos iniciantes de cursos de área de saúde a capacidade de sofrer com o padecimento de seus pacientes vistos ali no cadáver. A esta propriedade do caráter humano chamo de compaixão."

Que possamos, ao exercer nosso papel de mestres, aliar todas estas frentes de conhecimento para propiciar aos nossos estudantes o crescimento cognitivo, mas também o crescimento pessoal em valores humanos e ética.

Profa. Maria Inês Boechat Gomes

# AGRADECIMENTOS

A Deus pela dádiva da arte de trocar conhecimentos;

À UFJF pela oportunidade da realização desta obra através dos Projetos de Treinamento Profissional;

À FCMSJF pelo apoio incondicional;

Ao Departamento de Anatomia da UFJF pelo investimento em confiança no projeto;

Aos alunos de ambas as instituições em que leciono (UFJF e FCMSJF): Alice, Beatriz, Matheus, Rafael, Igor, Daniel, Guilherme e Lucas - bolsistas, voluntários, colaboradores e entusiastas - que abraçaram a causa tornando o livro factível;

À Professora Márcia Castro Pontes, personificação perfeita da amizade, de mestra e de ser humano, por ter sido sempre meu exemplo a ser alcançado nos caminhos da Anatomia assim nos caminhos pessoais;

À Professora Maria Inês Boechat cuja dedicação, conhecimento, experiência e capacidade ímpar de acolher fazem nossa amizade transcender o meio acadêmico, se tornando norteadora de condutas profissionais e de crescimento pessoal;

À minha querida Irmã, Celia Murta Maciel Corgnati, que sendo sempre minha entusiasta em quaisquer empreitadas, ofereceu seus conhecimentos linguísticos supervisionando essa obra.

# CRÉDITO DAS FIGURAS

## ILUSTRAÇÕES À MÃO LIVRE:

### **Alice Pizzolante Bottino**

Figuras: 2.1; 2.2; 2.3; 2.4; 2.5; 2.6; 3.5; 3.6; 3.7; 4.5; 5.2; 5.3; 5.9; 5.10; 6.5; 7.4; 7.5; 8.5; 8.6; 8.7; 8.8; 8.10A; 8.10B.

### **Beatriz Mota**

Figuras: 2.7; 3.1; 3.2; 3.4; 3.8; 5.11; 5.13; 7.2; 3.11; 4.1; 4.2; 4.3; 4.4; 5.5; 5.6; 6.2; 6.6; 7.3; 8.2; 8.4.

### **Matheus Fávero Damasceno**

Figuras: 5.4; 5.8; 6.4; 7.1; 8.9; 9.1; 9.2; 9.3; 10.1; 10.2; 10.3; 10.4; 10.5; 10.6; 11.1; 11.2; 11.3.

### **Sérgio Murta Maciel**

Figuras: 3.9; 5.7; 5.12; 5.14; 5.15; 5.16; 6.1; 6.3; 6.7; 6.8; 6.9; 7.1; 8.1; 8.3.

### **Rafael Pires da Silva**

Figura: 4.6.

## LEGENDA E EDIÇÃO:

### **Daniel Ferreira Lana e Silva**

Figuras: 2.3; 2.4; 2.5; 2.7; 3.5; 3.6; 4.1; 4.3; 4.5; 5.4; 5.5; 5.6; 5.7; 5.8; 5.10; 7.1; 7.3; 7.4; 7.5; 8.1; 8.2; 8.3; 8.5; 8.6; 8.7; 8.8; 8.9; 8.10B; 9.1; 9.2; 9.3; 10.1; 10.2; 10.3; 10.4; 10.5; 10.6; 11.1; 11.2; 11.3.

### **Igor Carneiro Valverde**

Figuras: 2.1; 2.3; 2.6; 3.2; 3.4; 3.7; 3.8; 3.9; 3.10; 3.11; 4.2; 4.4; 4.6; 5.2; 5.9; 5.11; 5.13.

## **PINTURA E ACABAMENTO:**

### **Guilherme Moraes Miranda**

Figuras: 2.1; 3.2; 3.7; 3.5; 3.8; 7.5.

### **Lucas Fernandes Flores Ferraz**

Figuras: 2.3; 2.6; 2.7; 3.1; 3.4; 3.6; 3.10; 3.11.

N.A: As seguintes figuras foram desenhadas à mão livre pelos alunos, mas "inspiradas" em ilustrações do livro Netter - Atlas de Anatomia Humana.

# SUMÁRIO

## **CAPÍTULO 1: ANATOMIA UM BREVE HISTÓRICO CONCEITUAL**

**O ESTUDO ANATÔMICO, 22**

## **CAPÍTULO 2: SISTEMA ESQUELÉTICO**

**INTRODUÇÃO, 26**

**NÚMERO DE OSSOS, 26**

**ANATOMIA MACROSCÓPICA DOS OSSOS, 27**

**TIPOS DE SUBSTÂNCIA ÓSSEA, 27**

**MEDULA ÓSSEA, 28**

**PERIÓSTEO, 28**

**BIOQUÍMICA E METABOLISMO DO OSSO, 30**

**FORMAÇÃO CRESCIMENTO E DESENVOLVIMENTO DOS OSSOS, 30**

**VASCULATURA E INVERÇÃO DOS OSSOS, 32**

**FRATURAS ÓSSEAS, 32**

**ASPECTOS ANTROPOMÉTRICO DOS OSSOS, 34**

**DESENVOLVIMENTO DA COLUNA VERTEBRAL, 34**

## **CAPÍTULO 3: ARTICULAÇÕES**

**INTRODUÇÃO, 36**

**CLASSIFICAÇÃO DAS ARTICULAÇÕES, 36**

**FIBROSAS, 37**

**CARTILAGINOSAS, 38**

**SINOVIAIS, 40**

**MOVIMENTOS ARTICULARES, 44**

**INERVAÇÃO E VASCULATURA DAS ARTICULAÇÕES, 48**

## **CAPÍTULO 4: SISTEMA MUSCULAR**

**INTRODUÇÃO, 50**

**TIPOS DE MÚSCULOS, 50**

LISO, 51

CARDÍACO, 51

ESTRIADO ESQUELÉTICO, 51

**INERVAÇÃO E VASCULATURA DO MÚSCULO, 56**

**MECÂNICA MUSCULAR, 57**

**REFLEXO E TÔNUS MUSCULAR, 58**

**OS MÚSCULOS NAS DIVERSAS MODALIDADES DE AÇÕES, 59**

## **CAPÍTULO 5: SISTEMA NERVOSO E SENSORIAL**

**INTRODUÇÃO, 61**

**BREVE INCURSÃO À MICROSCOPIA, 61**

**SISTEMA NERVOSO CENTRAL, 63**

ENCÉFALO, 63

MEDULA, 69

**MENINGES, VENTRÍCULOS ENCEFÁLICOS E LÍQUOR, 71**

**VASCULATURA DO SN, 75**

**DRENAGEM VENOSA DO SN, 75**

**SISTEMA NERVOSO PERIFÉRICO, 76**

NERVOS, 76

TERMINAÇÕES NERVOSAS E GÂNGLIOS, 79

**LESÃO E REGENERAÇÃO NERVOSA, 79**

**PARTE VISCERAL DO SISTEMA NERVOSO, 80**

**SISTEMA VISCERAL EFERENTE OU SISTEMA NERVOSO AUTÔNOMO, 81**

SISTEMA PARASSIMPÁTICO, 82

SISTEMA S

**SISTEMA SENSORIAL, 85**

TERMINAÇÕES NERVOSAS ESPECIALIZADAS, 85

GUSTAÇÃO, 87

OLFAÇÃO, 87

ORELHA (AUDIÇÃO), 87

OLHO (VISÃO), 89

## **CAPÍTULO 6: SISTEMA CIRCULATORIO**

### **INTRODUÇÃO, 92**

#### **O CORAÇÃO, 92**

MORFOLOGIA DO CORAÇÃO, 93

VASOS DA BASE, 96

ESQUELETO CARDÍACO, 96

PROVIMENTO NERVOSO PARA O CORAÇÃO, 96

IRRIGAÇÃO DO CORAÇÃO, 98

CIRCULAÇÃO DO SANGUE PELO CORAÇÃO, 100

#### **VASOS SANGUÍNEOS, 100**

ARTÉRIAS, 100

CAPILARES, 104

VEIAS, 104

#### **CIRCULAÇÃO DO SANGUE PELOS VASOS, 105**

#### **O SISTEMA LINFÁTICO, 108**

BAÇO, 108

TIMO, 109

CAPILARES LINFÁTICOS, 109

LINFONODOS, 109

## **CAPÍTULO 7: SISTEMA RESPIRATÓRIO**

### **INTRODUÇÃO, 11**

#### **COMPONENTES DO SISTEMA RESPIRATÓRIO - TRAJETO DO AR, 111**

NARIZ, 111

SEIOS PARANASAIS, 113

FARINGE, 114

LARINGE, 117

TRAQUÉIA, 118

BRÔNQUIOS E RAMIFICAÇÕES, 119

PULMÕES, 121

### **MECÂNICA DA RESPIRAÇÃO, 123**

## **CAPÍTULO 8: SISTEMA DIGESTÓRIO**

### **INTRODUÇÃO, 124**

### **COMPONENTES DO SISTEMA DIGESTÓRIO, 124**

BOCA, 124

GLÂNDULAS SALIVARES, 128

FARINGE, 129

ESÔFAGO, 129

ESTÔMAGO, 129

INTESTINO DELGADO, 131

INTESTINO GROSSO, 132

PÂNCREAS, 134

FÍGADO, 135

### **PERITÔNIO - ENVOLTÓRIO DE SUSTENTAÇÃO E PROTEÇÃO ÀS VÍSCERAS ABDOMINAIS, 138**

## **CAPÍTULO 9: SISTEMA URINÁRIO**

### **INTRODUÇÃO, 140**

### **COMPONENTES DO SISTEMA URINÁRIO, 140**

OS RINS, 140

PELVE RENAL

BEXIGA, 144

URETRA, 144

## **CAPÍTULO 10: SISTEMA GENITAL MASCULINO**



**INTRODUÇÃO, 146**

**COMPONENTES DO SISTEMA GENITAL MASCULINO, 146**

TESTÍCULOS, 146

EPIDÍDIMO, 151

DUCTO DEFERENTE, 151

DUCTO EJACULATORIO, 151

VESÍCULAS SEMINAIS, 151

PRÓSTATA, 152

PÊNIS, 153

**MECANISMO DA EREÇÃO, 155**

**CAPÍTULO 11: SISTEMA GENITAL FEMININO**

**INTRODUÇÃO, 156**

**COMPONENTES DO SISTEMA GENITAL FEMININO, 156**

GENITÁLIA EXTERNA, 156

VAGINA, 157

OVÁRIOS, 159

TUBAS UTERINAS, 161

ÚTERO, 161

## ANATOMIA: UM BREVE HISTÓRICO CONCEITUAL

Desde os primórdios, o corpo humano desperta curiosidade e exacerbadas paixões científicas. E, representando o estudo do corpo de maneira exata, surge a Anatomia, ciência essencial à prática de qualquer área ligada à saúde.

Datam do Egito antigo (cerca de 500 a. C.) os primeiros tratados referentes a descrições anatômicas, ciência que ganha força na Grécia antiga com Hipócrates (460-337 a. C.), cujos estudos anatômicos lhe renderam os honoríficos títulos de "Fundador da Anatomia" e "Pai da Medicina" e com Aristóteles (384-322 a. C.), cuja ânsia pelo conhecimento transcendeu o campo da Filosofia e do pensamento. Esse filósofo usou primeiramente o termo "Anatomia", que, traduzido de "*anatome*", significa "cortar em partes" ou simplesmente dissecar (Mapa conceitual 1).

Nos Séculos seguintes, a arte de cuidar – destinada à época aos médicos, passou a ser ligada ao empirismo e curandeirismo, principalmente na Europa, o então mais importante continente do mundo. No atual oriente médio, mais precisamente na Pérsia, o estudo da Medicina se encontrava mais institucionalizado à época, porém sem a "permissão" para se conhecer o corpo humano, através de práticas como o estudo de cadáveres.

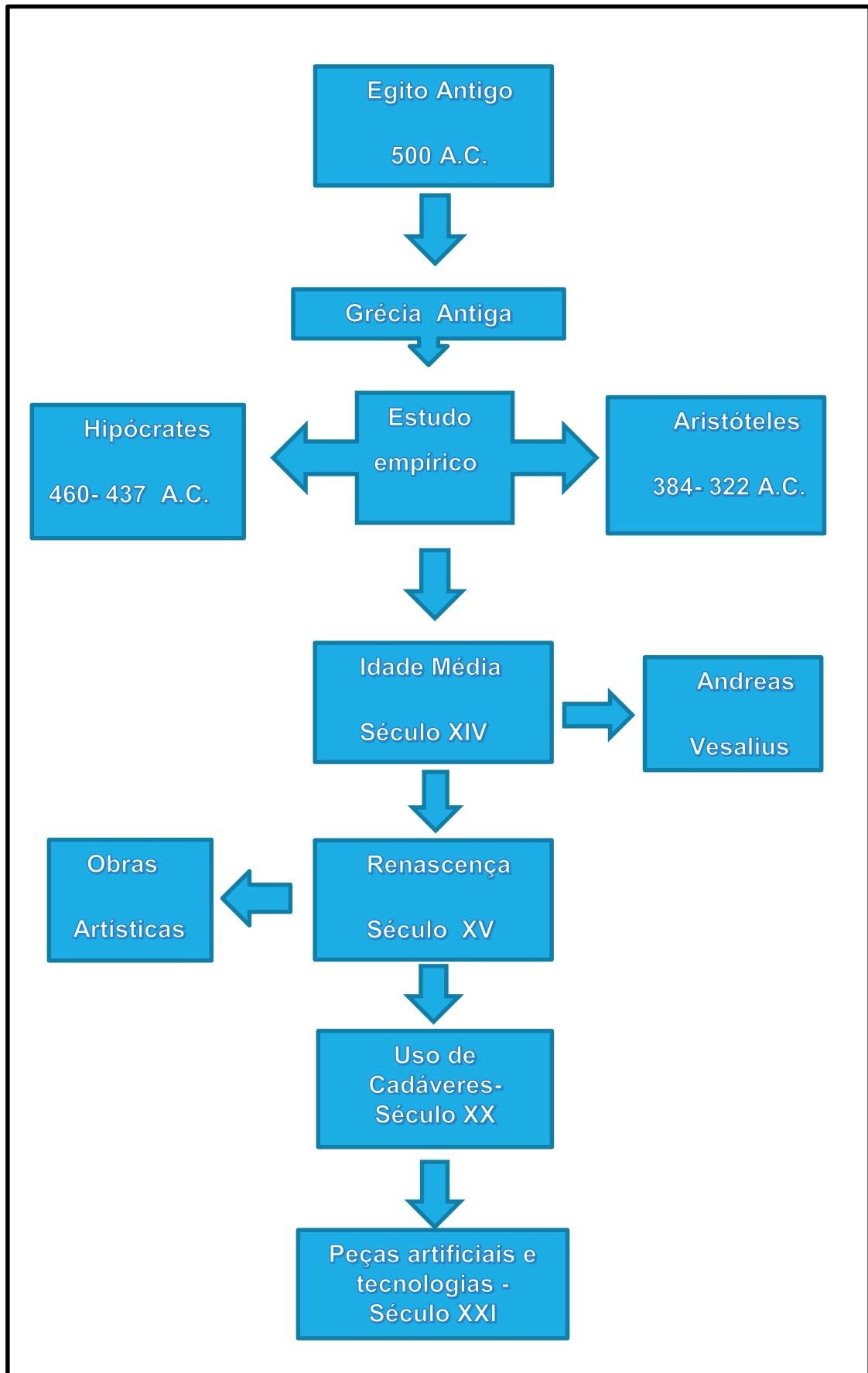
A Idade Média trouxe um retrocesso ainda maior aos estudos científicos na Europa e a Medicina ficou relegada aos monges que pouco sabiam sobre a estrutura e funcionamento do corpo. A "cura" dos

males físicos era "tarefa divina" e aos pecados eram atribuídos os castigos físicos em forma de doenças e problemas de saúde em geral. A chamada Idade das Trevas pouco contribuiu para o desenvolvimento da Anatomia e conseqüentemente para o conhecimento do corpo humano.

Nesse período, o estudo anatômico furtivamente se fazia em corpos de condenados de forma clandestina e ilegal, passível de punição com a morte, caso o estudioso ou curioso fosse descoberto. Mesmo assim, havia quem se aventurasse em desvendar essa "máquina perfeita", promovendo dissecações e estudos minuciosos sobre o corpo. Essa situação é ilustrada no famoso livro de Mary Shelley-Frankenstein, em que um cientista sofre perseguições por ousar estudar microscopicamente corpos humanos.

A Idade Moderna nos concedeu o aparecimento do "Pai da Anatomia Moderna", Andreas Vesalius, que, em 1543, escreve seu tratado maior: "*De humani Corpore Fabrica*" (Dos trabalhos do corpo humano). Vesalius, a despeito de sua incomensurável contribuição para a ciência anatômica, foi perseguido, banido e indiretamente pagou com a vida o preço de fazer ciência em uma época regida por pensamentos bárbaros.

O Renascimento veio romper com a obscura hegemonia da Igreja sobre a ciência e o lema "Conhecer Deus através de sua obra" impulsionou artistas e cientistas que *lincavam* arte, ciência e



Mapa conceitual 1 • A Anatomia como ciência em uma linha do tempo.

filosofia, contribuindo de maneira definitiva para descobrir, sedimentar e ensinar Anatomia. Destacamos aqui as obras de artistas cuja arte tangenciava a Anatomia humana: Leonardo Da Vinci, Michelângelo, Rafael, entre outros. Estava renascendo a Anatomia para o mundo.

Nos Séculos seguintes, tornou-se possível dissecar, e até mesmo utilizar corpos humanos em aulas de Anatomia, conferidas em anfiteatros aos alunos de Medicina, como ilustra a obra-prima do mestre holandês Rembrandt, "A lição de Anatomia do Dr. Tulp", de 1632. Nessas aulas eram utilizados corpos de condenados e marginais.

A revolução tecnológica trouxe também legados à ciência e, de forma indireta, ao conhecimento do corpo humano, pois vários instrumentos de estudos foram introduzidos no meio médico, inclusive os Raios "X" descobertos pelo alemão Roetigen, que nos deram uma outra perspectiva das estruturas anatômicas.

No Século XX, outra página triste da história da Anatomia acabou por ser escrita: a obtenção ilegal de corpos (muitos deles vindos de instituições psiquiátricas), ou a "doação" de corpos de indivíduos indesejados pelas famílias. No entanto, essa condenável fonte de "material de estudos" infelizmente alimentou os anatômicos de Faculdades por toda a parte.

Hoje a doação de corpos para fins didáticos está legalizada e muito ligada à autodoação "*in vivo*", tornando o sistema mais coerente. Com o advento de peças artificiais e modelos em resina que reproduzem muito fielmente as estruturas do corpo, o uso de cadáveres vem sendo restrito, o que não deixa de ser lamentável, pois muito se perde em

conteúdo e em descobertas, mas o ensino da Anatomia continua desafiadoramente apaixonante.

## O ESTUDO ANATÔMICO

Ao descrevermos morfologicamente uma estrutura anatômica, usamos como base a "posição anatômica" para que tenhamos a referência exata da localização da estrutura descrita. Essa posição é definida como se o cadáver estivesse em decúbito dorsal (de "barriga para cima") com os braços estendidos paralelos ao longo eixo do corpo. Como no quadro de Rembrandt.

No entanto, apresentar alguns conceitos se torna necessário nesse momento. Tentaremos comentá-los da maneira mais leve o possível, evitando reforçar um conceito errôneo da anatomia que às vezes é rotulada como disciplina "decoreba" e entediante.

Voltemos ao corpo em posição anatômica. Uma linha imaginária o divide em duas metades (antímeros); é a **linha mediana**, que passa por todas as estruturas que se encontram no "meio" do corpo, como por exemplo: nariz, boca, cicatriz umbilical, etc. essas são descritas como estruturas **medianas**. Em relação a essa "linha", as estruturas que estão mais próximas são descritas como **mediais** (os olhos por exemplo) e as mais distantes dela, as **laterais** (ex. as orelhas). Se uma estrutura se localiza entre uma medial e outra lateral, ela é dita como sendo **intermédia**.

Há que se distinguir aqui esses termos do vocábulo "**médio**", que causa grande confusão entre os iniciantes na arte da Anatomia. Uma estrutura na posição **média**, ou estrutura média, está entre uma **superior** e outra **inferior**; entre uma **externa** e uma **interna**, entre uma **posterior** e outra **anterior**.

Exemplos: o esterno é anterior ao coração, a coluna vertebral já é posterior a ele. O coração por sua vez ocupa uma posição média entre a coluna e o esterno; o nariz está superior em relação à boca que está em uma posição média entre o nariz e o mento (queixo); o músculo oblíquo interno do abdome está em uma camada interna em relação ao oblíquo externo, mas está em uma posição média entre o transverso do abdome, mais interno e o oblíquo externo, mais superficial.

Complementando essa nomenclatura, quando descrevemos um membro, sua raiz ou porção próxima ao tronco é dita como sendo **proximal**, distinguida de sua extremidade mais distante, que é a parte **distal** do membro. Exemplificando: o ombro é a parte proximal do membro superior, a mão ocupa a posição distal. O cúbito (antigo cotovelo) está na posição **média**.

Esses termos de direção e posição sempre virão acompanhados de descrições anatômicas nas quais tomamos como base o corpo inserido em um sólido geométrico de 6 faces: **anterior, posterior, lateral esquerda, direita inferior e superior (Figura 3.9)**. Esse corpo precisa ser “seccionado” para facilitar o estudo; nesse caso os planos adotados para cortá-lo serão: o **sagital** (no sentido anteroposterior, dividindo a estrutura em direita e esquerda); o **frontal** ou coronal (que divide a estrutura em anterior e posterior) e, por fim, o plano de secção **transversal** (que o corta no sentido látero-lateral).

Bom, agora que conhecemos alguns termos anatômicos, por excelência, podemos nos dedicar à parte mais importante da anatomia, as estruturas do corpo, seus sistemas e componentes. Sempre com uma leitura moderna da nova anatomia: aplicando os conceitos e conhecimentos à prática cotidiana,

com contextualizações e exemplos anátomo-clínicos. Este representa o último grande avanço no estudo da anatomia, tornando-a ainda mais dinâmica, mais útil e deliciosamente apaixonante!!

Passaremos a discutir um por um os sistemas componentes do corpo humano. Começamos pelo esquelético.

## SISTEMA ESQUELÉTICO

### INTRODUÇÃO

Osso é a forma rígida de tecido conjuntivo. Este tecido mineralizado forma a maior parte do esqueleto e é o principal suporte do corpo, servindo ainda como uma reserva mineral (cálcio, magnésio, íons fosfato). Mas não custa lembrarmos que esqueleto consiste também nas cartilagens que estão incluídas nele. Essas últimas são compostas por células e fibras dispostas em uma matriz intercelular firme e gelatinoide.

Os ossos ainda formam um arcabouço de alavancas para os movimentos, pois os músculos, em sua ampla maioria, se inserem nas peças ósseas e precisam delas para executar a biomecânica do movimento. Os ossos também protegem os órgãos vitais, como coração, encéfalo, fígado e pulmões, e por fim, em seu interior, situa-se sua medula, que apresenta uma função importantíssima, a

hematopoiética, dando origem às células do sangue.

### NÚMERO DE OSSOS

Uma curiosidade tanto de leigos quanto de alunos que ingressam nos cursos de saúde, mas que vem desde nossos tempos de ensino fundamental, é quanto ao número de ossos presentes em nosso corpo. Pois bem, são 206 em um adulto normal. No entanto, esse número pode sofrer alterações com a idade ou devido às condições genéticas de cada indivíduo.

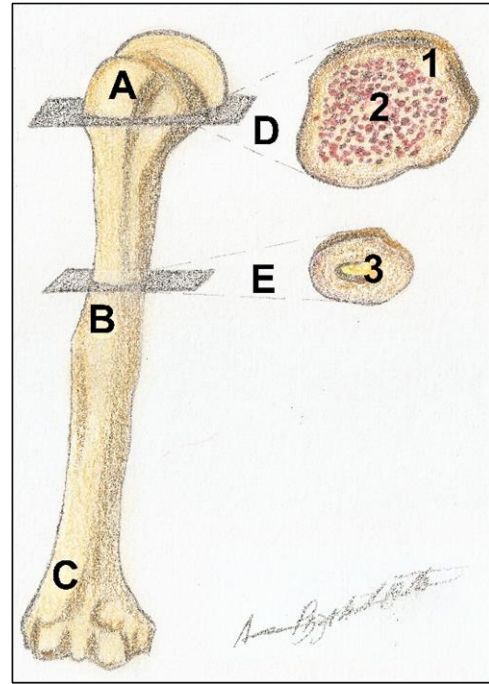
No adulto, sob esta ótica, o número de ossos, então, é menor. Logo, o idoso apresenta, em tese, menor número de ossos que o adulto... Mas, de qualquer forma, excluindo-se as variações, o esqueleto adulto, via de regra, apresenta **206 ossos!**

Nas crianças, por exemplo, o osso do quadril está dividido em três partes de forma visível, por cartilagens que se ossificarão posteriormente e originarão o osso do quadril unificado. Outro exemplo é o crânio, que, com o passar dos anos, tem seus ossos unidos pela ossificação do tecido conjuntivo existente entre eles. Esse processo é chamado sinostose.

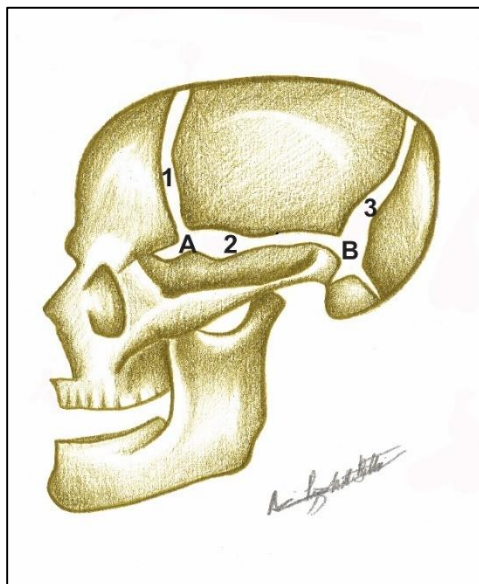


## ANATOMIA MACROSCÓPICA DOS OSSOS

Os ossos se apresentam das mais variadas formas, tamanhos e arquitetura. Eles podem ser de forma achatada, os ditos **ossos planos**, como os que envolvem o encéfalo (Figura 2.1), formando a abóbada craniana; podem ser ainda chamados de **curtos**, como por exemplo os ossos do punho e dos pés. Mas a forma que mais traduz o elemento “osso” é dada pelos **ossos longos** (aqueles cuja forma clássica nos é apresentada desde a infância pelos desenhos animados) mostrados na figura 2.2. Esses ossos possuem uma parte média chamada de **diáfise** e duas extremidades dilatadas, as **epífises**. Entre a diáfise e cada epífise, uma região intermediária, a **metáfise**. Como será visto no tópico formação do osso, as epífises são separadas da diáfise por uma cartilagem, a **cartilagem epifisária**, que desaparece com o fim do crescimento e torna contínua a superfície óssea dessas duas regiões.



**Figura 2.2** • Osso longo. Úmero em vista anterior. Observe: (A) Epífise proximal; (B) diáfise; (C) epífise distal; (D) secção na epífise mostrando a cortical óssea, sendo osso compacto representado em (1) e esponjoso (contendo a medula óssea vermelha) em (2); (E) secção na diáfise mostrando o canal medular em (3), preenchido por tecido adiposo no adulto (medula óssea amarela).



**Figura 2.1** • Crânio em norma lateral. Os ossos que formam a calvária são laminares ou chatos. Eles são unidos por suturas que desaparecerão com o avanço da idade.

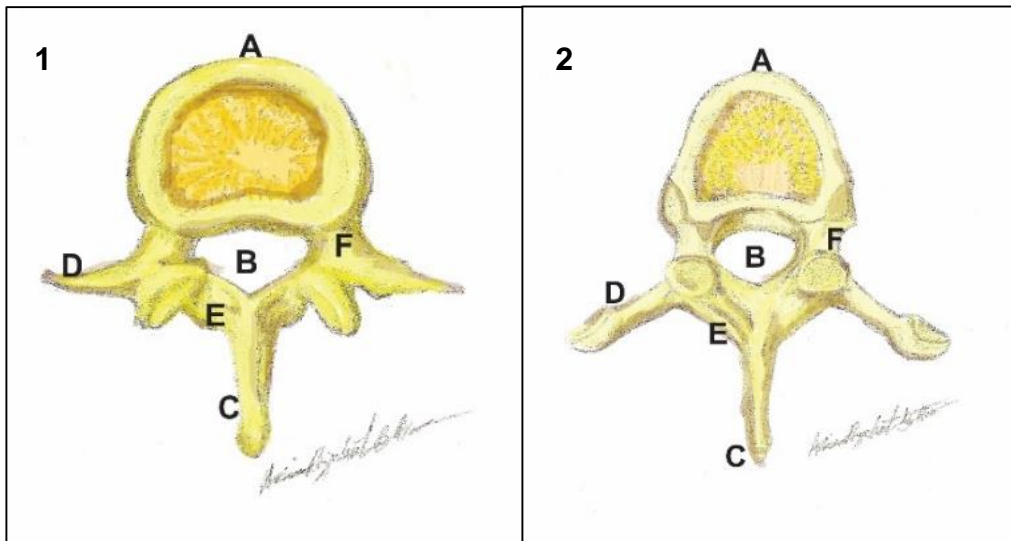
Observe: (1) sutura coronal; (2) sutura escamosa; (3) sutura lambdoide. Note os locais em que o tecido conjuntivo é mais abundante - as fontanelas ou fontículos. Em (A) fontanela anterior; (B) fontanela posterior.

Outros ossos, contudo, como as vértebras, não se enquadram nessas duas classificações citadas acima, dada a sua morfologia. Por isso são chamados **irregulares** (Figura 2.3).

## TIPOS DE SUBSTÂNCIAS ÓSSEAS

O tecido ósseo, por sua vez, também não é uniforme. Se seccionarmos uma peça óssea, logo veremos essa diferença (Figura 2.2). Observaremos que um osso do tipo compacto reveste toda a parte externa da peça. Esse tipo de osso, estudado microscopicamente na disciplina de Histologia, apresenta o sistema harvesiano (as lamelas depositadas pelo osteoblasto e os canais de Harvey) mais bem organizados, o que confere dureza e resistência ao osso. Da mesma forma, há o **osso**





**Figura 2.3** • Imagens das vértebras em vista superior. Observa-se em (1) a vértebra lombar e em (2) a vértebra torácica. Observe: (A) corpo; (B) forame vertebral; (C) processo espinhoso; (D) processo transverso com a faceta articular; (E) lâmina; (F) pedículo.

**esponjoso** em que as lamelas estão menos organizadas e dispostas em lâminas chatas. Esse tipo de osso trabeculado se apresenta conferindo maleabilidade à peça óssea, e ainda tendo nitidamente a função de distribuir, amortecer e dissipar as forças que incidem sobre ela como um todo, evitando fraturas que poderiam ocorrer facilmente. Esse mecanismo é importantíssimo na resposta deste tecido mineralizado às pressões e tensões. Esse trabeculado ainda aloja a medula óssea, como será discutido posteriormente.

No osso longo, as epífises são preenchidas pela forma esponjosa do osso, mas a diáfise não é preenchida completamente. O corpo do osso longo é como um cilindro oco de **osso compacto** com pequeno revestimento esponjoso, e que abriga em seu interior um espaço, a **cavidade medular** (Figura 2.2). Os ossos curtos são completamente preenchidos por osso esponjoso e os ossos laminares, como os do crânio, têm sua substância óssea distribuída da seguinte forma: osso esponjoso no interior (a chamada **díploe**) e duas camadas de osso compacto uma em cada face, interna e externa.

## MEDULA ÓSSEA

O trabeculado ósseo esponjoso de todos os ossos e a cavidade medular dos ossos longos são preenchidos pela chamada **medula óssea** (Figura 2.2). Antes do nascimento e inicialmente na infância, a medula óssea que preenche as trabéculas e cavidade medular é chamada de **medula óssea vermelha** que origina as células do sangue (hemácias e glóbulos brancos). No fim da infância, já há a diminuição da formação dessas células pela medula situada no canal medular e este passa a ser preenchido por um tecido adiposo, a **medula óssea amarela**, fato que persiste no adulto.

## PERIÓSTEO

Envolvendo a diáfise dos ossos longos, a superfícies dos ossos laminares e todo o osso curto (sempre com exceção das superfícies articulares e das cartilagens epifisárias), existe uma lâmina de tecido conjuntivo, o **periósteo**, que se adere ao tecido ósseo subjacente pelas **fibras de Sharpey** (Figura 2.4). Essa lâmina tem como papel auxiliar na nutrição do osso, função



### Transplante de medula óssea

Um transplante de medula óssea pode ser necessário em caso de algumas doenças que a afetam, como a leucemia. Nesse caso, a medula é retirada de um doador compatível, geralmente por uma punção no esterno ou na crista ilíaca e transferida a um receptor doente. Embora esse procedimento de retirada de medula seja simples, ele requer um período considerável de observação do paciente após sua realização.

### Reserva de gordura

A medula amarela é uma reserva de gordura, mas pode, através de suas células indiferenciadas, em situações especiais (perda excessiva de sangue e mudanças de altitude), ser reversível para medula óssea vermelha e retomar sua função hematopoiética.

dada pela sua parte mais externa e fibrosa, que recebe uma **abundante vascularização**, e também formar osso novo, já que sua superfície interna é formada por **células indiferenciadas** precursoras dos osteoblastos que, depositando camadas sucessivas de osso, são responsáveis pelo crescimento do osso em espessura. Outra função periosteal é dar inserção a músculos cujas fibras colágenas dos tendões se misturam à da membrana periosteal.

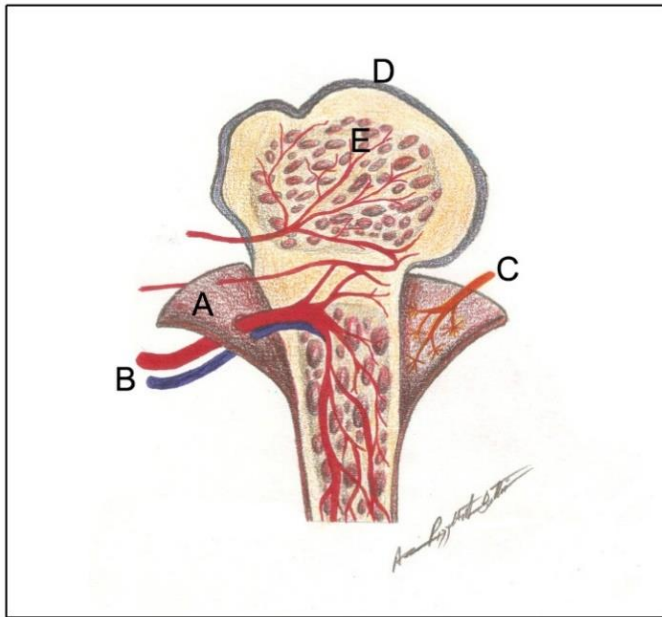
A contraparte interna do perióstio é o **endóstio**, película que reveste cada trabécula de osso esponjoso, sendo então perióstio e endóstio os grandes atores no processo de **remodelamento e de neoformação óssea**. Enquanto um produz osteoblastos que depositam osso novo, guiado por fatores locais (tração, pressão e tensão) e hormonais, o outro direciona osteoclastos que reabsorvem o osso antigo.

Em resumo: na infância a medula óssea está presente em todo trabeculado de todos os ossos e nas diáfises dos ossos longos. No adulto esse tipo de medula preenche principalmente as epífises dos ossos longos; os corpos das vértebras, o osso do quadril e o esterno. O adulto, via de regra, não possui medula vermelha no canal medular.



### Propriedade osteogênica do perióstio

O exercício físico aumentando a força dos músculos, faz com que eles tracionem o perióstio e assim estimulem o osso a crescer em espessura também. O atleta, portanto, não tem só seus músculos mais fortes, seus ossos também o são. A recíproca é verdadeira, quando imobilizamos um membro e este sofre além da atrofia muscular por falta de tração, uma atrofia óssea devido à pressão do gesso no perióstio, inibindo as células formadoras do osso novo.



**Figura 2.4** • O Perióstio. Lâmina periosteal (A), com seus vasos sanguíneos (B) e os nervos (C), envolvendo o osso longo. Cartilagem epifisária (D) e a medula óssea vermelha (E) ocupando o trabeculado ósseo esponjoso.

## BIOQUÍMICA E METABOLISMO ÓSSEO

Todo o metabolismo ósseo é coordenado por fatores locais e hormonais. Os locais são representados pela força de tração aplicada sobre o **perióstio** (a tração que fazemos quando executamos um exercício físico) produzindo osso novo e pela força de pressão sobre a referida membrana, o que determina sua reabsorção. Dentre os fatores hormonais, citamos: o hormônio do crescimento, que age nas **cartilagens epifisárias**; os hormônios paratormônio e calcitonina, produzidos respectivamente pelas paratireoides e tireoide. O primeiro aumenta a reabsorção dos ossos pelos osteoclastos, aumentando o cálcio sérico que será utilizado na contração muscular e essencial à condução nervosa. O segundo tem efeito estimulador de osteoblastos, fazendo-os produzir osso novo. Por fim, o estrogênio que também funciona como uma proteção contra a perda óssea, ligando-

se aos osteoblastos, estimulando-os a secretar matriz colágena que será posteriormente calcificada.

A nutrição também se apresenta como uma coadjuvante no fator desenvolvimento dos ossos, a dieta rica em cálcio e em precursores do **colágeno** pode auxiliar no bom desenvolvimento ósseo, assim como a **vitamina D**, que está presente na pele em forma inativa e, uma vez estimulada pelos raios solares, é metabolizada no fígado e nos rins, tornando-se ativa para se ligar ao cálcio no intestino e o conduzir às células ósseas.

### Osteoporose e menopausa

Na menopausa, quando ocorre uma perda significativa dos hormônios sexuais da mulher (principalmente o estrogênio), haverá um *déficit* na proteção natural que esses hormônios oferecem à substância óssea, ficando a paciente mais vulnerável à perda da mesma. Com pouca ou nenhuma quantidade de osso novo secretado para repor esta perda – ocorre a osteoporose. Esse quadro afeta, segundo estimativas, uma em cada três mulheres no mundo, tornando-as mais suscetíveis a fraturas, comumente na coluna vertebral ou no colo do fêmur.

## FORMAÇÃO, CRESCIMENTO E DESENVOLVIMENTO DOS OSSOS

O osso passa em seu desenvolvimento por um ou dois estágios conjuntivos antes de ser mineralizado. Esse processo ocorre geralmente entre a sétima e décima segunda semanas de VIU (vida intrauterina).

A **ossificação intramembranosa** ocorre quando a matriz colágeno orgânica é colonizada por células **osteoblásticas** que começam a formar espículas ósseas, havendo a posterior calcificação da substância intercelular secretada por elas. Uma vez

No decorrer da vida, há uma grande variação na quantidade de minerais dos ossos. A criança apresenta seus ossos menos mineralizados, mais plásticos e conseqüentemente mais flexíveis e resistentes a uma fratura por afastamento. Com o passar dos anos, na idade adulta, essa flexibilidade diminui, uma vez que o osso se torna mais mineralizado, havendo um equilíbrio entre a deposição óssea e a reabsorção. Já na senilidade, o processo de formação é suplantado pelo de reabsorção e assim a quantidade de colágeno no osso se torna ainda menor, tornando-o mais quebradiço e fraco, e menos sujeito à consolidação depois de fraturas.



Na realidade, a queda de idosos pode estar mais ligada a conseqüências de fraturas do que às fraturas como conseqüências de queda, ou seja, o osso se quebra e a idosa cai. Por exemplo, é bastante comum se ouvir “minha avó caiu no banheiro e fraturou o colo do fêmur”, quando, na realidade, há uma grande possibilidade de o colo do fêmur ter fraturado pela osteoporose e, assim, a avó ter sofrido a queda.

presas nessa matriz calcificada, essas células passam a se chamar **osteócitos**. Esse tipo de formação óssea ocorre em regiões onde o arcabouço ósseo não sofre grandes pressões, como nos ossos que recobrem e envolvem o encéfalo. O remanescente de tecido conjuntivo que permanece entre cada centro de ossificação que originará cada osso do crânio formará as **fontanelas** (ou fontículos) e as **suturas**, que serão centros de crescimento ósseo acompanhando o desenvolvimento do encéfalo (Figura 2.1).

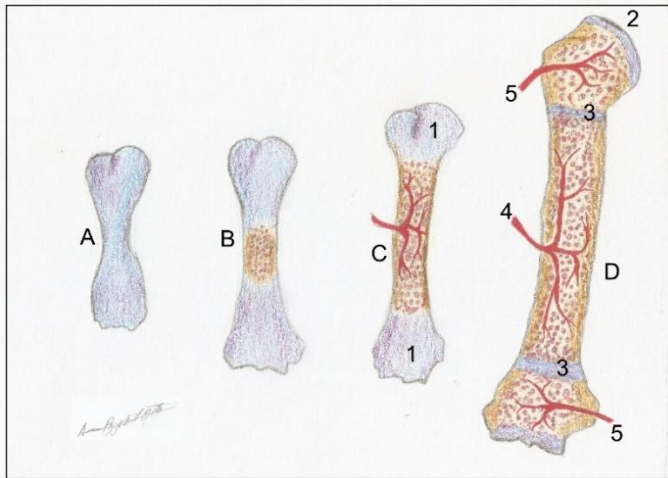
Uma **ossificação endocondral** ocorre a partir de um modelo cartilágneo e é típica de ossos como os dos membros ou do quadril. A **cartilagem** na forma do osso a ser formado é invadida por osteoblastos, que secretam sua matriz colágena que se calcifica, confinando os **condrócitos**, que se degeneram e dão

#### Crescimento do osso longo

As células da cartilagem epifisária, com o estímulo do hormônio do crescimento, multiplicam-se aumentando a espessura do disco, que se calcifica e aumenta o comprimento do osso. Esse processo acontece mais exacerbadamente na infância e nos picos de crescimento. Esse estímulo cessa na segunda década de vida e o disco desaparece progressiva e completamente.

lugar aos osteoblastos, que formam o osso novo (Figura 2.5). O osso, nesse processo de ossificação, “invade” a cartilagem. Todavia, entre as epífises e a diáfise, remanesce uma cartilagem epifisária que será a responsável pelo crescimento do osso em comprimento, até o início da idade adulta. Permanece também uma cartilagem que recobre a

superfície articular do osso, a **cartilagem articular**. Esta, por sua vez, estará presente indefinidamente.



**Figura 2.5** • Ossificação endocondral de um osso longo. Observe: **(A)** modelo cartilaginoso; **(B)** início da ossificação na diáfise; **(C)** aumento da área de ossificação já tomando toda a diáfise; **(1)** centros de ossificação em formação nas duas epífises; **(E)** osso calcificado; **(F)** cartilagem articular (remanescente) e **(3)** cartilagens epifisárias. Observe a artéria nutrícia penetrando no osso esponjoso. **(4)** e **(5)** são artérias metafisárias.

As fontanelas ainda ajudarão na passagem do concepto pelo canal do parto através da acomodação dos ossos. Esses fontículos desaparecerão no terceiro ano de vida. Porém as suturas permanecerão e ainda proverão em grande parte o crescimento dos ossos do crânio, começando a sofrer calcificação na segunda década de vida, desaparecendo completamente na senilidade (sinostose).



Em suma, o crescimento dos ossos em comprimento se dá pela cartilagem epifisária e está muito mais sujeito a **fatores hormonais que a fatores locais**. Esses últimos atuam mais sobre o perióstio e suturas, mudando e direcionando o crescimento em espessura dos ossos e o crescimento dos ossos do crânio, que ocorre por ossificação da camada osteogênica periosteal.

### Hormônios do crescimento e desenvolvimento do osso

O aumento da secreção do hormônio do crescimento (somatotrofina) causado por um distúrbio na hipófise, geralmente pode levar ao gigantismo, indivíduo com membros excessivamente grandes. Mas, se a cartilagem epifisária já estiver se calcificando, o crescimento será nas extremidades, condição conhecida como acromegalia.

### Distúrbios do crescimento ósseo

Na acondroplasia presente no nanismo, as cartilagens epifisárias recebem um estímulo hormonal insuficiente, podendo ainda se calcificar precocemente, prejudicando de maneira severa o crescimento longitudinal dos ossos.

### Determinação da idade óssea

Radiografias do úmero da criança e/ou do adolescente são utilizadas para detectar a presença do disco epifisário de cartilagem e com isso avaliar o potencial de crescimento ainda presente nesses ossos, e conseqüentemente servindo como referência para os demais. A avaliação da maturação do esqueleto também é utilizada para diagnosticar se a criança está adiantada ou não em relação a um crescimento normal, ou seja, para se estimar a idade óssea. Um dos métodos é a radiografia de mão e punho que baseia os achados radiográficos em uma tabela e nos permite estimar a idade óssea da criança em detrimento à sua idade cronológica.

## VASCULATURA E INERVAÇÃO DOS OSSOS

Os ossos são ricamente vascularizados, e pode-se distinguir três fontes de nutrição: a partir do periósteo, pois as artérias periosteais entram no corpo de um osso em numerosos pontos e suprem o osso compacto, mostrado na figura 2.5; pelas **artérias nutrícias** que atingem o centro diafisário obliquamente através do osso compacto e suprem o osso esponjoso e a medula óssea e, por fim, as **artérias epifisárias e metafisárias** que suprem as extremidades dos ossos, e se originam das artérias que irrigam as articulações. Elas suprem a região acima da cartilagem epifisária e qualquer pressão prolongada na articulação pode interromper o crescimento ósseo. Abaixo da cartilagem epifisária, são as artérias metafisárias que vascularizam a metáfise, quando o crescimento termina todas elas se **anastomosam** no interior do osso.

As veias, geralmente, acompanham as artérias. Os ossos longos e outros contendo medula óssea vermelha têm numerosas veias importantes. Os vasos linfáticos também são abundantes no periósteo.

A inervação dos ossos é feita através das **fibras nervosas** que acompanham os vasos. Existem fibras destinadas à inervação das artérias para sua vasoconstrição, e outras sensitivas, para o periósteo (**nervos periosteais**), tornando-o sensível à tração ou à pressão, sendo o grande responsável pela sensibilidade nos ossos. Uma fratura, então, gera dores severas pela ruptura periosteal. Perfurar o osso compacto sem anestesia pode dar origem a uma dor vaga ou sensação de desconforto, mas, se a perfuração for em um osso esponjoso, a dor é mais intensa.

## FRATURAS ÓSSEAS

A quebra de um osso é a chamada **fratura**. Essas podem ser de vários tipos: **simples**, quando o osso não se exterioriza; **exposta**, quando o osso se exterioriza, ou o osso pode ainda ser afundado, como pode ocorrer nos ossos da face. Nos ossos do infante há uma dobra semelhante ao que nos **galhos verdes**. Daí esse nome ser dado também às fraturas dos ossos infantis.

As fraturas são mais comuns em crianças devido aos seus ossos serem mais delicados, menos mineralizados. Porém, nesse grupo etário, há a consolidação mais rápida. Em um recém-nascido, por exemplo, consolida-se em dias, enquanto em um adulto pode levar semanas, até meses. Nos idosos a situação ainda é mais crítica, dada a baixa concentração de colágeno no arcabouço ósseo senil.



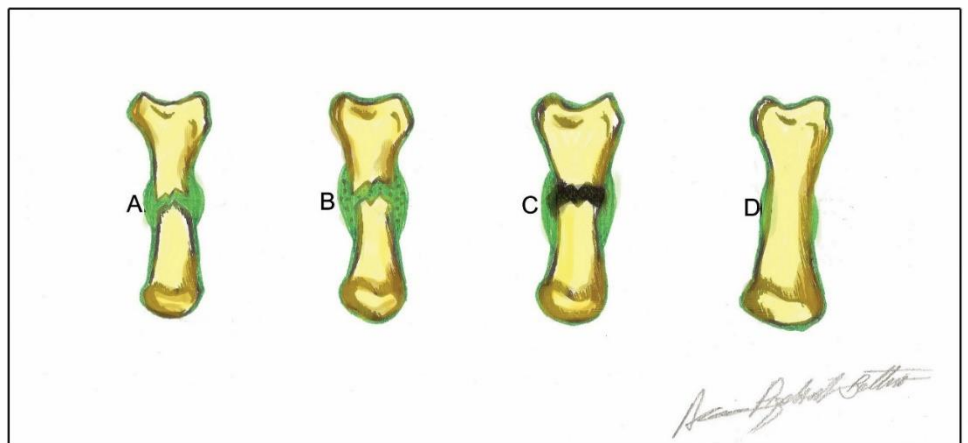


As fraturas se consolidam, inicialmente, pela formação de um **pró-calo** hemorrágico, contido pelo perióstio, ocasionando um inchaço pela presença do coágulo sanguíneo. Os fibroblastos invadem o pró-calo e formam fibras que passam a sustentá-lo (**calo fibrocartilaginoso**). Nessa fase os osteoblastos derivados da camada interna do perióstio secretam a nova matriz óssea para formar uma elevação de

## DESENVOLVIMENTO DA COLUNA VERTEBRAL

A figura 2.7 mostra a coluna vertebral e sua divisão em 5 regiões distintas (**cervical, torácica, lombar, sacral e coccígea**, contendo respectivamente **7, 12, 5, 5 e 4** vértebras). Nos três primeiros segmentos, elas são individualizadas, já as sacrais se conformam como sendo 5 vértebras fundidas. O cóccix é formado por 4 pequenas estruturas rudimentares

**Figura 2.6** • Processo de consolidação de uma fratura óssea. Observe: **(A)** pró-calo; **(B)** calo fibrocartilaginoso; **(C)** calo ósseo; **(D)** calo ósseo reabsorvido.



osso esponjoso, o **calo ósseo**, que é remodelado após ser submetido à pressão. Daí a necessidade de movimentar membros fraturados em exercícios de fisioterapia, o que dará ao osso recém-formado uma maior resistência. Uma **remodelação** final é feita pelos osteoclastos, que reabsorvem o calo ósseo externo ou a parte do calo ósseo interno que obstruiu o canal medular (Figura 2.6).

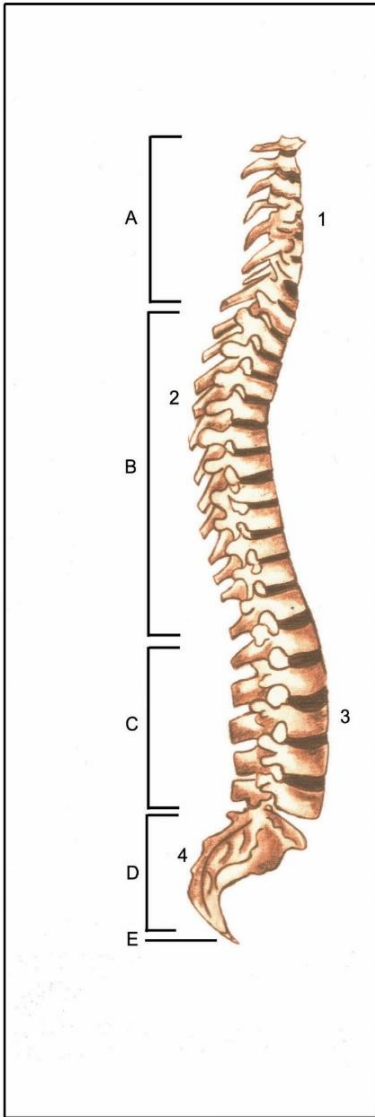
## ASPECTOS ANTROPOMÉTRICO DOS OSSOS

Em medicina legal, o sexo de um esqueleto pode ser definido com até 90% de segurança, pois há um dimorfismo sexual importante no padrão esquelético. Nos homens os ossos tendem a ser **mais pesados** e **maiores**, e as **impressões musculares** são mais características.

também fundidas. No feto, a coluna vertebral, devido à sua posição no útero, se apresenta em forma de "C". Após o nascimento, a parte torácica e a parte sacral conservam essa curvatura, as **curvaturas primárias**. Com o desenvolvimento pós-natal, a criança sustenta a cabeça formando uma curva em sentido contrário à região cervical – a **curvatura secundária** cervical – o mesmo acontece na região lombar quando ela aprende a sustentar o corpo.

### Desvios na estrutura da coluna vertebral

Se houver uma acentuação da curvatura torácica, o paciente terá uma "cifose"; se a acentuação for na curvatura lombar, o paciente sofrerá uma "lordose". Desvios no sentido látero-lateral (um ombro mais baixo que o outro, geralmente) são descritos como "escoliose".



**Figura 2.7** • Coluna vertebral em vista lateral. Observe: **(A)** vértebras cervicais; **(B)** vértebras torácicas; **(C)** vértebras lombares; **(D)** vértebras sacrais e **(E)** coccígeas. As curvaturas: **(1)** cervical; **(2)** torácica; **(3)** lombar e **(4)** sacral.

Se o esqueleto for de um adulto, pode-se usar como referência a pelve, o sacro, o crânio e o esterno. Nas mulheres o corpo do esterno é mais curto e tem menos que o dobro do comprimento do manúbrio, e os ossos pélvicos estão dispostos em um ângulo diferente aumentando as aberturas entre eles, as aberturas superior e inferior da pelve. O crânio feminino possui a região frontal mais reta enquanto nos homens, os parietais apresentam proeminências e um processo mastoide mais desenvolvido.



A idade também pode ser estimada, uma vez que as mudanças, com o passar do tempo, incluem o desaparecimento de cartilagens e de suturas; o aumento da porosidade nas peças ósseas e a diminuição nos processos do osso dado ao enfraquecimento da tração muscular.

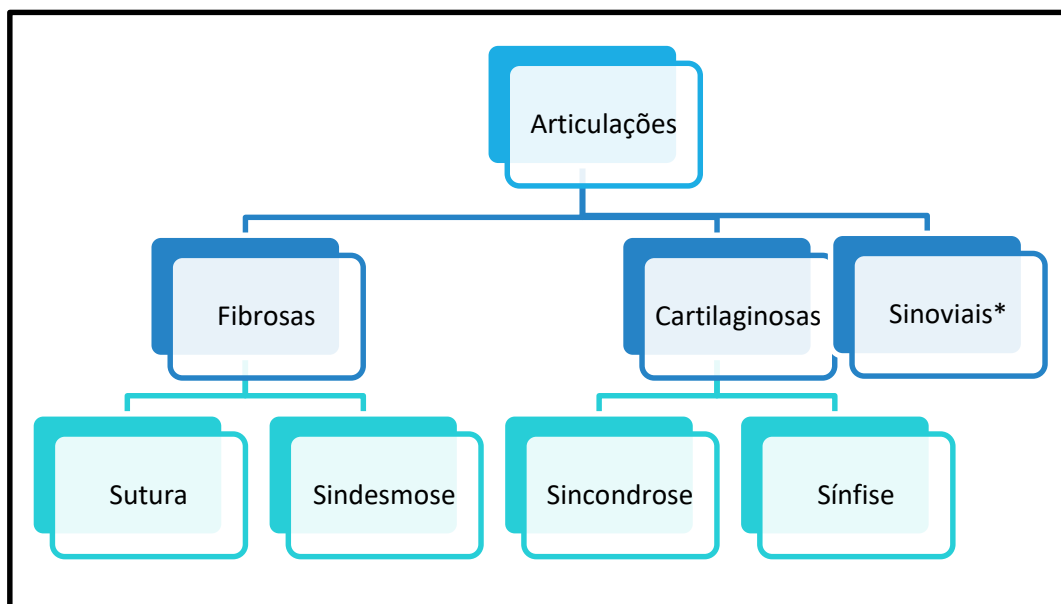
## ARTICULAÇÕES

### INTRODUÇÃO

As articulações são os pontos de união entre os ossos (ou cartilagens). O termo articulação vem do grego *artors*, que significa junta. Os ossos, por se unirem para formar o esqueleto, têm nas juntas a sua mobilidade, além de essas colocarem os ossos em contato. Enquanto algumas articulações são rígidas permitindo pouca ou quase nenhuma movimentação, outras possibilitam grandes graus de movimento. Essas características são definidas pelos tipos de tecido que se encontra interposto entre as partes que se articulam.

### CLASSIFICAÇÃO DAS ARTICULAÇÕES

Pelo exposto, as articulações são agrupadas em três grandes blocos: **fibrosas**; **cartilagosas** e **sinoviais**, dependendo do **tecido** que se encontra **interposto** (Mapa conceitual 3.1). As fibrosas contêm tecido conjuntivo fibroso; as cartilagosas uma cartilagem e as sinoviais, mais complexas, apresentam uma série de estruturas contribuindo para essa conexão, dentre elas o líquido sinovial, que dá nome a esse tipo de articulação. Passaremos agora à discussão sobre cada tipo mencionado.



**Mapa conceitual 3.1** • Resumo da subdivisão das juntas. \*As sinoviais ainda se subdividirão em 7 subtipos. Nota: é comum entre os autores a adição de um terceiro tipo de junta fibrosa: gonfose - entre o dente e o alvéolo.

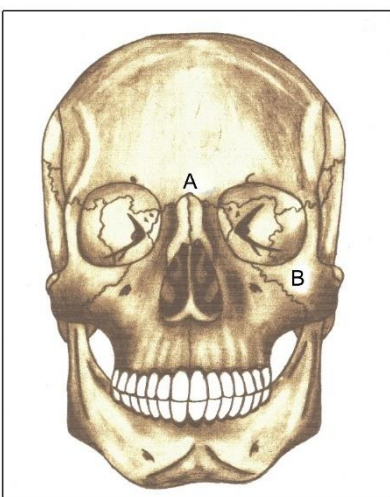


## JUNTURAS FIBROSAS

Nessas articulações, os ossos são mantidos juntos por **tecido conjuntivo fibroso**. Há muito pouco tecido entre as extremidades dos ossos, e não há execução de movimentos expressivos, talvez somente uns pequenos giros e deslocamentos. O tamanho das fibras interpostas, e por conseguinte o grau de movimento que permitem fazer, contribuem para uma subdivisão nesse tipo de junta:

A) **Suturas**: presente entre os ossos do crânio. Nas suturas as extremidades dos ossos são **serrilhadas**, e essa borda os mantém íntima e firmemente unidos. Consequentemente, as **fibras** de conexão são **curtas**, e em quantidade menor (Figura 3.1).

Os ossos da face também apresentam suturas entre si, (Figura 3.1) e elas contribuem para seu crescimento normal quando estimuladas corretamente pelos músculos faciais, pela língua e pelos músculos envolvidos na mastigação. Quando as suturas são submetidas à força externa ou a forças musculares não fisiológicas, elas tendem a mudar sua direção de crescimento, causando distúrbios nele.



**Figura 3.1** • Crânio em norma anterior. As suturas, interdigitações preenchidas por tecido conjuntivo fibroso, ligam os ossos cranianos entre si. Essas suturas recebem o nome dos ossos que unem. Observe: **(A)** fronto-nasal; **(B)** zigomático-maxilar.

### Distúrbios no crescimento sutural

Por isso, crianças que fazem sucção de chupeta, digital ou outros hábitos parafuncionais, muitas vezes apresentam um crescimento distorcido dos ossos da face, principalmente da maxila e do palato que se encontram respectivamente atrésica (estreita) e ogival (profundo). Nesses casos, via de regra, pode recomendar-se o uso de aparelhos ortodônticos e ortopédicos que trabalhem esse crescimento correto.

### Crescimento sutural dos ossos da face

O aleitamento materno contribui muito para um bom funcionamento muscular e conseqüentemente um estímulo correto para o crescimento sutural por que passam os ossos da face. Os músculos agindo corretamente não comprimem as suturas, atrapalhando seu desenvolvimento.

Além de unir os ossos, as suturas cranianas correspondem a um importante centro de crescimento do crânio. À medida que o encéfalo cresce, as partes ósseas são afastadas e há um aumento do tecido fibroso, depositado pelas células que respondem à tração com sua proliferação. Em seguida há uma ossificação do tecido fibroso, com a volta da sutura à espessura normal e com um notório aumento do osso.



No recém-nascido a quantidade de tecido conjuntivo interposto é grande, e em certos lugares é bastante exagerada, constituindo as fontanelas, ou fontículos (na linguagem coloquial leiga, as moleiras). São elas que permitem, no momento do parto, uma redução no tamanho da cabeça, por cavalgamento dos ossos do crânio um sobre os outros, facilitando a expulsão do feto (Fig 2.1).



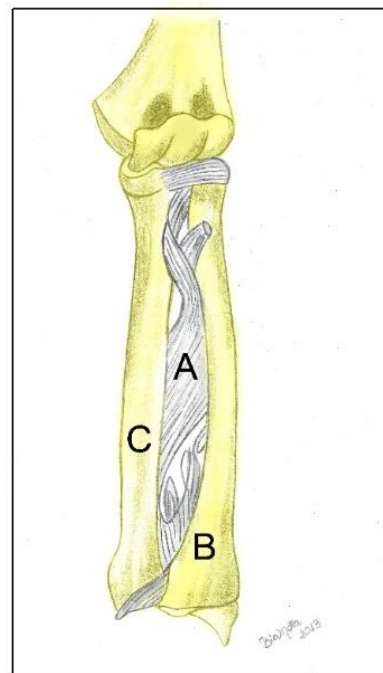
Com o passar dos anos, há uma fusão dos ossos do crânio e as linhas de sutura começam a desaparecer. Na face, esse processo, conhecido como **sinostose**, começa na adolescência, porém é mais marcante na calvária dos idosos, iniciando-se aos 20 anos e progredindo pelo resto da vida. Nas pessoas idosas, praticamente todas as suturas do crânio estão ossificadas.

B) **Sindesmose**: os ossos aqui estão mantidos por tecido conjuntivo fibroso, porém as **fibras conjuntivas** são **maiores** e em maior quantidade mantendo as extremidades ósseas mais afastadas. O tecido de união constitui uma **membrana interóssea** presente entre as diáfises do rádio da ulna, e da tibia e da fíbula. Essa membrana é flexível o bastante para permitir uma movimentação executada pelas articulações sinoviais existentes nas extremidades proximal e distal desses ossos, mas *de per se*, as sindesmose não executam nenhum movimento (Figura 3.2).

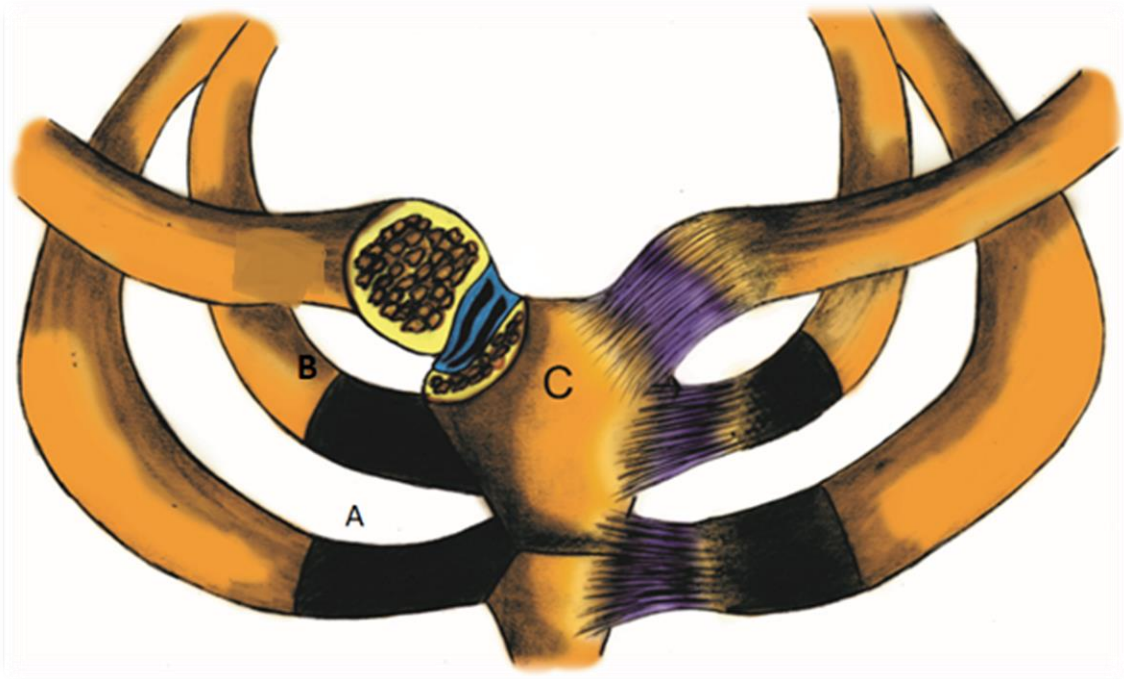
#### JUNTURAS CARTILAGINOSAS

A) **Sincondroses**: os ossos são unidos por **cartilagem hialina** que permite uma inclinação dos

ossos muito sutil principalmente durante o início da vida. Esse tipo de articulação (com exceção das cartilagens costais, que são permanentes) é temporário (Figura 3.3) como as **cartilagens epifisárias**, que, quando o crescimento completo é atingido, são transformadas em osso, como já visto e discutido no capítulo anterior.



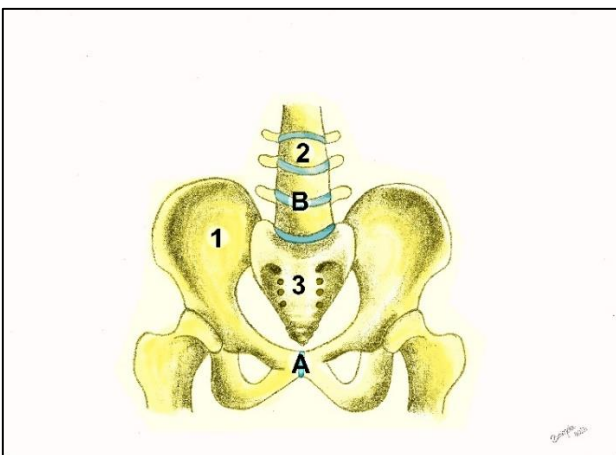
**Figura 3.2** • Sindesmose rádio-ulnar. A membrana interóssea (A) é formada por fibras conjuntivas longas. Portanto, uma sindesmose entre o rádio (B) e a ulna (C).



**Figura 3.3** • Sincondrose esternocostal. A junta é formada pela cartilagem esternocostal (A) de cartilagem hialina, entre as costelas (B) e o esterno (C).

B) **Sínfises:** nessas juntas cartilaginosas, as superfícies dos ossos articulados são cobertas por lâminas **cartilagem fibrosa**. São articulações fortes, ligeiramente móveis. São encontradas entre os corpos das vértebras, nos **discos intervertebrais**, e entre os ossos púbis (**sínfise púbica** – figura 3.4 “A”), que, por ocasião do parto natural, sofrem uma ligeiro afastamento.

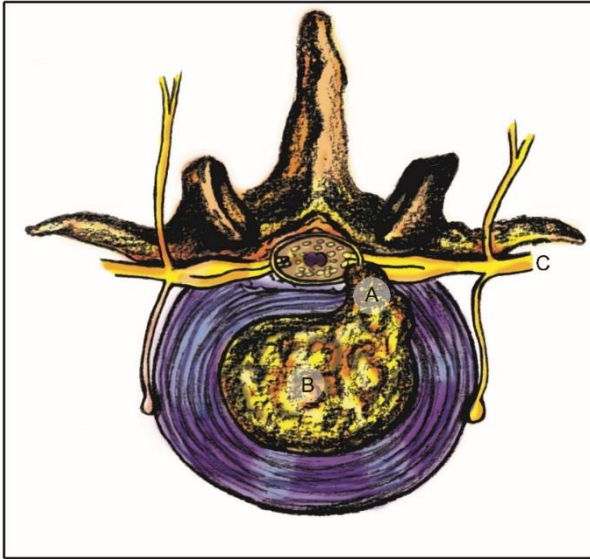Os **discos intervertebrais** mostrados em 3.4 “B”, são placas cartilagíneas que conferem à coluna resistência, amortecimento e absorção de choques mecânicos, além de uma flexibilidade moderada. Os discos intervertebrais são constituídos por uma parte externa formada por fibras concêntricas de cartilagem fibrosa, o **ânulo fibroso**; e por uma parte interna de tecido conjuntivo frouxo, o **núcleo pulpos** (Figura 3.5).



**Figura 3.4** • Juntas cartilaginosas sínfise. Os ossos do quadril (1) e as vértebras lombares (2) e sacrais (3). A sínfise púbica representada em (A) e disco intervertebral em (B).

#### Hérnia de disco

Muitas vezes, devido a uma distribuição imprópria de peso na coluna vertebral, a traumatismos ou mesmo à degeneração dos discos, a parte pulposa pode se exteriorizar, condição conhecida como hérnia de disco: O núcleo pulpos pode então comprimir os nervos espinhais, ou mesmo a medula espinhal, causando dor intensa das regiões supridas pelo nervo, ou mesmo causando parestias e dificuldades de locomoção (Figura 3.5).



**Figura 3.5** • Hérnia em um disco intervertebral. O ânulo fibroso (A) se rompe e o núcleo pulposo (B) se projeta comprimindo o nervo espinhal (C) ou até mesmo a medula.

Na criança há uma articulação cartilaginosa unindo as duas metades da mandíbula, a sínfise mentoniana. Ela desaparece quando as duas partes da mandíbula se ossificam e se fundem para formar um só osso.



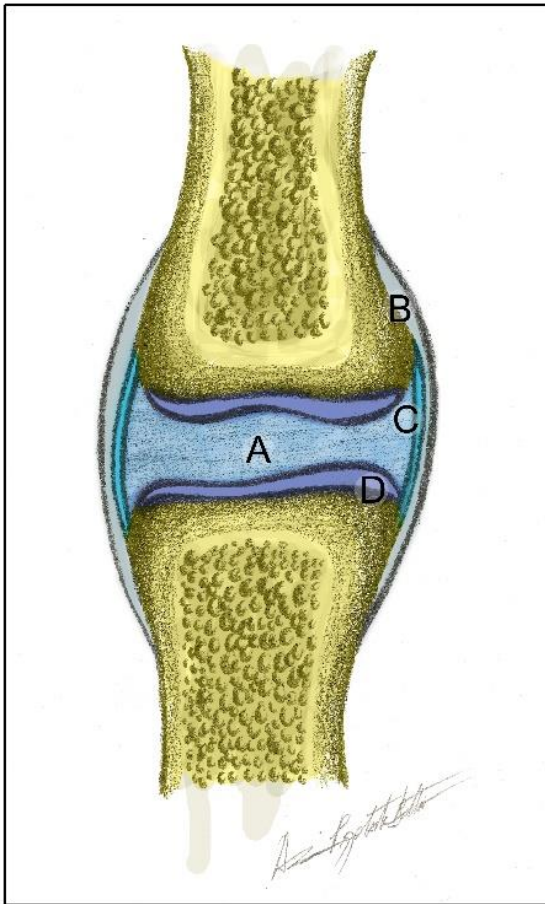
### JUNTURAS SINOVIAIS

São o tipo mais comum de juntas, e com maior importância funcional, pois em geral permitem um movimento significativo entre os ossos que unem. São típicas nas articulações dos membros e recebem esse nome porque contêm uma substância lubrificante chamada de **líquido sinovial**. No entanto, sua anatomia não é simples, apresentando em sua constituição os seguintes elementos: **cápsula articular**, **cavidade articular**, **membrana sinovial**, **líquido sinovial**, **cartilagem articular**, **ligamentos** (Figura 3.6) e, em alguns casos, **discos e meniscos**.

Diferentemente das juntas fibrosas e cartilaginosas, caracterizadas pela “continuidade” das peças ósseas envolvidas, as juntas sinoviais são marcadas pela “contiguidade” entre os ossos.







**Figura 3.6** • Componentes de uma junta sinovial. Observe: **(A)** cavidade articular; **(B)** cápsula articular; **(C)** membrana sinovial; **(D)** cartilagem articular, recobrimdo o osso.

A **cápsula articular** é formada por uma grande quantidade de tecido fibroso revestindo as partes dos ossos que se articulam. Ela é bastante innervada (daí a explicação para as fortes dores em casos de lesões articulares) e relativamente pouco

vascularizada, o que a torna particularmente pouco susceptível à regeneração. Ela é revestida internamente por uma **membrana sinovial** que produz o **líquido sinovial**. Este por sua vez é um líquido claro e viscoso, semelhante à clara de ovo, rico em **ácido hialurônico** que lubrifica a articulação e contribui para sua regeneração quando danificada.

#### Luxação e entorse

As superfícies articulares dos ossos, quando violentamente deslocadas, podem sair de sua posição, gerando uma lesão na cápsula e/ou nos ligamentos, caracterizando uma luxação. No entanto, se houve a ruptura de ligamentos ou da cápsula, a condição é conhecida como entorse. Em ambos os quadros, a dor é fortíssima. Uma imobilização e, muitas vezes, um tratamento fisioterápico são necessárias para a recuperação, que via de regra, é lenta.

As superfícies de contato entre os ossos são revestidas por uma cartilagem hialina, a **cartilagem articular**, que reduz o atrito entre as partes ósseas envolvidas na articulação. Essa cartilagem não é innervada e é nutrida pelo próprio **líquido sinovial**. Ela é bastante resistente e elástica, devido à presença de fibras colágenas, porém, a exemplo da **cápsula articular**, possui pouco poder de regeneração quando lesada.

O líquido sinovial tem sua viscosidade alterada pela temperatura, estando mais espesso no frio e mais fluido em altas temperaturas. Isso explica a maior dificuldade na mobilidade e movimentação que as pessoas geralmente apresentam no inverno. Outra passagem digna de nota é a importância do aquecimento antes dos exercícios físicos, que tenderá a aumentar a fluidez do líquido e consequentemente facilitará o movimento.



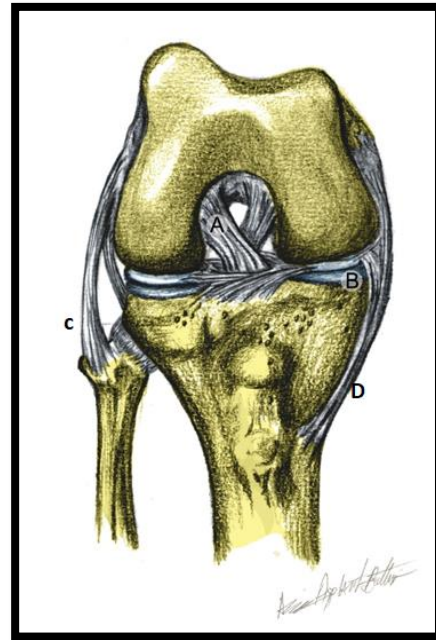
### Artrite e Artrose

A artrite, como o próprio nome refere, é uma inflamação na articulação. Esta geralmente causada por: hereditariedade, traumatismos, infecções bacterianas ou então por uma resposta imune do corpo à inflamação da membrana sinovial (artrite reumatoide), condição muito dolorosa dada a compressão nervosa pelo edema local. A membrana sinovial agredida produz um tecido inflamatório anormal que cresce sobre a cavidade articular, o "panus". Com a evolução da doença a cartilagem articular é destruída e o espaço entre os ossos, preenchido por tecido fibroso, havendo uma diminuição do movimento da articulação.

Na artrose, a cartilagem articular vai se degenerando e em casos graves, há a fusão dos ossos (anquilose) e, conseqüentemente, os movimentos da junta se tornam impossíveis de serem realizados.

As cápsulas articulares são ainda reforçadas por estruturas fibrosas, os **ligamentos**. Eles podem ou não fazer parte da cápsula fibrosa, e servem para reforçar a cápsula e limitar os movimentos articulares em direções indesejáveis. Os ligamentos, a exemplo da cápsula, são muito nevados e pouco vascularizados (Figura 3.7). Esses componentes da junta podem ser:

- Extracapsulares: que reforçam a cápsula, mas não fazem parte dela.
- Capsulares: quando fazem parte da cápsula.
- Intraarticulares: se localizam dentro da articulação (ligamentos cruzados do joelho, por exemplo, na Fig. 3.7).



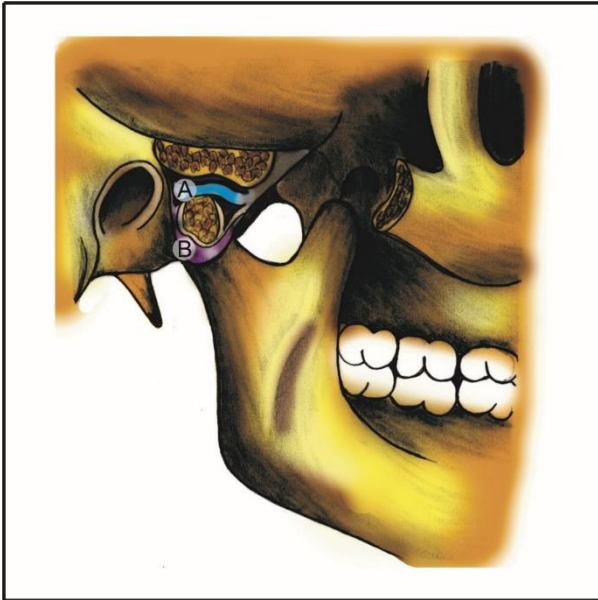**Figura 3.7** • Ligamentos e meniscos da articulação do joelho. Em **(A)** ligamento intraarticular, neste caso, o cruzado anterior; **(B)** menisco articular; **(C)** ligamento extracapsular; **(D)** ligamento capsular.

### Ruptura de ligamentos

Muitos pacientes e leigos, após quedas e traumatismos, relatam que "felizmente" não fraturaram o osso e houve "apenas" uma ruptura de ligamentos, o que é um equívoco, uma vez que, em adultos e jovens normais, uma fratura óssea não grave se consolida muito mais rápido que uma ruptura de ligamentos.

Algumas articulações sinoviais têm outras características específicas, **discos e meniscos intra-articulares** interpostos entre as duas superfícies envolvidas na junta. Eles servem como coxins fibrocartilagosos que ajudam a proteger os ossos agindo como amortecedores diante de pressões violentas ou intermitentes, além de tornar a movimentação dos ossos congruente.

Os discos (Fig. 3.8) são encontrados na **articulação temporomandibular** (ATM), e na **articulação esternocostal** (AEC). O primeiro exemplo tem seu disco articular envolvido em muitas disfunções têmpomandibulares (DTM).



**Figura 3.8** • Articulação temporomandibular. Observe em (A) o disco articular e a cápsula articular em (B).

#### Disfunções temporomandibulares

A mandíbula deve se movimentar em uníssono com o disco, mas, devido a contraturas musculares causadas por estresse e tensão, a traumatismos, ou mesmo a movimentos de ranger os dentes durante a noite (bruxismo), podem ocorrer lesões neste disco e o comprometimento de sua função. Na grande parte desses casos, o paciente relata um estalido, ou mesmo um salto na mandíbula durante a movimentação da ATM. Os estalidos são causados pela movimentação indevida do disco no interior da articulação e os saltos pelo escape do disco pressionado entre o côndilo da mandíbula e a fossa mandibular do temporal.

Os **meniscos**, por sua vez, são encontrados na articulação dos **joelhos** (Figura 3.7). São estruturas em

forma de meia lua, e amortecem a grande pressão que essas juntas sofrem. São comumente lesados pelos choques muito comuns na prática de alguns esportes, como futebol, atletismo, ginástica olímpica.

#### Lesões nos meniscos

Os meniscos do joelho adaptam a tíbia ao formato dos côndilos femorais. Eles são firmemente fixados à cápsula e, durante a rotação, podem se movimentar livremente sobre a tíbia. Mudanças bruscas de direção durante a sustentação do corpo podem fazer com que os meniscos se rompam, resultando em dor intensa e em edema articular. Em alguns casos, torna-se necessária sua remoção cirúrgica, o que compromete significativamente a articulação na absorção de impactos mais fortes, mesmo em casos em que, após a retirada, há uma neoformação de meniscos constituídos de tecido conjuntivo fibroso e não mais de fibrocartilagem.

#### Artroscopia

É um tipo de cirurgia menos invasiva das articulações. Nesses procedimentos cirúrgicos, um artroscópio é inserido na cavidade articular através de uma pequena incisão. Com o auxílio de uma fibra ótica, que tomam a possível visualização do interior da articulação, pode-se realizar a reparação da junta lesada.

#### DIFERENTES TIPOS DE JUNTURAS SINOVIAIS

As classificações das juntas sinoviais não param por aqui. É um assunto chato que requer memorização, mas é igualmente necessário.

Há controvérsia entre os autores e anatomistas clássicos (GARDNER, GRAY, MOORE, SPENCE) quanto a um agrupamento das articulações sinoviais baseado em sua forma. Aqui enumeraremos os tipos

mais comumente citados em todos os tratados de anatomia. (Mapa conceitual 3.2).

A) **Planas**: as superfícies articulares são **planas** ou ligeiramente abauladas, permitem **deslizamentos** em qualquer direção. Se movimentam em apenas um eixo, são **monoaxiais**, ou uniaxiais, entretanto podem ser chamadas de **não axiais**, quando permitem movimentos em várias direções. Exemplos: articulações entre os ossos do carpo e do tarso.

B) **Gínglimo**: são similares a **dobradiças**, permitindo o movimento de flexão e extensão em um só plano, ou seja, são **uniaxiais**. Exemplos: articulações dos cotovelos e das falanges.

C) **Condilar**: formada por duas superfícies articulares distintas e de **forma elíptica**, denominada côndilo. É uma junta **biaxial**, permitindo os movimentos de flexão, extensão, e rotação como exemplo, a articulação do joelho (côndilos do fêmur e da tíbia). Ainda pode-se citar a ATM, que é formada pelos dois côndilos da mandíbula que se articulam na fossa mandibular do temporal. Embora os movimentos que essa articulação realiza sejam *sui generis*, e haja uma gama (muitas delas equivocadas) de classificações dessa articulação, a presença dos côndilos é autoexplicativa para classificá-la como condilar. No entanto, as ATMs também realizam o movimento de circundução.

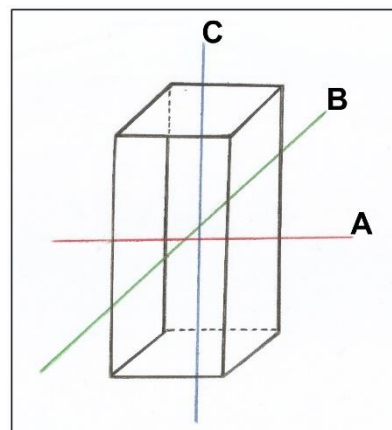
D) **Esferoide**: apresentam **superfícies articulares em esfera** e que se movem dentro de um receptáculo côncavo do outro osso. Esse tipo de articulação permite o movimento em torno dos três eixos possíveis, sendo, então, **triaxial**. Como exemplo citamos ombro (cabeça do úmero e cavidade glenoide) e quadril (cabeça do fêmur e acetábulo).

E) **Trocóide**: as superfícies ósseas articuladas contêm segmentos cilíndricos que se encaixam em incisuras. Por essa razão, elas permitem a rotação, são **uniaxiais**. Exemplos: a articulação radio-ulnar proximal e distal (as cabeças do rádio e ulna se articulando nas incisuras correspondentes), e a atlanto-axial medial, onde o dente do áxis gira dentro de ligamentos que circundam a fôvea do dente do atlas.

F) **Selar**: nesse tipo de junta, a superfície articular tem a forma de **sela (côncava)** se acoplando em uma outra convexa. A articulação carpo-metacárpica do polegar é o único exemplar dessa classificação. Essa articulação é **biaxial**.

## MOVIMENTOS ARTICULARES

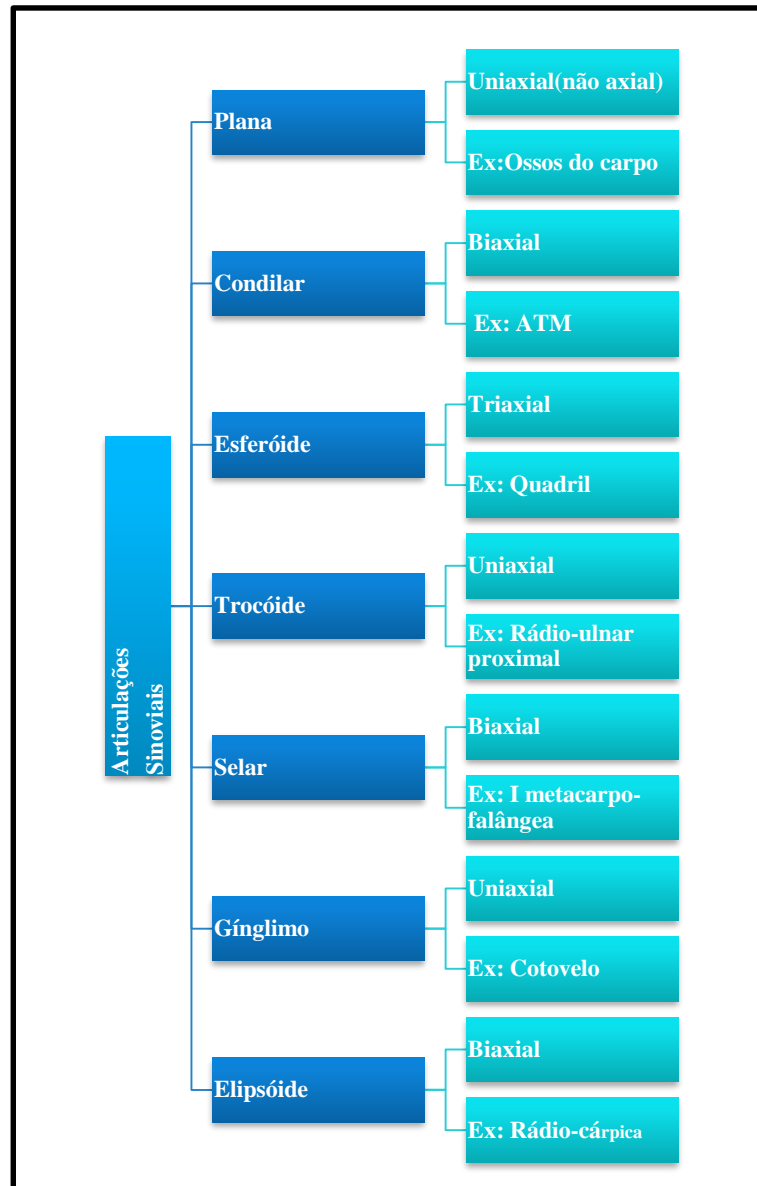
Como é de se imaginar, a característica mais significativa de uma articulação sinovial é a movimentação. Esses movimentos se dão em torno de um eixo de movimento. Os eixos são sempre perpendiculares aos planos anatômicos: **ântero-posterior** (que atravessa o plano frontal); **látero-lateral** (transpondo os planos laterais direito e esquerdo e o **longitudinal**, no sentido crânio caudal, perpendicular aos planos superior e inferior (Figura 3.9).



**Figura 3.9** • Planos e eixos do corpo. Com o "indivíduo" em um cubo imaginário, onde cada face é um plano nomeado de acordo com sua localização, os eixos "transpõem" esses planos. Observe em

(A) o eixo laterolateral, em (B) eixo anteroposterior e em (C) eixo crânio-caudal.





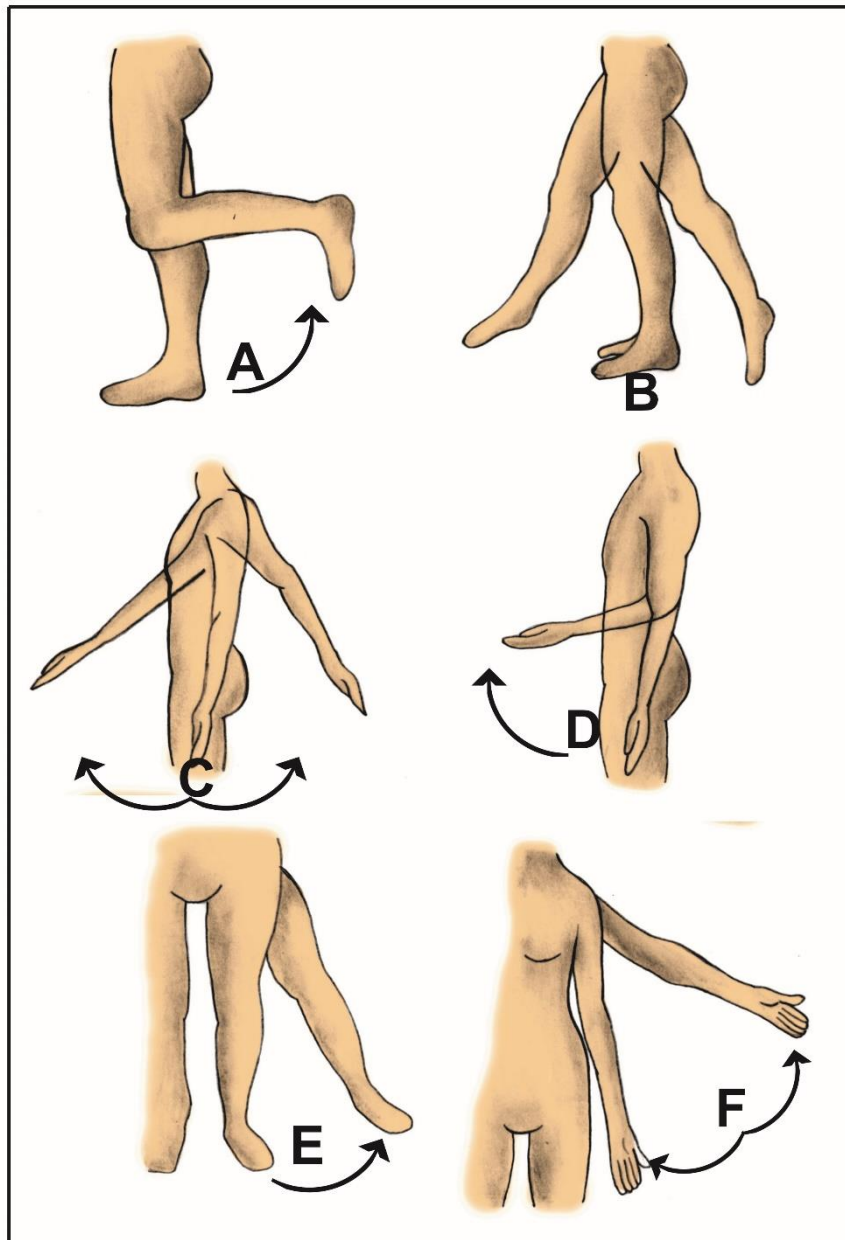
**Mapa conceitual 3.2** • Classificação das juntas sinoviais, seus eixos de movimentos acompanhados de um respectivo exemplo de ocorrência.

### OS PRINCIPAIS MOVIMENTOS DE UMA JUNTURA SINOVIAL SÃO:

A) **Flexão e extensão:** Movimentos realizados em torno do **eixo láterolateral**; no primeiro há a diminuição do ângulo entre o osso movimentado no **plano anteroposterior** e o osso adjacente. (Figuras 3.10 A, B e D) Exemplo: dobrar o joelho ou o cúbito (cotovelo), ou mesmo as falanges. Na **extensão** já ocorre o oposto, pois há o aumento do ângulo entre os ossos articulados, ocorrendo quando uma porção

flexionada volta para a posição anatômica. O estiramento do braço (3.10 C), da coxa ou joelho, como no chute, por exemplo, são movimentos de extensão (3.10 B).

B) **Abdução e adução:** ocorrem em torno do **eixo ântero-posterior**, ou seja, no **plano lateral**. Respectivamente representam: o deslocamento do segmento (braço, perna, dedos) em direção oposta ao plano mediano, pode-se dizer "grosseiramente",



**Figura 3.10** • Movimentos de flexão, extensão, adução e abdução. Observe: **(A)** flexão da perna; **(B)** flexão da coxa (anterior - seta para frente) e extensão da coxa (posterior - seta para trás); **(C)** extensão do braço (seta para trás) e antebraço (seta para frente); **(D)** flexão do antebraço; **(E)** abdução da coxa (seta para lateral) e adução da coxa (seta para medial); **(F)** braço abduzido (para lateral) e aduzido (para medial).

para fora (Figura 3.10 E e F); o deslocamento do segmento na direção ao **plano mediano** (para perto do corpo). Lembremos que, para os dedos, prevalece o plano mediano da mão, como referência.

B) **Abdução e adução:** ocorrem em torno do **eixo ântero-posterior**, ou seja, no **plano lateral**. Respectivamente representam: o deslocamento do segmento (braço, perna, dedos) em direção oposta ao plano mediano, pode-se dizer "grosseiramente", para fora (Figura 3.10 E e F); o deslocamento do

segmento na direção ao **plano mediano** (para perto do corpo). Lembremos que, para os dedos, prevalece o plano mediano da mão, como referência.

C) **Rotação:** movimentos em que o segmento gira em torno de um **eixo longitudinal**, a rotação pode ser **medial e lateral**, dependendo se o membro gira para o lado da linha mediana ou contra ela (para dentro e para fora, respectivamente). No antebraço as rotações possuem nomes especiais:

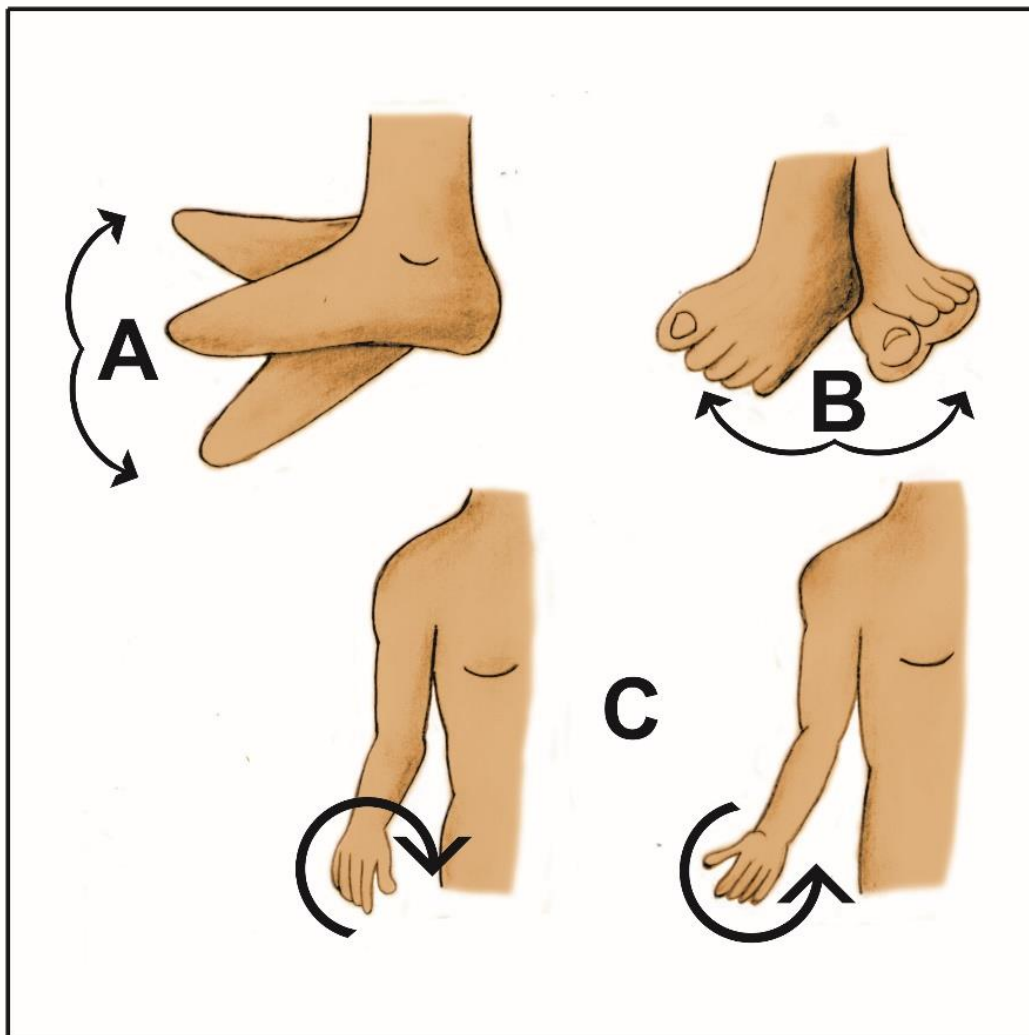
**Supinação:** do latim *supinar* = suplicar; é a rotação lateral do antebraço, movimento que fazemos ao pedir alguma coisa a alguém (Figura 3.11 C e D).

**Pronação:** é a rotação medial do antebraço.

D) **Circundação:** é a combinação de todos esses movimentos. Executada pelas **junturas do**

**ombro quadril** e excepcionalmente pela mandíbula na mastigação.

E) **Deslizamento:** as superfícies que se articulam movem-se para frente e para a trás, uma contra a outra.



**Figura 3.11** • Movimentos especiais. Observe: **(A)** flexão do pé, sendo seta para cima dorsal, enquanto seta para baixo é plantar; **(B)** inversão (seta para a esquerda) e eversão (seta para a direita); **(C)** rotação do antebraço, sendo que a seta no sentido horário é denominada de pronação, enquanto a no sentido anti-horário é supinação.

Para complicar, certas juntas sinoviais realizam movimentos especiais, que enumeramos abaixo:

**Elevação:** por exemplo, o fechamento da boca.

**Depressão:** o abaixamento da mandíbula na abertura da boca é o maior exemplo.

**Protrusão:** quando jogamos a mandíbula para frente, mordendo com os dentes anteriores.

**Retrusão:** é o movimento que faz retorna da parte protraída à posição usual.

**Eversão:** é o giro do pé de modo que a planta fique voltada lateralmente.

**Inversão:** giro do pé em que a planta fica voltada medialmente, em direção a linha mediana. (Figura 3.11 B).

No pé a elevação do dorso em direção à perna e o abaixamento da planta também possuem nomes especiais: respectivamente, flexão dorsal e flexão plantar (Figura 3.11 A).



## CLASSIFICAÇÃO FUNCIONAL DAS ARTICULAÇÕES SINOVIAIS

As juntas sinoviais podem ser classificadas de acordo com a direção dos movimentos que realizam em torno dos eixos de movimento. Quando uma junta tem apenas um eixo de rotação, diz-se que ela é **monoaxial (uniaxial)**, por exemplo, as falanges; se uma junta possui dois eixos de rotação, ela é classificada como **biaxial**, por exemplo, a junta do punho (eixo anteroposterior e láterolateral); e finalmente, se uma junta possuir três eixos de rotação, ela será classificada como **triaxial**. O ombro e o quadril são as representantes desse grupo.

## INERVAÇÃO E VASCULATURA DAS ARTICULAÇÕES

A pouca vasculatura de uma junta é o ponto crucial para sua dificuldade de regeneração em caso de lesões, o que continua sendo um grande

desafio para a medicina esportiva, a reabilitação completa de uma junta após uma lesão. As juntas, de um modo geral, são pouco vascularizadas, dificultando a perfusão de oxigênio e nutrientes, aumentando consideravelmente o tempo de recuperação quando há ruptura de cápsula e desgaste na cartilagem articular.

Em uma direção diferente, a inervação da cápsula articular e dos ligamentos é abundante — muito abundante diga-se de passagem — contendo terminações nervosas livres para estímulos dolorosos e proprioceptores para coletar informações de movimento e enviá-los ao SNC.

**Efeito do Envelhecimento nas Articulações**

Qualquer sistema mecânico motor se degenera com o tempo, as juntas do homem não são exceção. Alguma destruição é inevitável durante a vida normal e, com o envelhecimento, há um desgaste das superfícies articulares, ou erosão do osso adjacente. A destruição pode ser apressada ou exagerada por: trauma, doenças ou alterações na cartilagem, que diminuem a viscosidade do líquido sinovial ou alteram a anatomia das articulações.

Acredita-se, em crenças populares, que as mudanças de temperatura ou de clima, interfiram em dores articulares provocadas pela artrite e etc. Especula-se a veracidade sobre o assunto, mas há hipóteses de que a umidade e a pressão possam tornar a junta mais sensível e dolorosa, por influências na circulação do sangue em seus componentes.



## SISTEMA MUSCULAR

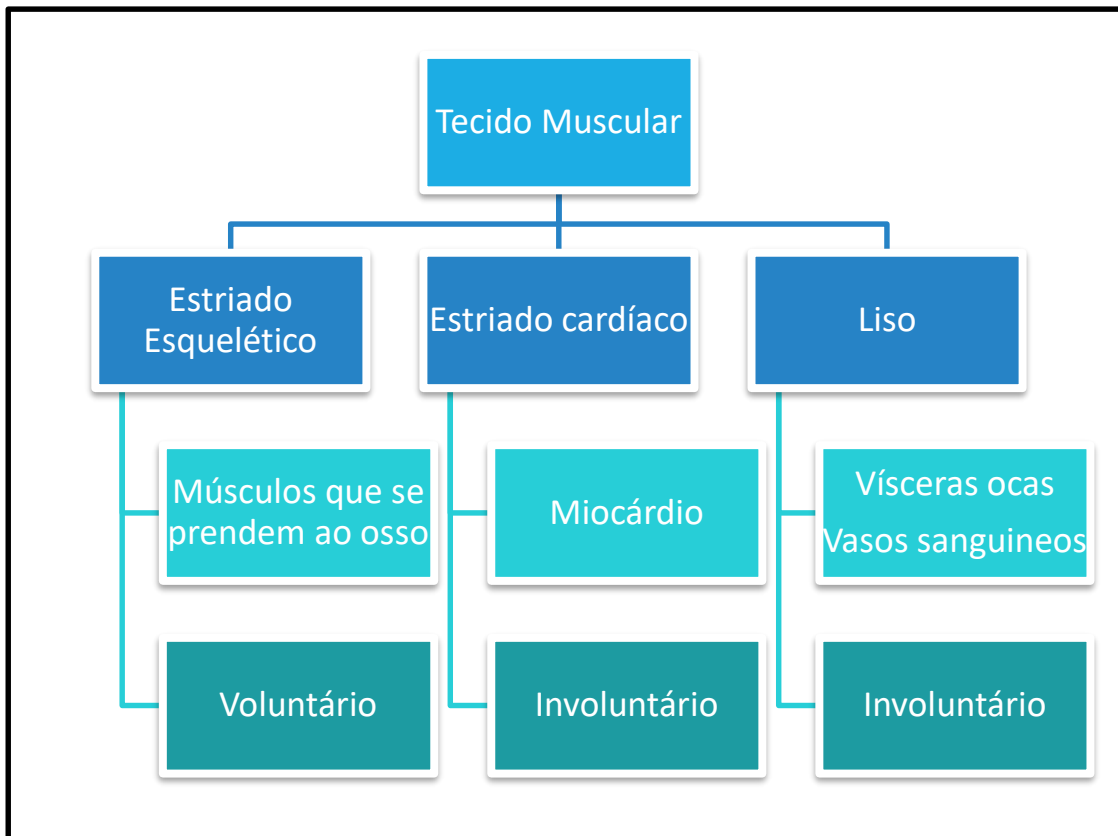
### INTRODUÇÃO

Os músculos em conjunto agem para proporcionar o movimento através da queima de energia química (ATP) para a realização de um trabalho mecânico, gerando energia térmica (calor), ou seja, quando fazemos qualquer movimento, estamos gastando energia (as calorias dos alimentos) e, de certa forma, aquecendo nosso corpo. Em sua contração, temos o **embricamento** de **miofibrilas proteicas**, existentes dentro das células musculares (que, por serem longas, são comumente chamadas de "**fibras**"), que se agrupam para formar uma massa

macroscópica, o músculo. Isso denota que os músculos movem os segmentos do corpo por encurtamento da distância entre suas extremidades (contração).

### TIPOS DE MÚSCULOS

Os músculos podem ser agrupados tanto com base na aparência e na disposição de suas células quando vistas ao microscópio, como quanto ao tipo de controle exercido sobre sua atividade. Sabe-se da existência de três tipos de músculos, conforme o mapa conceitual a seguir:



Mapa conceitual 4.1 • Tipos de músculos, sua ocorrência e seu controle.

## MÚSCULO LISO

Neste caso as células, vistas ao microscópio, não apresentam **estriações** evidentes e estão dispostas no conjunto do tecido muscular de maneira bastante desordenada, ao contrário das **células musculares esqueléticas**. É encontrado nas paredes dos órgãos ocos e tubulares (estômago, intestino, para prover a contração da víscera) e na camada muscular dos vasos sanguíneos, principalmente nas artérias, onde é o grande executor da vasoconstrição. Os **músculos lisos** são **involuntários** e sua ação controlada pela porção do sistema nervoso conhecida como SNA (**Sistema Nervoso Autônomo**), portanto não dependem da vontade do indivíduo. Temos como exemplos de contrações de um músculo liso: na palidez facial, causada pela contração das artérias periféricas por ocasião de um susto ou de um perigo iminente; no intestino, no movimento do seu conteúdo (peristaltismo); nas contrações do útero, durante o período menstrual, levando às cólicas

O músculo liso apresenta grande capacidade de regeneração, pois suas células podem compensar a perda com uma hipertrofia compensatória, em resposta ao aumento da exigência sobre elas. No útero, no entanto, durante a gravidez, as células musculares do miométrio não só aumentam de tamanho, sofrendo uma hipertrofia, como aumentam também em número, processo conhecido como hiperplasia. Isso faz com que a espessura da parede uterina continue praticamente a mesma, protegendo com mais eficiência o embrião depois o feto.



## MÚSCULO ESTRIADO CARDÍACO

É um tipo de músculo com características intermediárias entre os outros dois grupos. Ele constitui as paredes musculares do coração, o miocárdio. Histologicamente, esse músculo é **estriado**, similar ao esquelético, porém seu controle, a vontade individual, não prevalece e ele se apresenta como **involuntário**, sendo também inervado por aquela parte do SNA (Sistema Nervoso Autônomo). É por isso que não conseguimos gerenciar as contrações do nosso coração.

Quando o miocárdio sofre um déficit de oxigenação, o músculo cardíaco, em morte celular, forma uma área necrosada (infartada) se essa área for extensa ou pertencer a uma região mais importante do coração, e esse infarto poderá ser fatal. Caso a paciente sobreviva, a área muscular infartada será substituída por tecido conjuntivo fibroso.



## MÚSCULO ESTRIADO ESQUELÉTICO

São os músculos que estão fixados nos ossos, ou pelo menos a imensa maioria deles o está. Sua contração exerce força no perióstio deslocando a peça óssea, gerando o movimento. São responsáveis por atividades como: andar, manipular objetos, etc. Ao microscópio, suas células exibem **estriações transversas** alternadas entre claras e escuras, dando-lhes um aspecto que lhe confere o nome. Estes são os únicos músculos **voluntários** do corpo, portanto suas contrações estão sob controle do indivíduo. Mas



isso não quer dizer que ela seja somente consciente, pois, por exemplo, não é necessário pensar na contração dos músculos envolvidos na postura, que estão sempre tonificados independentemente da ciência do indivíduo.

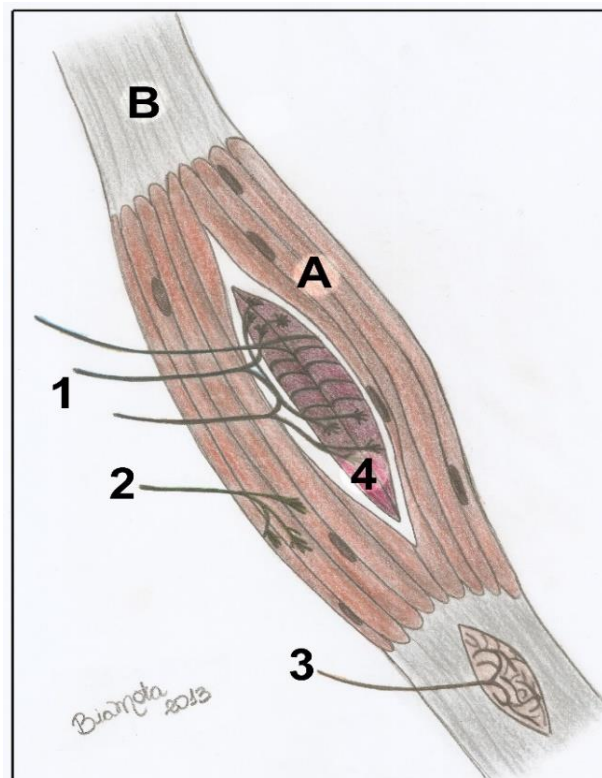
### CARACTERÍSTICAS ANATÔMICAS DE UM MÚSCULO ESTRIADO ESQUELÉTICO:

Os músculos estriados esqueléticos são compostos pela sua parte central, carnosa, o **ventre muscular**, que corresponde à parte funcional do músculo; **as extremidades**, formadas de tecido conjuntivo denso, que fixam o músculo aos ossos e pelo **esqueleto conectivo**, que é uma série de lâminas de tecido conjuntivo envolvendo todo o ventre, e agrupando as fibras em fascículos.

A) **O Ventre muscular:** os ventres musculares, a **parte carnosa**, são formados por células musculares longas, que se estendem por todo o comprimento do ventre (Isso mesmo! Uma célula muscular pode ter até algumas dezenas de centímetros de comprimento!!!!) (Figura 4.1). Cada uma delas constituída de **miofibrilas**, basicamente actina e miosina que são cadeias contráteis formadas de proteínas. Elas estão dispostas organizadamente paralelas entre si e ao longo eixo da célula. Nas áreas onde se sobrepõem, denotam, ao microscópio, faixas escurecidas (as estrias que originam o nome “estriado” do músculo). O embricamento interno nas fibras é desencadeado pelo estímulo nervoso, que produz um deslizamento das miofibrilas, umas sobre as outras, tornando o ventre mais denso, mais endurecido e mais curto, contrapondo-se ao músculo em repouso, que é mais macio e distensível.

A força ou a amplitude de contração de um músculo depende do número de fibras musculares, mas está muito ligada à sua forma e ao seu arranjo

fibroso, ou seja, à direção das fibras. A regra é .... quanto maior o número de fibras do músculo, maior sua força. Porém, peças musculares com fibras **obliquas**, denotam também grande força. Já as fibras de **maior comprimento** executam um movimento de **maior amplitude**.

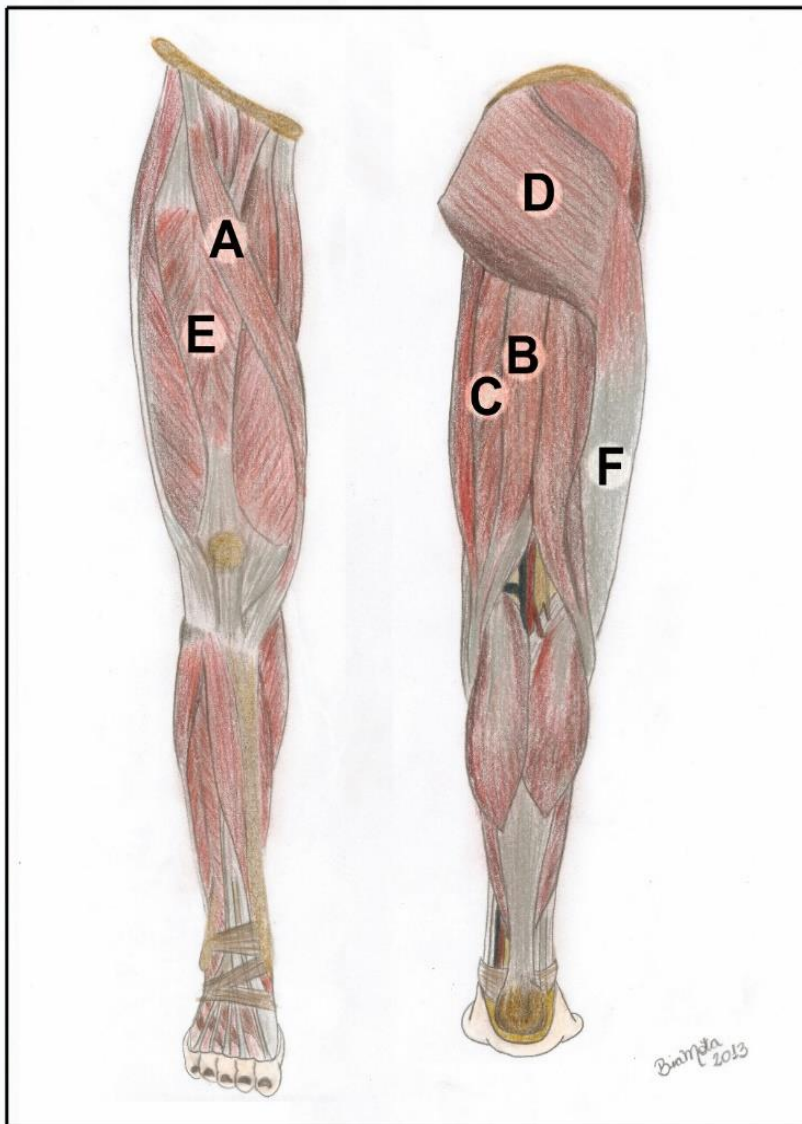


**Figura 4.1** • Estrutura de um músculo estriado esquelético. Observe: **(A)** ventre muscular; **(B)** tendão; **(1)** neurônio aferente, **(2)** neurônio eferente; **(3)** órgão neurotendinoso, **(4)** fusão neuromuscular.

Algumas peças musculares apresentam mais de um ventre. Nesse caso existem tendões intermediários entre os ventres. Podemos chamá-los **digástricos**, quando apresentam dois ventres (músculo digástrico e omohioideo, no pescoço); ou **poligástricos**, quando apresentam mais de dois ventres, como é o caso do reto abdominal, formado por quatro ventres separados por aponeuroses intermediárias.



Em outras palavras, um músculo com muitas fibras detém grande força (glúteo máximo) ao passo que um possuidor de fibras em paralelo desloca pesos por uma longa distância e produz movimentos mais amplos (bíceps braquial, por exemplo). Por sua vez, se os músculos têm as fibras em disposição oblíqua em relação ao seu longo eixo, eles terão mais força na contração (exemplo o músculo reto da coxa) (Figura 4.2).



**Figura 4.2** • Membro inferior em vista anterior (esquerda) e posterior (direita). Exemplos de músculos longos (com grande amplitude): **(A)** sartório; **(B)** semitendíneo; **(C)** semimembranoso. De músculos largos (com grande força): **(D)** glúteo máximo e exemplos de músculos penados (em forma de pena) com grande força contracional: **(E)** reto femoral. Observe a aponeurose de inserção muscular **(F)**, que neste caso constituiu a fáscia lata; **(G)** músculo policaudado (flexor dos dedos).

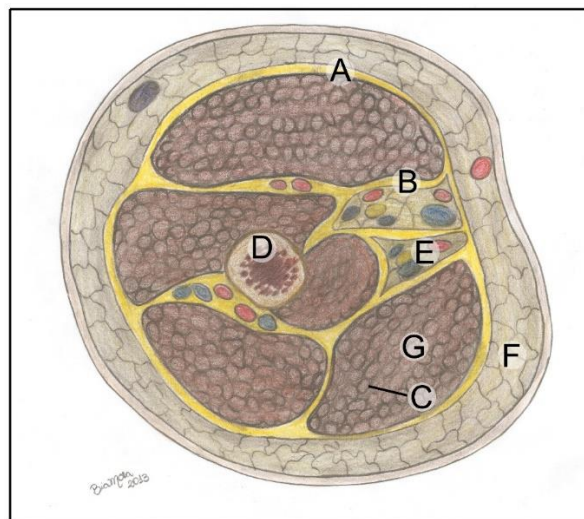
B) **Esqueleto conectivo:** o ventre muscular é envolvido por uma membrana conjuntiva, o **epimísio**, que penetra no músculo formando o perimísio separando as fibras em feixes (ou fascículos). Cada célula é circundada por tecido conjuntivo frouxo, o **endomísio**, que envolve sua membrana celular. Esse mecanismo isola uma célula ou um grupo delas e faculto ao indivíduo fazer movimentos com a utilização de todo o músculo ou de apenas parte dele, usando uns poucos fascículos musculares. (Figura 4.3)

Todo esse conjunto ainda é envolvido pela **fáscia muscular** que é uma lâmina de tecido conjuntivo que envolve o músculo. É aquela **cápsula fibrosa** amarelada e brilhante que vemos envolvendo as peças de carnes nos supermercados e açougues. As fáscias separam os músculos entre si em lojas distintas e os revestem evitando que, durante sua contração, tenham alguma interferência do músculo vizinho e vice-versa. Isso posto, funcionam como uma meia elástica presa nas saliências ósseas. As fáscias são contínuas em todo o corpo, recebendo apenas nomes diferentes dependendo de sua localização. Elas ainda têm como função proporcionar inserções dos músculos nos ossos; servem como uma **bainha elástica** de contensão formando bainhas fibrosas para os tendões, o que permite o deslizamento facilitado do músculo e são importantes no retorno

venoso, principalmente no membro inferior.

#### Síndrome do compartimento

Em determinadas situações, a fáscia age como uma defesa, limitando a difusão de material purulento, oriundo de uma infecção, para outro local. Ela circunscreve o exsudato e não permite sua propagação, confinando-o na loja onde se encontra. No entanto, quando há o acúmulo de sangue ou pus em um espaço facial, pode haver a compressão excessiva e dolorosa dos músculos e outras estruturas: a síndrome do compartimento.



**Figura 4.3** • Esqueleto conectivo em um membro superior em secção com seus músculos. Observe: **(A)** fáscia muscular; **(B)** perimísio; **(C)** endomísio envolvendo cada célula; **(D)** osso; **(E)** vasos e nervos; **(F)** tela subcutânea e tecido adiposo; **(G)** ventre muscular.

O revestimento facial em alguns músculos é crucial para a fisiologia normal de retorno venoso do sangue. Nos membros inferiores, a volta do sangue é dificultada pela gravidade, mas é auxiliada pelos músculos, e esta ação, muito influenciada pelas fáscias. Se não houvesse um revestimento facial, os músculos se encheriam de sangue, e as paredes das veias não sustentariam a grande coluna de sangue, propiciando um refluxo venoso e potencializando a formação de varizes.



C) **Extremidades e fixações dos músculos:** As extremidades musculares são formadas por tecido conjuntivo fibroso e são responsáveis por fixá-lo ao osso, em cartilagens ou cápsulas articulares. Essas extremidades, os **tendões e aponeuroses**, divergirão quanto à forma anatômica. Os **tendões** geralmente são cilíndricos, rígidos, que palpamos no término do ventre muscular, nas extremidades dos membros. Já as **aponeuroses**, mais delgadas e laminares, são formadas por feixes de fibras colágenas curtas, dispostas em forma de uma lâmina ao se prender no osso (Figura 4.2).

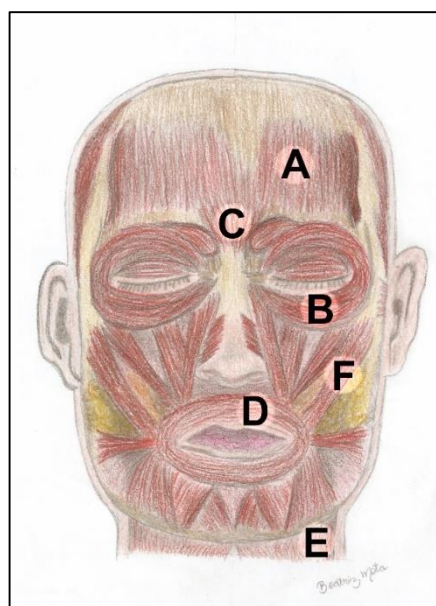
#### LER e DORT (Lesão por Esforço Repetido / Doença Ocupacional Relacionada ao Trabalho)

A Inflamação nos tendões é a tendinite. Esse quadro causa uma dor severa na contração muscular, ou se articulação envolvida for movimentada. A tendinite acontece em casos de traumatismos devido ao uso excessivo do tendão, comum em esportistas e digitadores, por exemplo. Ao executarmos um mesmo movimento repetidas vezes, forçando demasiadamente um só músculo ou um grupo de músculos, podemos desenvolver uma LER / DORT, que são variações de tendinites. Essas lesões são extremamente dolorosas e de regeneração difícil. Dependendo do grau da lesão, pode haver a necessidade cirúrgica e acompanhamento fisioterápico.

Dessa forma músculo esquelético tem pelo menos duas fixações. Elas são sempre descritas nos livros clássicos de anatomia como uma sendo a origem e a outra a inserção. A **origem** é a sua **fixação proximal**, ou seja, a que liga ao osso que não se desloca no movimento em estudo, e a **inserção** é a **fixação distal**, no osso deslocado. Alguns músculos têm mais de um tendão de origem, é dito então, que ele possui mais de uma cabeça de origem. São os

chamados: **bíceps**, **tríceps** e **quadríceps**, conforme apresentem 2, 3 ou 4 origens. Os músculos também podem inserir-se nos ossos por mais de um tendão. Quando há dois tendões de inserção, são chamados **bicaudados** (esternocleidomastoideo), se houver mais de dois tendões, serão **policaudados** (flexores e extensores dos dedos, por exemplo (Figura 4.2).

Alguns músculos, como os faciais, praticamente não têm fixações ósseas e se encontram presos à pele, com o intuito de exteriorizar as emoções, sentimentos e pensamentos sem palavras, pois suas mínimas contrações provocam na face as expressões faciais, e na pele, as chamadas rugas de expressão, surgidas com o passar do tempo (Figura 4.4).



**Figura 4.4** • Músculos da expressão facial. Observe: **(A)** ventre frontal do occipitofrontal; **(B)** orbicular dos olhos; **(C)** prócero; **(D)** orbicular da boca; **(E)** platisma; **(F)** zigomático maior.

## INERVAÇÃO E VASCULATURA DO MÚSCULO

Os músculos são ricamente vascularizados, pois necessitam de muita energia e oxigênio para o exercício de sua função. **São supridos por artérias** que penetram em seu ventre auxiliadas pelas fâscias musculares, que ditam o caminho a ser percorrido pelo vaso que, profundamente, ficará mais protegido de lesões. No interior da peça muscular, essas artérias se dividem inúmeras vezes em artérias de menor calibre que, ao se dividirem novamente, formam uma extensa **rede capilar**. O retorno venoso também se dá (Figura 4.2) pelas veias geralmente mais superficiais e que podem ser vistas sob a pele com certa facilidade.

Os músculos têm uma **inervação motora** que os faz contrair, também têm uma inervação sensitiva (dolorosa e proprioceptiva). As que conduzem sensações de dor partem de terminações nervosas livres e levam ao sistema nervoso central essas informações. Já as **proprioceptivas** (dos **fusoneuromusculares** nos ventres e dos **órgãos neurotendinosos** nos tendões, respectivamente, informam ao SNC o grau de movimento, contração e alongamento do ventre (ver capítulo de Sistema Nervoso - Figura 4.1).

Quando o músculo perde sua inervação, sofre um processo de **desnervação**, e ele se torna flácido e ainda pode sofrer **atrofia**, que é uma diminuição progressiva do tamanho das fibras musculares que, se prolongada, pode levar a uma substituição das fibras musculares para o tecido conjuntivo. Mesmo se a inervação for restabelecida e se houver a recuperação da função normal desse músculo, um trabalho fisioterápico e um estímulo com exercícios quase sempre é necessário. No caso de uma lesão muscular, as fibras lesionadas são substituídas por tecido fibroso como reparo, o que gera uma **cicatriz muscular**, caracterizada por um sulco profundo e endurecido, bastante detectável sob a pele.

Ao nascermos, temos nossas células musculares prontas com um número definido. O crescimento e desenvolvimento geral do nosso corpo faz com que elas aumentem seu tamanho e a quantidade de **miofibrilas** proteicas no seu interior, acompanhando o crescimento geral do corpo e dos ossos. Na terceira década de vida, pode ter início uma progressiva perda de massa muscular, sendo esta substituída por tecido conjuntivo, se não houver estímulos suficientes para retardá-la (fazendo atividades físicas regularmente).

Em uma exemplificação diária: a ação desses dois dispositivos supracitados faz com que detectemos se algum músculo está hipercontraído ou hiper-relaxado, gerando uma sensação limite para seu ventre e desconfortável para nós, ou seja, se estamos assentados assistindo a uma longa aula de anatomia, precisamos vez ou outra mudarmos nossa posição no assento e etc. Isso nada mais é que a ação dos fusosneuromusculares que estão dizendo ao SNC que há uma sobrecarga muscular, e o SNC responde contraindo músculos vizinhos e relaxando o músculo sobrecarregado (ou vice-versa), estabelecendo de novo uma situação de conforto.





Caso não haja essa estimulação, a perda de massa muscular irá ser agravada progressivamente, de modo que, na senilidade, o indivíduo apresentará somente 50% de sua massa muscular da juventude! Em outras palavras: o índice de perda é minimizado nas pessoas que mantêm uma boa alimentação (rica em proteínas) e a prática regular de atividade física.

Um músculo também pode se hipertrofiar. Nesse caso, um estímulo acentuado que acontece ao “malharmos” ou treinarmos arduamente, exige da peça muscular o máximo de sua força, fazendo com que as fibras musculares aumentem seu volume e o seu conteúdo proteico, mas não aumentando em número. O aumento das fibras em número, a hiperplasia, é uma condição patológica e caracteriza um tumor muscular, via de regra.



## MECÂNICA MUSCULAR

Os músculos esqueléticos, como vimos, são voluntários e, para se contraírem, precisam de um estímulo do sistema nervoso central, que, através um **nervo motor**, faz a transmissão do estímulo às fibras (Figura 4.5). Esse nervo penetra no músculo por uma abertura chamada **hilo neuromuscular**, e, seguindo as ramificações das fâscias, ele atinge o interior do ventre. Uma vez entre as células, o nervo que é formado por várias fibras neuronais (axônios), vai se ramificando, e cada fibra nervosa passa a se responsabilizar pela inervação de um grupo de células musculares, constituindo aí várias **unidades motoras** (Figura 4.5). Então, cada unidade motora é formada por um neurônio motor mais o conjunto de fibras inervadas por ele, e cada fibra muscular é inervada por um único neurônio, mas este pode inervar dezenas de fibras musculares.

As terminações desses neurônios motores aproximam-se das membranas das células musculares em pontos especializados, as **junções neuromusculares, ou placas motoras** (Figura 4.5).

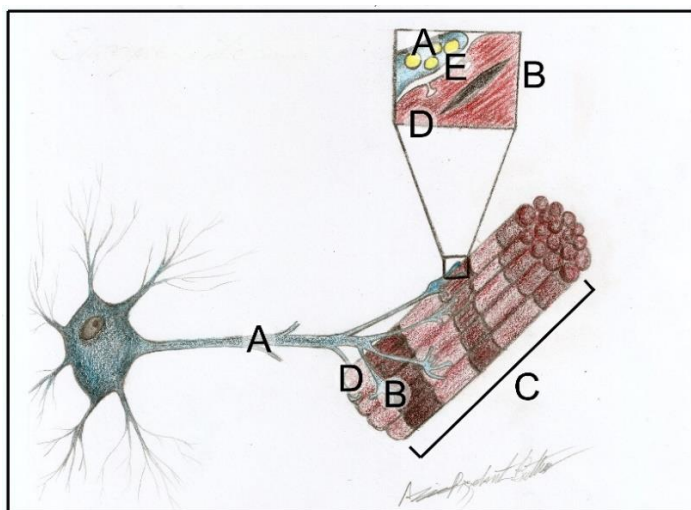
Hoje, com a valorização da aparência no mundo moderno, a prática de exercícios adquiriu outra conotação além do bem-estar físico e mental: a estética. Com a crescente busca da hipertrofia muscular, é comum a ingestão de suplementos — muitos deles proteicos — e até mesmo de anabolizantes para potencializar o efeito do treino físico.

Os suplementos à base de proteínas irão compensar as perdas proteicas dos músculos durante o treino e ainda fornecer mais substratos para que haja um aumento do ventre muscular.

Os anabolizantes, com seu uso não indicado e sem acompanhamento médico, podem promover um efeito de hipertrofia, porém com graves consequências renais e hepáticas.



Quando o impulso nervoso aí chega, o neurônio libera um neurotransmissor, a **acetilcolina**, que altera a permeabilidade da célula muscular, liberando canais de cálcio em seu interior e permitindo o deslizamento das miofibrilas proteicas, causando a contração da célula e do músculo como um todo.



**Figura 4.5** • Unidade motora: um grupo de células musculares inervadas por uma fibra nervosa. Observe: **(A)** fibra nervosa com as vesículas de acetilcolina (em destaque acima); **(B)** placa motora – encontro do prolongamento do neurônio com a célula (em destaque acima); **(C)** fascículo muscular; **(D)** fibra muscular em destaque com a fenda sináptica **(E)**.

### **Miastenia gravis**

Na *miastenia gravis*, uma patologia crônica e congênita, o que acontece é um ataque do sistema imunológico aos receptores de acetilcolina na fenda sináptica da junção neuromuscular. Com isso, ocorrerá a diminuição da resposta das miofibrilas ao estímulo nervoso, vindo do neurônio motor. O paciente então sofrerá um grande, progressivo e generalizado enfraquecimento muscular.

O número de fibras na unidade motora varia com o tamanho e a função do músculo. Nos músculos do tronco e da coxa, são encontradas grandes unidades motoras, onde o neurônio supre várias centenas de fibras musculares, pois aqui se requer força; enquanto nos pequenos músculos, do bulbo do olho, ou das mãos por exemplo, onde a precisão de movimentos é necessária, as unidades motoras possuem apenas poucas fibras musculares.



### **Cãimbras musculares**

Uma forte e dolorosíssima contração muscular involuntária, conhecida como a cãimbra, é causada pela perda de íons do cloro e de sódio, ou ainda pelos baixos suprimentos de oxigênio, tornando o músculo rígido por espasmos musculares. Ocorre comumente durante o exercício físico extenuante (nado, futebol, jogo de tênis), mas pode ocorrer mesmo em repouso.

### **REFLEXO E TÔNUS MUSCULAR**

Durante a manutenção de uma dada posição, os músculos envolvidos na postura estão mantendo uma contração mínima, reflexa, ou seja, estão em **tônus muscular**. A manutenção do tônus é determinada pelo SNC, que responde com estímulo motor (juntamente com o cerebelo e a medula espinhal) a impulsos sensitivos originados nos proprio-

A estricnina, veneno utilizado como raticida, (conhecido popularmente como “chumbinho”) inibe um neurotransmissor em nível de área motora da medula. Sendo assim, não há uma interrupção dos estímulos motores para os músculos e esse estímulo passa a ser contínuo. A pessoa envenenada por estricnina tem contrações musculares fortes, inclusive dos músculos envolvidos na respiração, levando a uma parada respiratória. Um antídoto para esses envenenamentos, sejam acidentais ou não, pode ser à base de curare. O curare indígena (que é também usado como componente de certos coquetéis de anestésias gerais) inibe a ação da acetilcolina na placa motora e conseqüentemente os músculos não conseguem se contrair. Ele pode ser letal, pois a pessoa tem seu músculo diafragma relaxado.



ceptores dos músculos, tendões ou articulações. Esses impulsos informam ao sistema nervoso central o grau de contração ou relaxamento de um músculo, como já foi discutido.

De outra forma, o rápido afastamento de um dedo que se queima ou o piscar das pálpebras quando algo toca as córneas são ações musculares reflexas, isso quer dizer que ocorrem quando impulsos sensitivos que atingem a medula, ou o tronco encefálico, desencadeiam uma resposta motora antes mesmo de o estímulo aferente chegar ao **córtex cerebral**, que elaboraria a resposta. Já pensou se, até ao retirar o dedo que toca uma chapa quente, você tivesse de esperar o estímulo chegar ao **córtex somestésico**, ser interpretado, e só aí então ocorreria a resposta da área motora determinando a retirada do dedo??

O **reflexo** é uma defesa do corpo, é assim chamado, pois a pessoa reage sem pensar na ação. O córtex cerebral não é informado do que aconteceu antes do movimento responsivo e, só

depois de executada a ação, tomamos conhecimento do que houve.

## OS MÚSCULOS NAS DIVERSAS MODALIDADES DE AÇÕES

Os músculos podem receber uma denominação de acordo com a função que exercem em determinado movimento: **agonista; antagonista; fixadores e sinergistas.**

Os músculos que visualmente trabalham na execução do movimento desejado são os **agonistas (agon = ação, em grego)**. São, portanto, os principais atores no movimento em questão. Um dos músculos mais fortes do corpo, o masseter, é mostrado na figura 4.6, evidenciando os principais músculos atuantes no fechamento da boca.

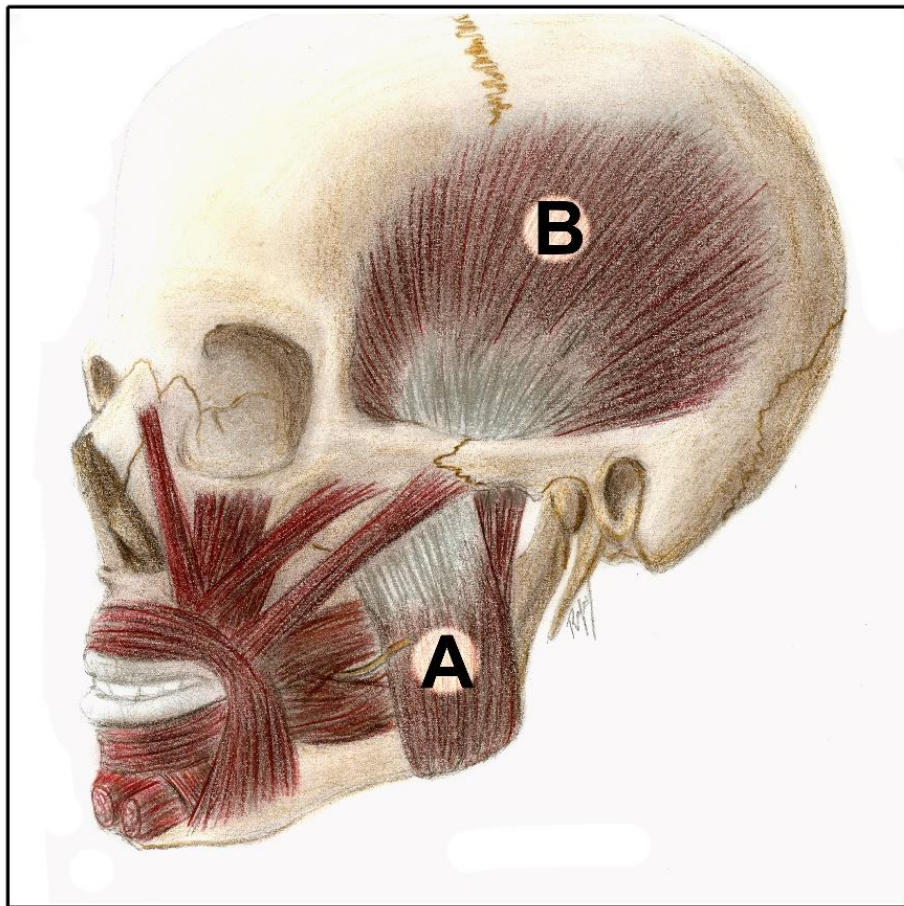
Em qualquer movimento, há sempre um grupo de músculos que fazem uma ação contrária à dos agonistas. Ou seja, suas ações se opõem ao movimento realizado, devolvendo à posição inicial à

parte do corpo deslocada, ou, ainda, controlando a ação dos agonistas no movimento, tornando-o mais suave e preciso. Por exemplo, o tríceps braquial é o extensor do braço, ao passo que o bíceps é o flexor do braço, agindo então o tríceps como **antagonista** do bíceps, e vice-versa. Mas, dependendo do movimento em questão, como ao estirmos o braço para apanhar um objeto, o papel pode ser invertido, pois o bíceps passa a ser o antagonista do tríceps no movimento.

Alguns movimentos, contudo, envolvem a ação do **sinergistas**, que são músculos que ajudam no

movimento de maneira indireta. São os coadjuvantes no movimento, são secundários aos agonistas; um exemplo é o músculo temporal que, na mastigação, ajuda o masseter elevando a mandíbula.

Os músculos **fixadores** atuam estabilizando juntas, evitando movimentos indesejáveis quando um agonista age. Eles mantêm a postura. Por exemplo, ao abaixarmos para pegar um objeto no chão, utilizaremos, para pegá-lo, os músculos flexores dos dedos, mas vários fixadores estão mantendo a postura e a posição estável do corpo nesse movimento.



**Figura 4.6** • Músculos da mastigação. Observe: **(A)** músculo masséter (agonista no fechamento da boca); **(B)** músculo temporal (sinergista nessa ação).



## SISTEMA NERVOSO E SENSORIAL

### INTRODUÇÃO

O Sistema Nervoso (SN) é o foco principal das curiosidades dos estudantes recém-iniciados no estudo da anatomia. Por isso, nosso objetivo neste capítulo, amparados pelos questionamentos que ao longo de nossa carreira recebemos dos estudantes, é discutir, em forma de texto, as dúvidas mais frequentes dispostas nos tópicos a seguir.

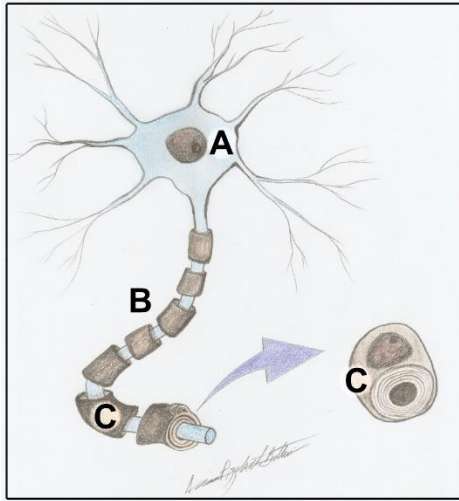
Nada que funciona em homeostase foge do seu controle, nenhuma de nossas ações ou sensações. Até mesmo as vísceras e glândulas, cujas atividades não determinamos, estão sob sua ação. E o que há de mais fantástico: o SN é a sede do pensamento abstrato e das emoções. Em termos práticos, possui uma parte funcionalmente chamada de **somática**, que regula a **vida de relação**, e uma parte **visceral**, encarregando-se da **vida vegetativa**. Ambas com divisões **aférentes (sensitivas) e eférentes (motoras)**, ou seja, ao mesmo tempo em que conduz nossa movimentação via estímulos aos músculos, possibilita diferenciarmos a temperatura, as cores e ainda regula nossos batimentos cardíacos e nos informa sensações de fome, sono, sede, etc. Conforme explicitado no Mapa conceitual 5.4.

Bom, já que lançamos um olhar geral, embora simplista, sobre o SN, faremos agora colocações pontuais sobre cada um de seus integrantes, lembrando que a complexidade desse sistema é tão

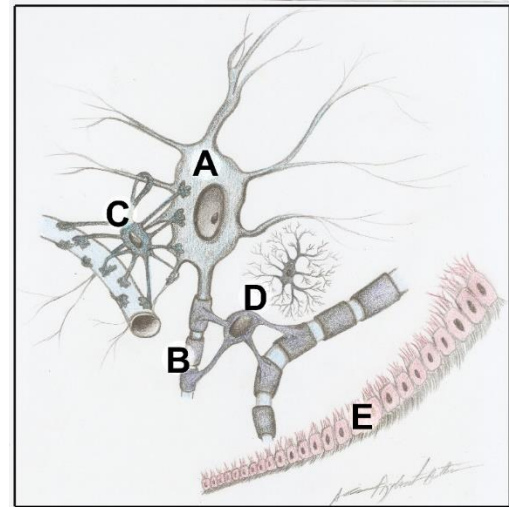
grande que existe um ramo da anatomia (a neuroanatomia) encarregada só de estudá-lo.

### BREVE INCURSÃO À MICROSCOPIA

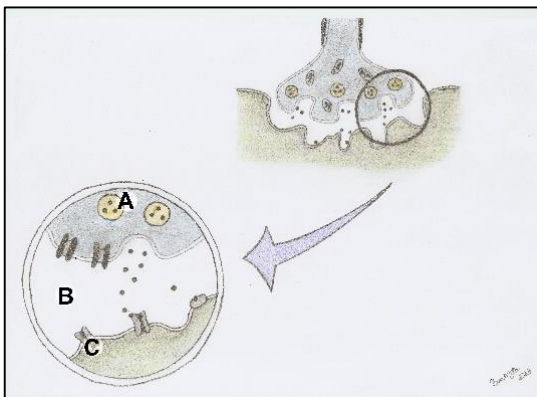
Embora a ciência em questão seja a anatomia, é imperioso que se faça menção aos componentes histológicos – microscópicos – do sistema nervoso. Desde o ensino médio, sabemos que o componente funcional básico desse sistema é o **neurônio**, formado por um corpo celular – centro de processamento de todos os dados e informações – e um prolongamento, o **axônio**, um verdadeiro fio condutor (Figura 5.1). Os neurônios se comunicam entre si e com as células efetoras (músculos; glândulas, etc.) através das **sinapses**, os pontos de aproximação entre a célula e o neurônio (Figura 5.2). Essa comunicação se efetiva através da liberação nesses locais de substâncias chamadas **neurotransmissores** (por exemplo: acetilcolina, noradrenalina, serotonina, endorfina) contidos em vesículas dentro dos axônios e que agem na célula alvo. Você parou para pensar: se jogamos futebol, se estamos com dor de cabeça ou raciocinando em uma difícil prova de matemática, estamos apenas exercitando as sinapses.



**Figura 5.1** • Neurônio. Observe: **(A)** corpo celular; **(B)** axônio; **(C)** bainha de mielina - envoltório formado pela célula de Schwann.



**Figura 5.3** • Constituintes microscópicos do tecido nervoso. Observe: **(A)** corpo do neurônio; **(B)** axônio neuronal; **(C)** e **(D)** células da glia e **(E)** células endoteliais.



**Figura 5.2** • Em destaque uma sinapse que pode ocorrer entre dois neurônios ou entre um neurônio e uma célula efetora (de um músculo ou de uma glândula, por exemplo). Observe: **(A)** vesículas com o neurotransmissor; **(B)** fenda sináptica e **(C)** receptor.

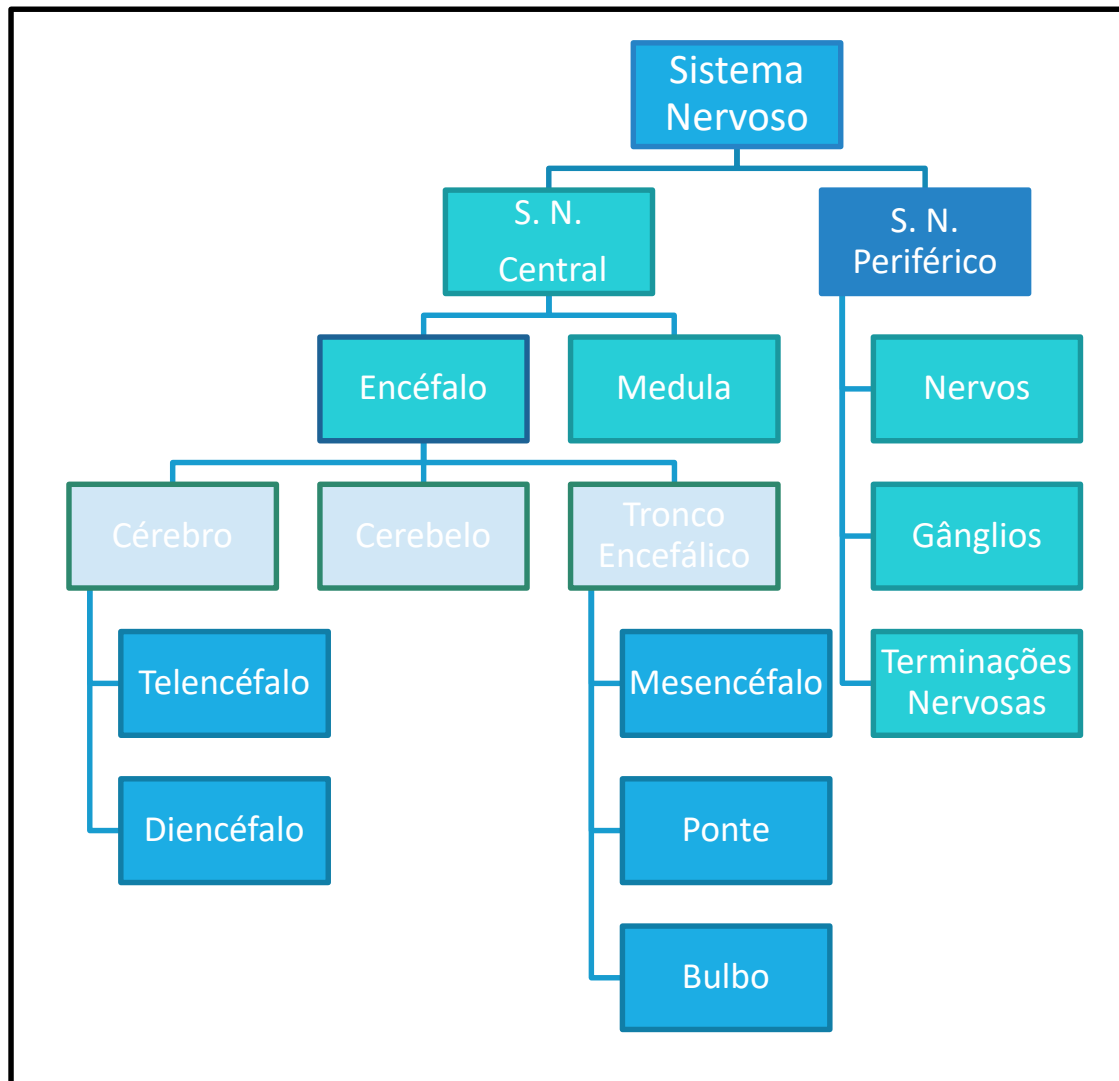
Os neurônios, contudo, não estão sozinhos. A maior parte do conteúdo celular do SN (há quem afirme na literatura que até 90%) é composta de células da **glia ou neurógli**a. Diferentes tipos de células compõem esse grupo (ex: **astrócito, oligodendrócito, micróglia**) que têm a missão de sustentar os neurônios, nutri-los, e potencializar sua ação. Ainda existem as **células de Schwann**, que

Muitas pesquisas sobre regeneração de tecido nervoso estão centradas na estrutura e comportamento dessas células da neurógli, pois é sabido que, quando o neurônio é lesado, morto ou perdido, a neuroglia vizinha assume, de certa forma, seu papel.



### COMPONENTES ESTRUTURAIS DO SISTEMA NERVOSO

Discutiremos nesta unidade, a partir desse momento, parte por parte o SN, que é formado pelo **Sistema Nervoso Central (SNC)**; e o **Sistema Nervoso Periférico (SNP)**, representado no Mapa conceitual 5.1.



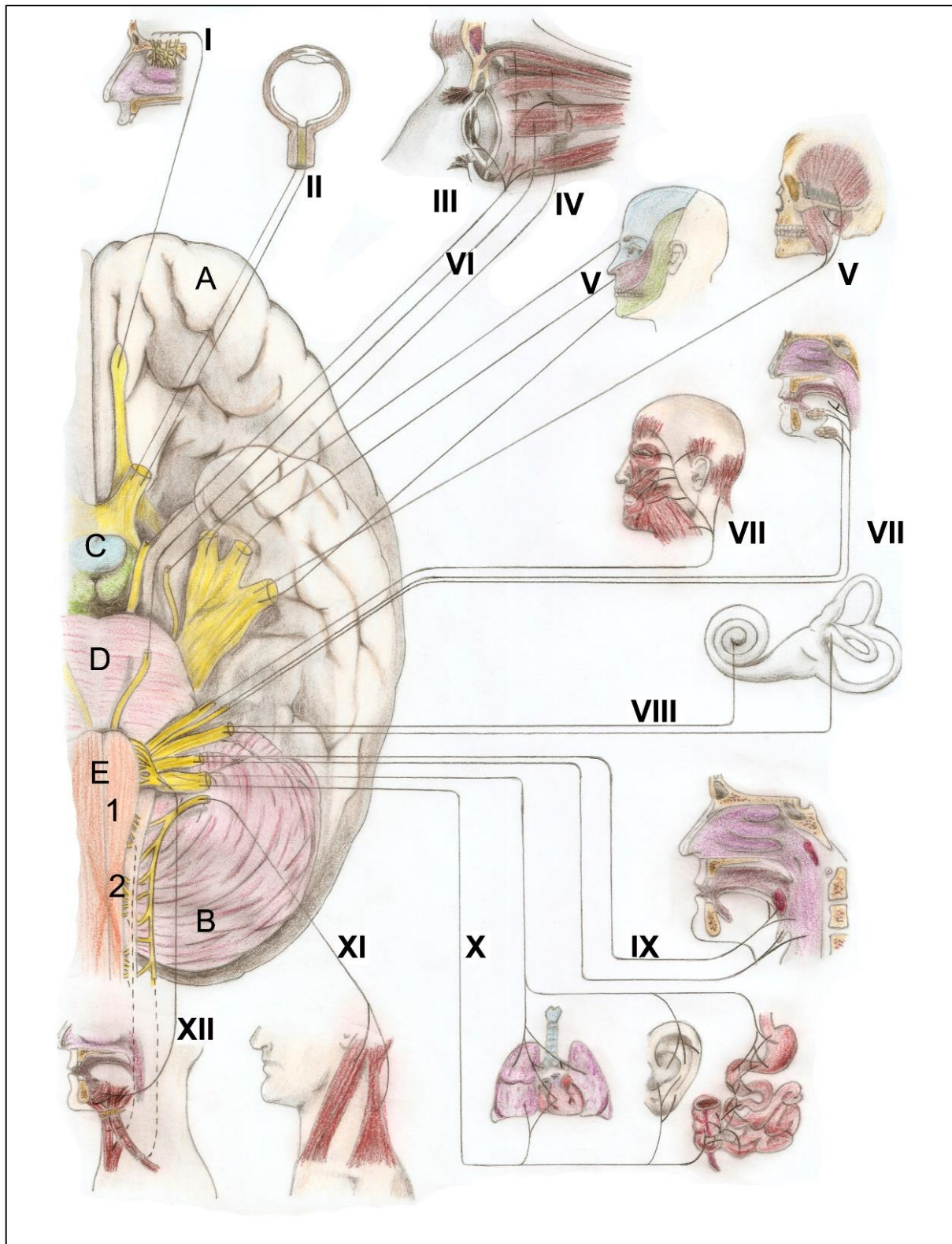
Mapa conceitual 5.1 • Componentes do Sistema Nervoso.

## SISTEMA NERVOSO CENTRAL

É a porção do SN localizada dentro do **neuroeixo**, ou seja, cavidade craniana e canal vertebral (Esquema 5.1). O SNC engloba o encéfalo, que age como o grande controlador das ações e como intérprete das sensações, além de ser a sede das atividades abstratas e a medula espinhal, crucial na transmissão de sensações e de impulsos motores.

## ENCÉFALO

O encéfalo está formado, em sua maior parte, pelo **cérebro**, mas também o compõem o **cerebelo** e o **tronco encefálico** (Figuras 5.4 e 5.7). O cérebro é a porção mais importante e mais visível do encéfalo. Desde o ensino médio, aprendemos que “o cérebro” é o responsável pela coordenação de tudo que acontece em nosso corpo. Agora discutiremos como ele, sede da inteligência, do raciocínio, não trabalha sozinho, pois as outras partes do encéfalo também são importantes.



**Figura 5.4** • Encéfalo em vista ântero-inferior (seccionado). Observe: **(A)** cérebro; **(B)** cerebelo; tronco encefálico formado por **(C)** mesencéfalo; **(D)** ponte; **(E)** bulbo e as conexões com os 12 pares de nervos cranianos: **(I)** olfatório; **(II)** óptico; **(III)** oculomotor; **(IV)** troclear; **(V)** trigêmeo; **(VI)** abducente; **(VII)** facial; **(VIII)** vestibulo-coclear; **(IX)** glossofaríngeo; **(X)** vago; **(XI)** acessório e **(XII)** hipoglosso. Observar ainda: **(1)** pirâmides bulbares com sua decussação (cruzamento das fibras) representada em **(2)**.



## CÉREBRO

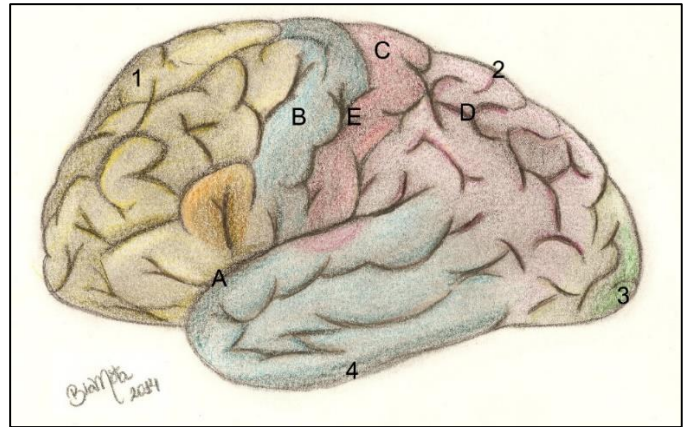
O cérebro é formado por duas partes distintas: o telencéfalo e o diencéfalo. O primeiro corresponde às porções mais dilatadas e aparentes, os **hemisférios cerebrais**; o **diencéfalo**, por sua vez, está localizado mais internamente e é envolvido pelo **telencéfalo** (Figura 5.5).

## TELENCÉFALO

Os hemisférios cerebrais são separados, quase que completamente, por uma grande depressão, a **fissura horizontal do cérebro**. Esses hemisférios são unidos por neurônios que cruzam a linha mediana e formam as **comissuras cerebrais anterior e posterior**, o **fórnix** e, principalmente, o **corpo caloso**. Dessa forma, informações podem transitar de um lado para o outro na estrutura. A superfície cerebral apresenta uma enorme gama de circunvoluções, os **giros cerebrais**, limitados por **sulcos**. Esse artifício aumenta a superfície do **córtex**, uma fina camada externa formada por corpos de neurônios, constituindo a chamada "**substância cinzenta**". Vale ressaltar que, cada parte do telencéfalo (**lobos**), recebe o nome do osso craniano com que se relaciona. Assim pode-se notar os lobos: **frontal**, **temporais**, **occipital e parietais**.

A superfície do cérebro é toda recoberta por corpos de neurônios e, abaixo dele, encontra-se o **centro branco medular**, formado de substância branca, ou seja, prolongamentos de neurônios que levam e trazem informações que serão ou foram processadas no córtex. Essas informações podem se originar e se dirigir de uma área cerebral a outra do encéfalo; para a medula/tronco encefálico ou para algum nervo craniano, que transmitirá o estímulo. As **áreas do córtex** foram mapeadas por Brodman, um neurocirurgião pesquisador, e seus achados

evidenciaram cada território ou região, sendo relacionados a uma função distinta. Por exemplo, temos a **área motora**, que controla todos os movimentos; a **área da visão**, da **audição** e assim por diante (observar a figura 5.5).



**Figura 5.5** • Cérebro (telencéfalo) em vista lateral. Observe os lobos: **(1)** frontal em amarelo (com a área da palavra falada - ou de Broca - em laranja); **(2)** parietal (em rosa claro); **(3)** occipital (em verde) contendo a área visual; **(4)** lobo temporal (em azul). Pode-se ver ainda: **(A)** sulco lateral (com a área da audição em cor roxo); **(B)** giro pré-central (área motora); **(C)** giro pós-central (área somestésica); **(D)** área do esquema corporal; **(E)** sulco central.

Essa divisão em áreas explica porque o AVC (acidente vascular cerebral) causa diferentes sequelas em pessoas diferentes. Ou seja, dependerá da área cortical que foi afetada. Assim, um paciente poderá apresentar dificuldade na deambulação, outro na fala, um terceiro pode ainda ter parestesia (fraqueza) nos membros superiores.



Vale lembrar que essas áreas não funcionam separadamente, pois sempre estão ligadas umas às outras. E ainda existem **áreas de associação (primárias e secundárias)** que conectam duas ou três atividades corticais, por exemplo, ao sentirmos o cheiro de um perfume, e nos lembrarmos de um antigo relacionamento amoroso. A área primária sente o aroma; a secundária interpreta a sensação (perfume *Chanel n.º 5*); a **área terciária** da memória remete ao amor do passado. E as reações também comandadas pelo SNC poderão ser das mais variadas.

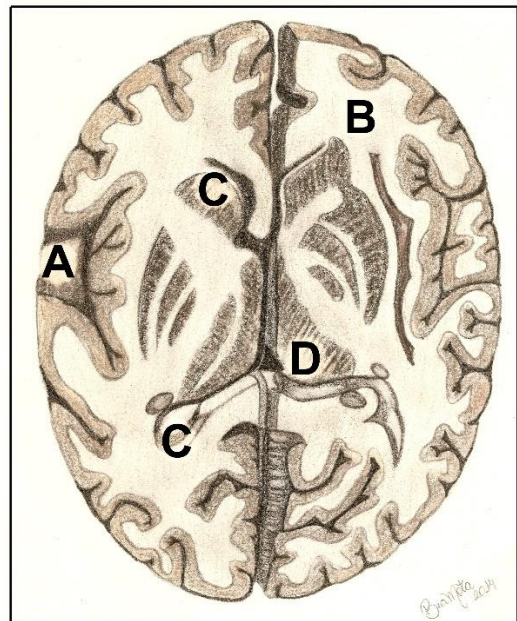
Em termos sensoriais e motores, cada **hemisfério** contém uma representação **contralateral** do corpo, ou seja, cada hemisfério cuida da motricidade e da sensibilidade do lado do corpo oposto ao seu. Desse modo, lesões que possam ocorrer nas áreas motora ou sensorial primárias causam respectivamente hemiparesia e hemianestesia do lado oposto do corpo. Já as funções descritas como atividades psíquicas superiores, como pensamento crítico, capacidade analítica, área da linguagem, dons e aptidões artísticas e musicais, se situam apenas no hemisfério dominante do indivíduo.

#### Paralisia Cerebral

A paralisia cerebral é um distúrbio originalmente neonatal que afeta a parte motora do SN e a função mental. Os neurônios motores do córtex e dos núcleos da base são afetados, ocasionando contrações espásticas dos músculos e discinesia. Dentre as causas, estão as lesões durante um parto traumático, comprometendo a oxigenação cerebral.

Contidos nos aglomerados de axônios, que formam a substância branca (FIG. 5.6), do centro branco medular ainda encontramos vários agrupamentos de corpos de neurônios formando os

“**núcleos da base**” do cérebro. Esses núcleos estão relacionados com as ações somáticas, como por exemplo a deflagração ou o fim de um movimento realizado pelos músculos estriados esqueléticos. Esses núcleos também realizam **movimentos automáticos** (aqueles que executamos de maneira quase sem pensar, como dirigir, digitar, etc), compondo o **sistema extrapiramidal**, que definiremos em breve, ainda neste capítulo.



**Figura 5.6** • Cérebro em corte transversal. Observe: (A) córtex; (B) centro branco medular; (C) núcleos da base; (D) diencéfalo (especialmente o tálamo).

#### Doença de Alzheimer

A doença de Alzheimer é uma demência progressiva que acomete pacientes, geralmente na terceira idade. O doente vai perdendo progressiva e irreversivelmente a memória –principalmente dos fatos mais recentes- e ainda vai mostrando distúrbios de comportamento e na compreensão dos fatos (cognição), caracterizando a degenerações no hipocampo, uma área cerebral relacionada à memória e emoções.

**Doença de Parkinson**

A doença de Parkinson é caracterizada por uma contração desnecessária dos músculos estriados esqueléticos, resultando em tremores (principalmente nos dedos das mãos); rigidez dos membros, além de acinesia (lentidão nos movimentos). Ela está ligada a uma disfunção nos núcleos da base, geralmente envolvendo um subaproveitamento ou diminuição nos níveis de dopamina, um neurotransmissor associado a neurônios encontrados nos núcleos da base que se degeneram nessa doença.

**movimentos voluntários**, fazendo os mais suaves e precisos.

**Lesões do Diencefalo**

Lesões no diencefalo nos AVEs envolvendo ramos profundos das artérias cerebrais podem causar distúrbios hormonais; alterações na temperatura corpórea e ainda a percepção sensorial errônea dos diversos estímulos que chegam ao SNC. Isso se deve às inúmeras conexões que descrevem os integrantes do diencefalo com áreas distintas encefálicas.

**DIENCÉFALO**

No interior do cérebro, medialmente, envolvido pelos hemisférios cerebrais, se encontra o diencefalo (Figuras 5.6 e 5.7). Este é formado por:

A) **Tálamo**: um centro contendo vários núcleos com a finalidade de receber os impulsos sensitivos e direcioná-los às áreas específicas do córtex. É, portanto, descrito como um **relé**, ou distribuidor da **sensibilidade**);

B) **Hipotálamo**: importante região, também com diferentes núcleos que atuam na regulação do sono, da fome, da sede, da temperatura e do sistema nervoso autônomo. Participa ainda o circuito das emoções e controla o **sistema endócrino**... sim! o Hipotálamo manda na hipófise!);

C) **Epitálamo**: contém a glândula pineal secretora do hormônio melatonina que regula o ritmo circadiano – o chamado relógio biológico, ou seja, os “horários” de cada célula para se multiplicar, secretar e etc.

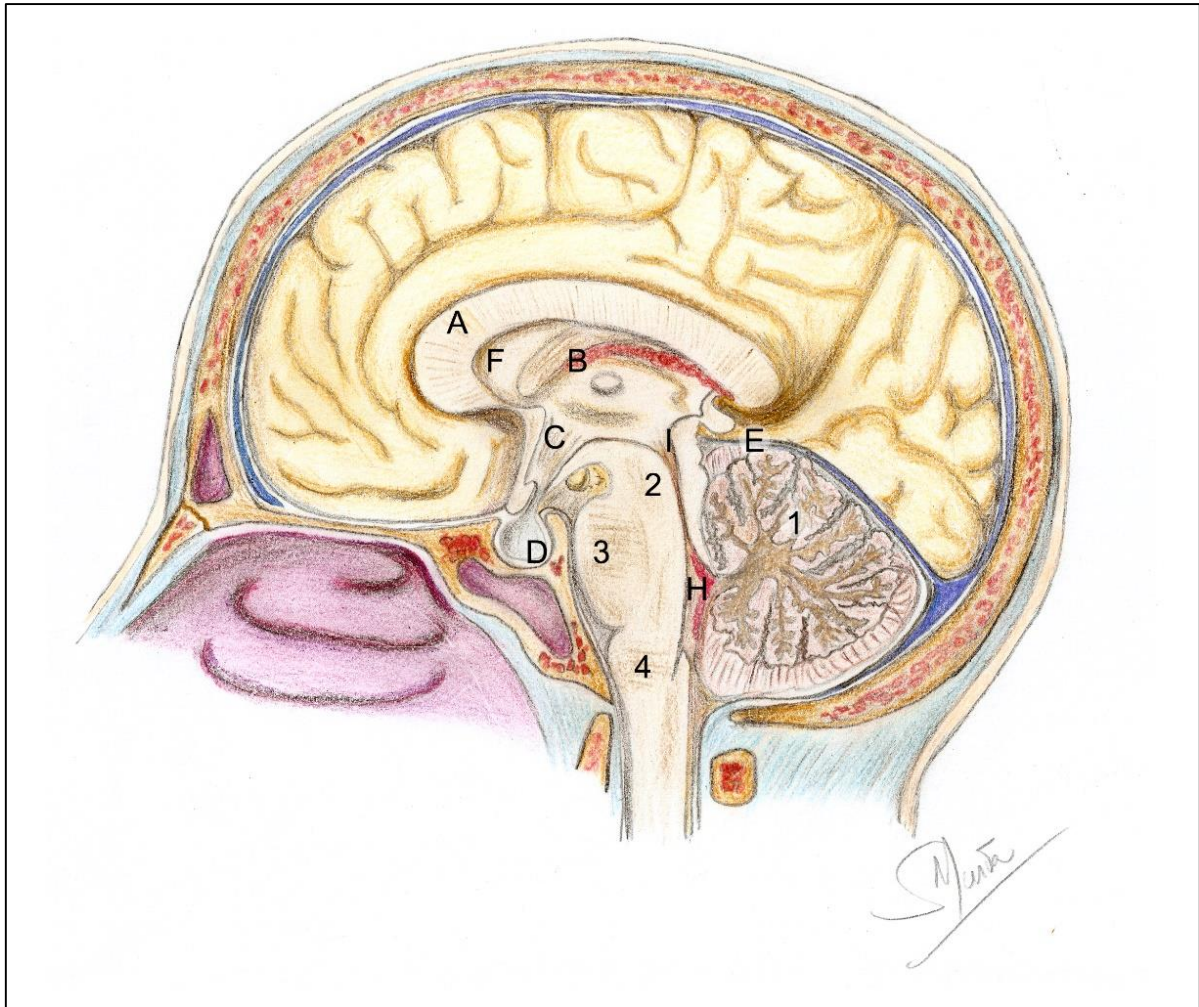
D) **Subtálamo**: atua como um núcleo da base envolvido em iniciar movimentos e controlá-los, assim, como ajustes posturais associados a

Embora não corresponda a uma área específica do cérebro e sim a um conjunto de regiões que formam um circuito, a área das emoções configurada pelo **sistema límbico**. Esse, é formado por várias regiões do cérebro entre elas o lobo límbico (que margeia o corpo caloso); o **giro parahipocampal** - que contém o **hipocampo**- na face ínfero-medial do cérebro; o **núcleo amigdalóide** além do próprio **hipotálamo**. Essas áreas têm intensas relações sinápticas com inúmeras áreas corticais e subcorticais, recebendo assim informações de todas as regiões do córtex. Além das emoções essas áreas são uma importante localização da memória recente (a memória a longo prazo é armazenada no córtex cerebral). Lesões no **hipocampo**, por exemplo, fazem com que o paciente não se lembre, por exemplo, de uma ação que acabou de realizar.

**TRONCO ENCEFÁLICO**

Formado pelo **mesencéfalo**, **ponte** e **bulbo** é a parte do encéfalo que conecta o cérebro à medula espinhal. O mesencéfalo se situa entre o cérebro e a ponte, e é composto principalmente por feixes de fibras que penetram ou saem do encéfalo, os **pedúnculos cerebrais** (Figuras 5.7 e 5.4). A ponte se estende entre o mesencéfalo e o bulbo. Em sua porção anterior é marcada por inúmeras estriações





**Figura 5.7** • Encéfalo em corte sagital mediano – vista da superfície medial. Observe: **(1)** cerebelo; **(2)** mesencéfalo; **(3)** ponte; **(4)** bulbo; **(A)** corpo caloso; **(B)** tálamo e cavidade do III ventrículo; **(C)** hipotálamo; **(D)** hipófise; **(E)** glândula pineal. Observe as cavidades: ventrículos laterais (**Seta - F**); IV ventrículo (**H**). Esses últimos unidos pelo aqueduto cerebral (**I**).

que denotam fibras se dirigindo de lateralmente em direção ao cerebelo, formando os **pedúnculos cerebelares médios**. O bulbo liga a ponte à medula e é marcado por vários sulcos e fissuras longitudinais. De cada lado lateralmente à linha mediana, duas saliências, as **pirâmides bulbares** marcam a passagem do **trato corticoespinal** - fibras motoras com estímulo voluntário, saindo do córtex motor com destino à medula. Essas fibras (pelo menos 90% delas) cruzam o plano mediano, formando a **decussação das pirâmides**. Assim se explica porque o lado direito

do encéfalo inerva músculos do antímero esquerdo e vice-versa (Figura 5.4).

Microscopicamente, além das fibras que ascendem e descendem, vindo ou indo para o cérebro, o tronco encefálico ainda possui inúmeras massas de corpos de neurônios em seu interior, formando os **núcleos** de muitos **dos nervos cranianos** e um emaranhado de fibras e corpos neuronais, a **formação reticular** que controla dentre outras atividades, os batimentos cardíacos e movimentos respiratórios (**centro vasomotor e respiratório**) respectivamente.



**Lesões de vértebras cervicais altas**

O bulbo, por se situar na altura do forame magno, tem uma pequena parte se estendendo para o canal vertebral na altura de C1 e C2 (atlas e axis). Desta forma, fraturas nessas vértebras, quase que certamente, lesarão o bulbo, e muito provavelmente, a formação reticular e os centros vasomotor e /ou respiratório, que se encontram em sua porção mais caudal. A vítima nesse caso terá parada cárdio-respiratória e morte instantânea. Daí as lesões de uma vértebra cervical alta serem geralmente fatais.

**CEREBELO**

O cerebelo ocupa a fossa craniana posterior e está composto por dois hemisférios unidos por uma estrutura mediana, o **vérmis**. Sua superfície é multissulcada formando as **folhas do cerebelo** e coberta por um córtex de corpos de neurônios. No interior da estrutura a substância branca marca o trânsito dos impulsos pelas fibras que as constitui. Muitas dessas fibras penetram no mesencéfalo, na ponte e no bulbo formando os **pedúnculos cerebelares superior, médio e inferior**. Por esses pedúnculos o cerebelo se fixa e se comunica com o restante do encéfalo. O cerebelo está relacionado às funções: de **coordenar os movimentos; equilíbrio; postura e tônus muscular**.

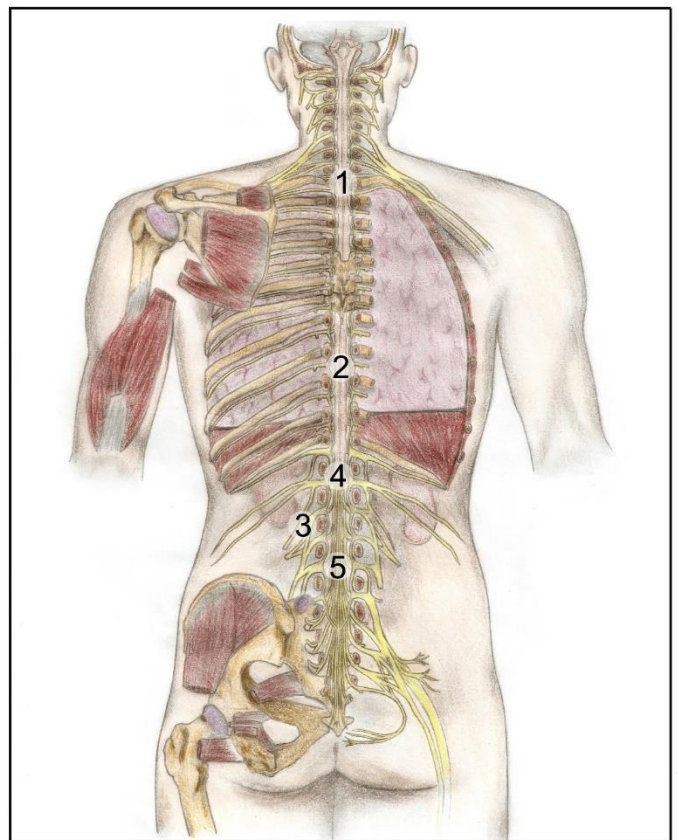
**Lesões cerebelares**

Lesões cerebelares causam perda do equilíbrio e dificuldades em executar movimentos coordenados. O álcool age sobre os neurônios cerebelares causando sintomas parecidos. Nos membros inferiores, essas lesões fazem com que o indivíduo seja obrigado a manter as pernas abertas durante a deambulação para permanecer de pé, apresentando a "marcha atáxica".

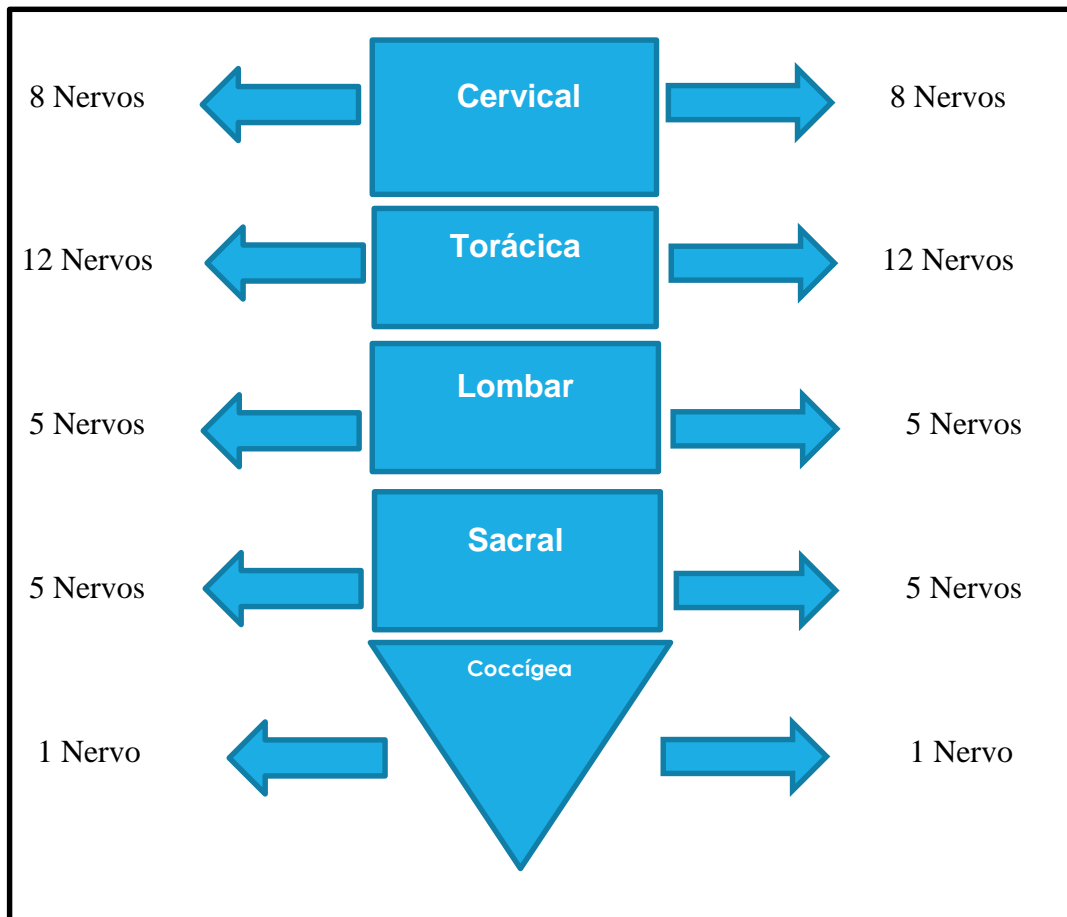
**MEDULA ESPINHAL**

A medula espinhal se encontra preenchendo o canal vertebral desde às proximidades do forame magno até o nível de L2, abaixo do qual projetam-se apenas inúmeros nervos formando a **cauda equina** (Figura 5.8). A exemplo da coluna vertebral, pode-se distinguir as regiões medulares: **cervical; torácica; lombar; sacral e coccígea**, de onde partem os nervos homônimos (Mapa conceitual 5.2).

Na medula, os corpos de neurônio se encontram internamente, formando uma borboleta ou simplesmente um "**H**" central que é circundado por substância branca.



**Figura 5.8** • Medula espinhal dentro do canal vertebral e saco dural. Observe: **(1)** medula; **(2)** saco dural; **(3)** os nervos espinhais. Observe a terminação medular em nível de L2 **(4)**, e abaixo deste nível está presente a cauda equina, formada somente por nervos **(5)**.



**Mapa conceitual 5.2** • A medula espinhal, suas regiões e os respectivos nervos.

Abaixo da vertebra L2, o canal vertebral contém apenas um saco da dura-máter e filamentos nervosos, não mais há a presença da medula. Isso possibilita uma punção abaixo desse nível para coleta do líquido (líquido céfalo-raquidiano) para diagnósticos laboratoriais de meningites e outras encefalopatias. Também abaixo de L2 são feitas as punções para anestésias do tipo raquidiana (Ráqui), uma vez que não há o risco de se lesar o corpo da medula. Nessa anestesia o anestésico é depositado no espaço subaracnoideo e se difunde levando à suspensão da sensibilidade abaixo do ponto puncionado. Nas crianças, a referência é o nível L4, pois a medula nessa fase da vida ainda ocupa quase todo o canal vertebral.



As pernas anteriores do “H” da medula, os **cornos anteriores**, possuem corpos de neurônios motores, ao passo que os **cornos posteriores** possuem neurônios sensitivos (Figura 5.9). A substância branca circundante está dividida em **funículos (anterior, posterior e laterais)** e é formada por conjunto de fibras que transportam informações do encéfalo, ou para o mesmo. A medula então é uma conexão entre a periferia o centro. Desta forma, impulsos como sensações gerais (dor, tato, pressão) originados em todo o corpo (exceto a cabeça) e os comandos para os músculos estriados esqueléticos (do pescoço para baixo) têm que passar pela medula.

Apesar de sua estrutura ser cilíndrica em secção, a espessura da medula não é a mesma em toda sua extensão. Estão presentes duas dilatações as **intumescências lombar e sacral**, marcando a localização dos corpos de neurônios que originam os plexos braquial e lombo-sacral, respectivamente, conjunto de nervos destinados à inervação respectiva de membros superiores e inferiores (Figura 5.9).

Topograficamente a medula está dividida em 31 segmentos (estabelecido de acordo com a origem dos **32 nervos espinhais** e o **forame intervertebral** dos quais eles emergem) Esquema 5.2. Lesões na medula, muito comuns em acidentes, que provocam deslocamentos e/ou fraturas de vértebras, podem interromper os impulsos sensitivos ou motores que transitam pela medula, gerando paralisias e perdas nas sensações. Os sintomas ocorrerão de acordo com o grau da lesão ou com a localização da mesma. Por exemplo lesões em nível torácico deixam como seqüela o paciente tetraplégico. Já as lesões em níveis lombares podem causar paraplegia.

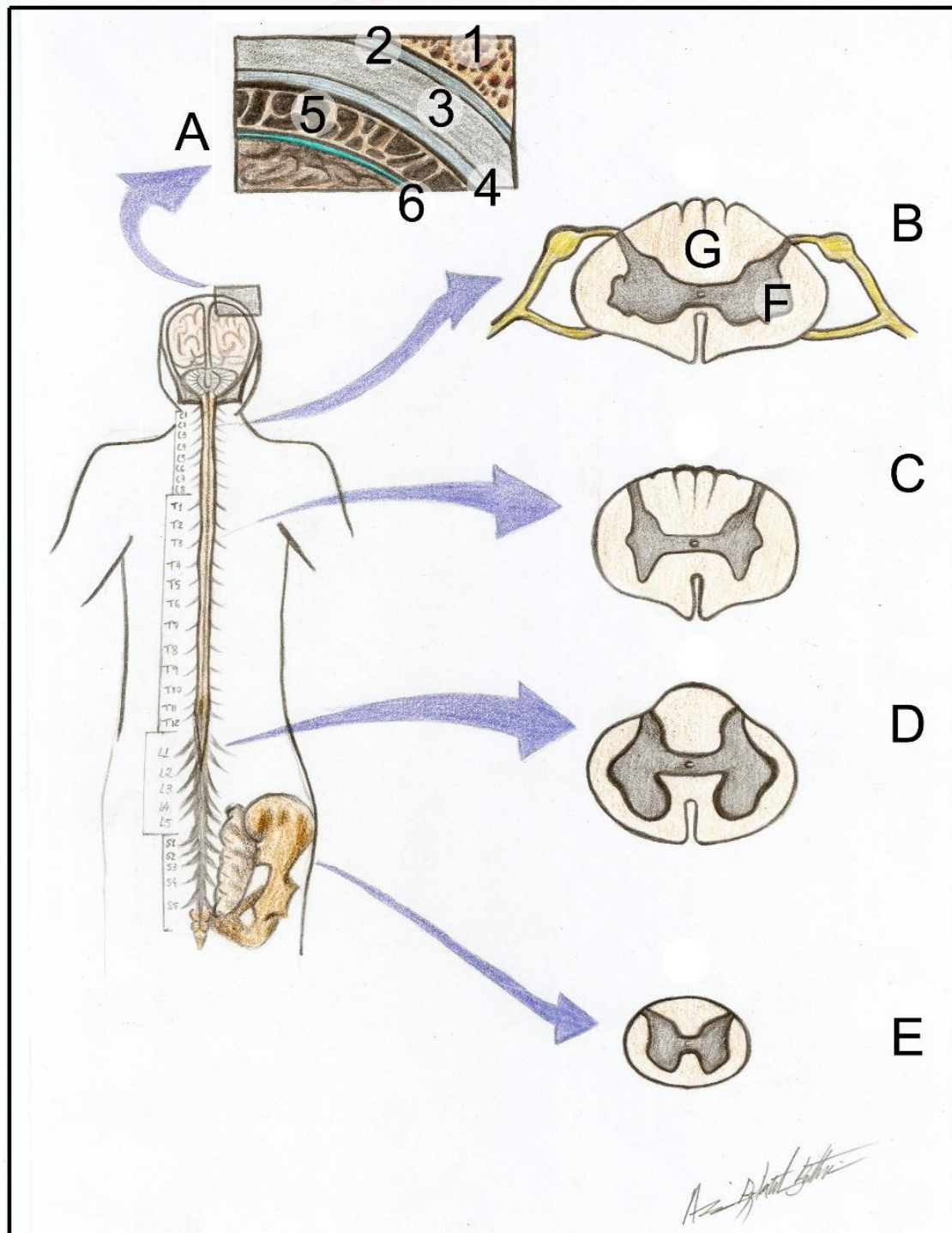
## MENINGES, VENTRÍCULOS ENCEFÁLICOS E LÍQUOR

Todo o SNC está envolvido por membranas conjuntivas, as **meninges** (Figuras 5.9 e 5.10). Essas estão dispostas em três folhetos: **dura-máter; aracnoide e pia-máter.**

O esquema 5.1 mostra a **dura-máter** a mais externa das meninges, revestindo toda a cavidade craniana e o canal vertebral, envolvendo o SNC como se fosse um “saco” o saco dural. Está aderida à face interna do crânio, se estendendo caudalmente se tornando separada das vértebras por um tecido adiposo extradural, formando um **espaço extradural** é real apenas na medula. Justaposta à dura máter encontra-se a **aracnoide** que reveste internamente o saco dural. Entre elas há um espaço virtual o **subdural**. A pia máter é a mais delicada das meninges (daí o nome: pia – delicada) e forma uma rede intimamente aderida ao SNC acompanhando inclusive suas reentrâncias e saliências. Entre a pia máter e a aracnoide existe o **espaço subaracnóideo** contendo o **líquor**. (Figuras 5.9 e 5.10), que preenche todo o espaço fazendo o SNC “flutuar” dentro do **saco dural**, por se tornar mais leve e conseqüentemente, menos suscetível a choques contra as paredes ósseas.

### Hidrocefalia

Se a produção do líquido estiver aumentada ou caso haja a obstrução de sua drenagem, ele se acumula nos ventrículos encefálicos levando a um aumento da pressão interna - a hidrocefalia. Esta pode ser congênita (levando à deformação do crânio, ainda muito plástico, da criança) ou pode ser adquirida (como consequência da cisticercose cerebral) em que ovos do parasita *Taenia solium* se alojam nos ventrículos impedindo a saída do líquido.

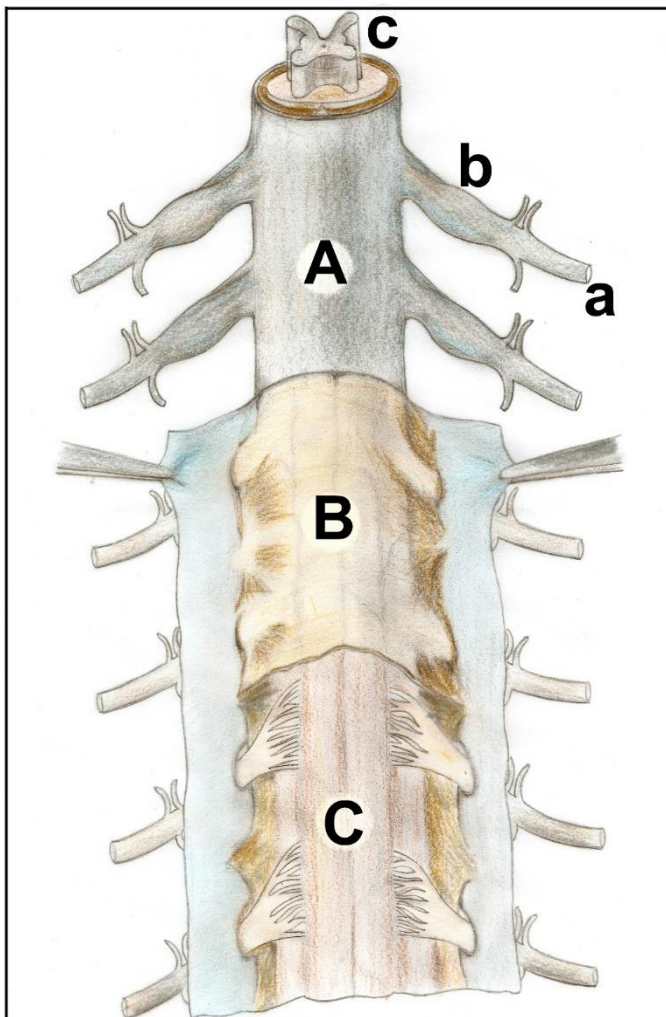


**Figura 5.9** • SNC com encéfalo e medula espinhal em vista posterior. No detalhe, a aproximação de um corte no crânio e nas meninges. Observe: **(1)** osso; **(2)** espaço extradural; **(3)** dura-máter; **(4)** aracnoide; **(5)** granulações aracnoideas no espaço subaracnóideo; **(6)** pia-máter. Em **(A)** o detalhe da medula, e as secções regionais: **(B)** cervical; **(C)** torácica; **(D)** lombar; **(E)** sacral; **(F)** "H" central e **(G)** substância branca; a- Coluna anterior; b- coluna posterior; c- coluna lateral; d- funículo anterior; f- funículo lateral e g- funículo posterior.



<b>Osso</b>		
Espaço extradural (ausente no encéfalo)	→	Gordura extradural (somente na medula)
<b>Duramáter</b>		
Espaço subdural	→	Líquido capilar
<b>Aracnóide</b>		
Espaço subaracnóide	→	Líquor
<b>Pia máter</b>		
<b>Tecido nervoso do encéfalo ou medula</b>		

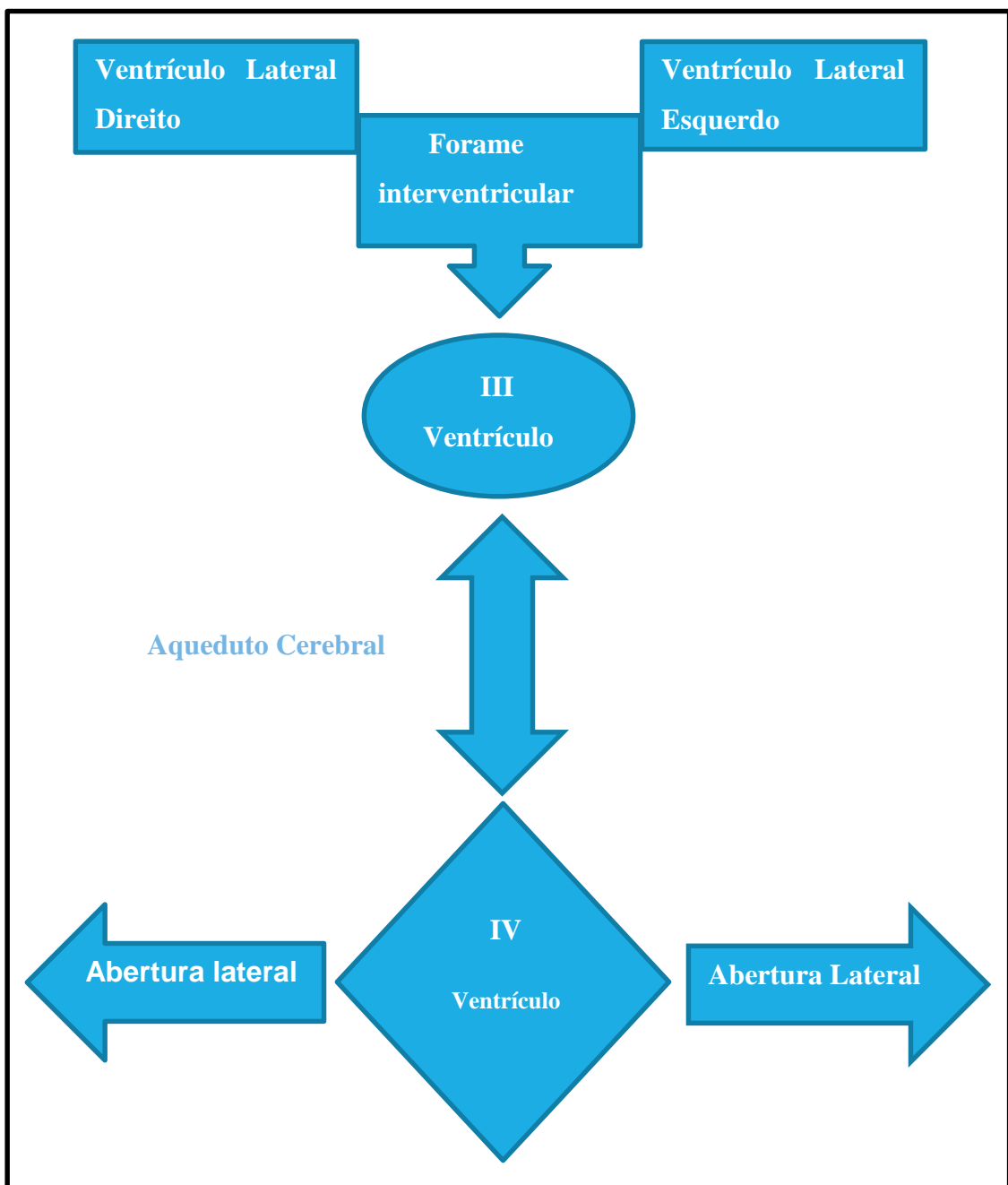
**Esquema 5.1** • As meninges e os seus respectivos espaços.



**Figura 5.10** • Meninges da medula. Observe: (A) dura-máter; (B) aracnoide e (C) pia-máter. Observe ainda os nervos espinhais (a) com seus gânglios sensitivos da sua raiz dorsal (b) e o "H" central da medula (c).

O líquor (líquido cefalorraquidiano) é um líquido transparente formado pelo **plexo corióide** estruturas esponjosas que se projetam para a luz de cavidades encefálicas, os **ventrículos cerebrais**. Esses ventrículos são em número de quatro: dois **laterais**, no telencéfalo; um no diencéfalo, o **III ventrículo** e o outro na região dorsal do tronco encefálico o **IV ventrículo**. Os laterais se comunicam com o III pelo

**forame interventricular**. E aquele, pelo **aqueduto cerebral** se comunica com o IV. Diminutas aberturas conectam o IV ventrículo com o espaço subaracnoideo, assim o líquor circula continuamente (estima-se que é produzido e absorvido 3 vezes por dia) sendo absorvido pelas granulações aracnóideas na aracnoide encefálica (Mapa conceitual 5.3).



Mapa conceitual 5.3 • Os ventrículos encefálicos.

## VASCULATURA DO SNC

O encéfalo, diferentemente dos outros órgãos, não apresenta um hilo para penetração de vasos. As artérias que o nutrem ascendem até a cavidade craniana através do pescoço e se ramificam na superfície encefálica. Esses ramos então penetram na estrutura encefálica atingindo suas partes mais internas. Dois sistemas arteriais contribuem para a irrigação do encéfalo: o **carotídeo** e o **vertebral**.

As artérias **carótidas internas** entram no crânio pelo canal carótico e cada uma se ramifica em **artéria cerebral anterior, artéria cerebral média e comunicante posterior**. A primeira irriga a superfície medial do encéfalo e a segunda irriga toda a superfície súperolateral além de irrigar as regiões subjacentes de substância branca (entre elas a **cápsula interna**- um grande grupo de fibras que comunicam o córtex com áreas subjacentes) e os **núcleos da base**. A última, por sua vez, se liga à artéria cerebral posterior ipsilateral, formando aí uma potente **circulação colateral**.

As **artérias vertebrais** se unem formando a **artéria basilar** que penetra no crânio pelo forame magno e se divide em **artérias cerebrais posteriores direita e esquerda** irrigando o lobo posterior do encéfalo; o tronco encefálico e o cerebelo.

### AVE

A ausência de suprimento sanguíneo para o encéfalo é chamada de **AVE (acidente vascular encefálico)**. Este pode ser **isquêmico ou hemorrágico**. O primeiro se caracteriza por uma oclusão arterial por um êmbolo (trombo ou por placas de ateroma- lipídios depositados nas paredes das artérias), ou mesmo por um espasmo nas paredes musculares arteriais. O hemorrágico acontece quando há a ruptura de algum desses vasos (em um aneurisma). A obstrução de artérias mais internas do encéfalo, são particularmente gravíssimas, quando não, fatais. Já a obstrução das artérias do córtex, deixam no doente sequelas que variam em gravidade de acordo com a parte afetada (hemiparesias, paralisias, sejam elas de membros superiores, inferiores ou faciais).

### DRENAGEM VENOSA DO ENCÉFALO

As veias cerebrais recolhem o sangue rico em CO<sub>2</sub> e catabólitos do tecido nervoso e se confluem para formar alguns canais venosos, os **seios venosos da dura-máter** situados em espaços localizados entre os dois folhetos da dura-máter que afastados formam um canal para a circulação do sangue. Os seios da dura-máter são autênticos espaços semelhantes a

As artérias cerebrais se anastomosam na base do encéfalo permitindo assim a mistura do sangue vindo do sistema vertebral, como o do sistema carotídeo. Isso permite que oclusões de alguma dessas artérias (seja oclusão cirúrgica ou patológica), tenham seu efeito minimizado, pois o sangue pode chegar até o território que a artéria obstruída irrigava pelos ramos da anastomose.



vasos sanguíneos – veias no caso- que se confluem até a formação de dois grandes seios, os **sigmóides** que correm lateralmente em uma escavação no occipital e nos temporais até desembocar nos forames jugulares de cada lado, formando as veias jugulares internas.

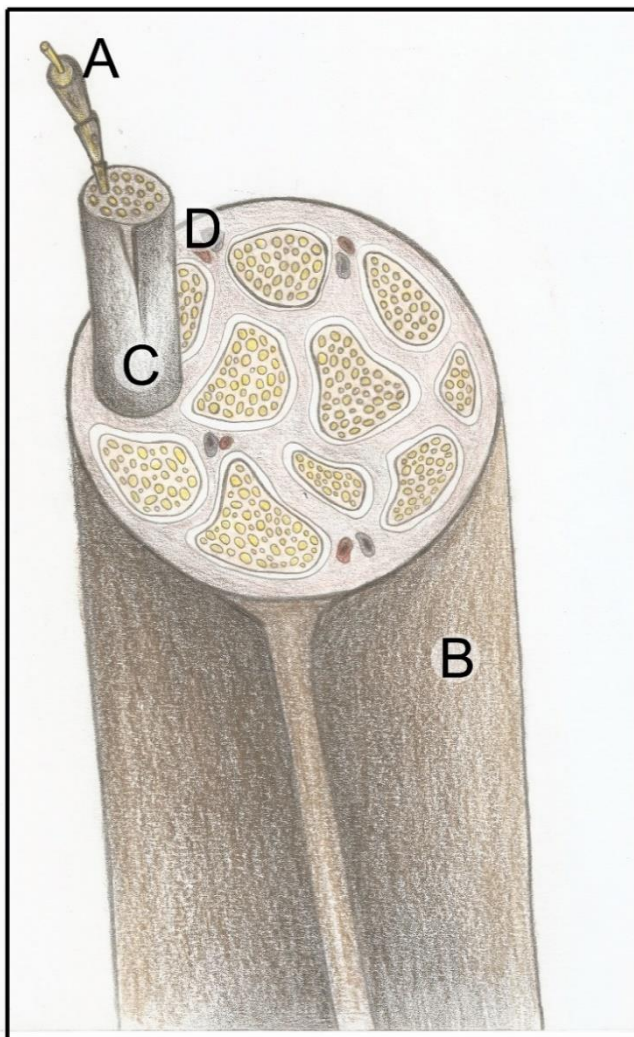
### SISTEMA NERVOSO PERIFÉRICO

A Parte periférica do SN composta pelas vias que carregam as informações tanto no sentido periferia-SNC, quanto no sentido SNC-periferia. É formado principalmente pelos **nervos**, (que podem ser sensitivos, mistos ou motores, de acordo com o tipo

das informações que carregam); **terminações nervosas e os gânglios**.

### NERVOS

Os nervos são feixes de neurônios envolvidos por tecido conectivo e amplamente vascularizados... isso mesmo, os nervos são irrigados!!! (Figura 5.11). Podem alcançar espessura e comprimento variáveis, dependendo da quantidade de neurônios que o formam e da distância da estrutura inervada. Os nervos que se originam da medula são os chamados de **espinhais**, os que se conectam ao tronco encefálico e ao telencéfalo são os **cranianos**.



**Figura 5.11** • Secção em um nervo, mostrando os feixes neuronais (de axônios) e as bainhas conjuntivas que os envolve: (A) endoneuro, (B) epineuro e (C) perineuro, assim como os vasos que nutrem os nervos (D).



## NERVOS ESPINHAIS

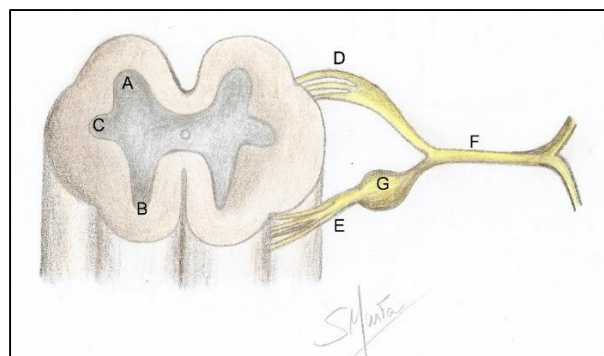
São em número de **31 pares** que conectam a medula nos seus diversos segmentos, sendo de cada lado: **8 pares cervicais; 12 torácicos; 5 lombares; 5 sacrais e 1 coccígeo**. (Figuras 5.8 e 5.9 e Mapa conceitual 5.2). Essas estruturas nervosas atravessam os **forames intervertebrais** (com exceção do primeiro par que emerge entre o occipital e o atlas e dos nervos sacrais que emergem pelos forames sacrais) ao longo da coluna vertebral.

Todos os nervos espinhais são mistos, pois são formados pela união de duas **raízes**, uma **anterior ou ventral, motora** e uma **posterior ou dorsal, sensitiva** (figura 5.12). Os corpos dos neurônios motores que o formam se situam na coluna anterior da medula; já os corpos dos sensitivos se situam nos gânglios dorsais situados em anexo à sua raiz sensitiva, e fazem conexão na coluna posterior da medula, onde se encontram neurônios sensitivos. As fibras sensitivas se destinam à sensibilidade da pele e das vísceras, já as motoras, são destinadas aos músculos. Devemos registrar que há ainda fibras autônomas que discutiremos oportunamente.

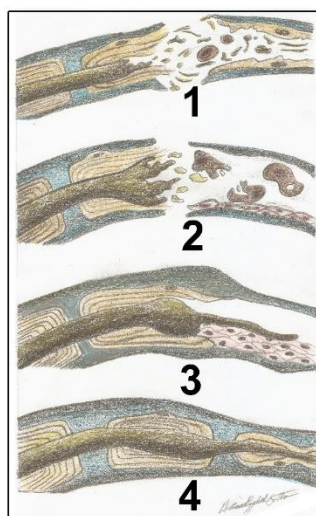
Alguns nervos trocam fibras entre si, formam os **plexos nervosos: o cervical**, constituído por nervos originados entre C2 e C4; o **braquial**, constituído pelas raízes de C5 a T1; o **lombo-sacral**, de L2 a S4 e o coccígeo S5 e Coc1). Enquanto o braquial inerva o membro superior, o lombo sacral se encarrega da inervação do membro inferior das estruturas pélvicas. Já o cervical inerva os músculos do pescoço e o músculo diafragma, enquanto o coccígeo fornece nervos perineais.

## NERVOS CRANIANOS

Os nervos cranianos, em número de **12 pares**, se originam do encéfalo e se destinam à inervação de estruturas da cabeça e pescoço, com exceção do vago, que inerva vísceras abdominais e torácicas. Outra novidade desses nervos em relação aos espinhais, é que nem todos são mistos, alguns somente sensitivos e outros motores. Além disso, cada um é numerado de acordo com sua ordem de emergência do encéfalo e tem um nome, muitas vezes, relacionado com a sua função, como mostrado na figura 5.4 e no quadro 5.1.



**Figura 5.12** • Formação de um nervo espinal. Observe a medula com suas colunas: **(A)** anterior; **(B)** posterior e **(C)** lateral e as raízes ventrais **(D)** e dorsais **(E)**, constituindo o nervo misto **(F)**. Note ainda a presença do gânglio dorsal **(G)**.



**Figura 5.13** • Lesão e regeneração neural. Observe: **(1)** o nervo seccionado, **(2)** macrófagos removendo os fragmentos do coto distal do nervo; **(3)** filamentos de axônio crescendo para o interior da bainha neural; **(4)** o nervo recuperado.

**Quadro 5.1** • Nervos cranianos, seu número e as suas funções e estruturas inervadas.

Número	Nervo	Funções	Estruturas inervadas
I	Olfatório	Olfação.	Mucosa nasal.
II	Óptico	Visão.	Retina.
III	Oculomotor	Mobilidade do olho; Miose; Acomodação visual.	Músculos extrínsecos do olho (exceto o oblíquo superior e o reto lateral); Pupila (esfíncter); Músculos ciliares.
IV	Troclear	Mobilidade do olho.	Inervação motora do músculo oblíquo superior do olho.
V	Trigêmeo	Sensibilidade à face e cabeça; Inervação motora para os músculos que movem a mandíbula.	Órbita; olho; nariz e seios paranasais; boca; grande parte da língua (2/3 anteriores); dentes; parte anterior e lateral do couro cabeludo; grande parte das meninges; orelha (membrana timpânica) e ATM; Músculos da mastigação.
VI	Abducente	Movimento do olho	Inervação motora do músculo reto lateral do olho.
VII	Facial	Motricidade dos músculos faciais; Inervação secretomotora para produção de saliva e lágrimas; Gustação nos 2/3 anteriores da língua.	Inervação motora para os músculos da face (expressão facial); Glândulas submandibulares, sublinguais e lacrimais; Língua.
VIII	Vestíbulooclear	A parte coclear é responsável pela audição. A parte vestibular é a responsável pela inervação das estruturas relacionadas com o equilíbrio.	Cóclea; Labirinto vestibular.

IX	Glossofaríngeo	Sensibilidade da faringe;	Faringe; Língua; Glândulas parótidas; Seio carotídeo.
		Sensibilidade e gustação do 1/3 posterior da língua;	
		Secreção das glândulas parótidas;	
		Barocepção e quimiorrecepção.	
X	Vago	Deglutição (N. acessório);	Inervação motora da faringe Inervação da laringe com fibras sensitivas e motoras;
		Vocalização; Inervação parassimpática de vísceras.	
XI	Acessório	Inervação motora.	Trapézio e esternocleidomastoideo.
XII	Hipoglosso	Motricidade da língua.	Língua, músculos extrínsecos e intrínsecos.

### TERMINAÇÕES NERVOSAS E GÂNGLIOS

Os outros integrantes do SNP são os **gânglios** e as **terminações nervosas**. Os primeiros, são massas de corpos de neurônio fora do SNC, encontrados na raiz dorsal dos nervos espinhais e no Sistema Nervoso autônomo (SNA); os segundos são pontos onde os neurônios atingem seu alvo ou onde se originam na periferia (**placas motoras**, como exemplo). As terminações sensitivas podem ser agrupadas em:

- a) **visceroceptores** que captam sensações nas vísceras;
- b) **proprioceptores**, que situados nos músculos e tendões, informam ao SNC sobre a contração e tônus muscular;
- c) **terminações nervosas livres** que captam sensações dolorosas e finalmente,
- d) **baroceptores** que informam sobre pressão sanguínea (**seio carotídeo**, por exemplo).

Na hanseníase, por exemplo, as terminações nervosas livres vão se deteriorando com isso o doente vai perdendo as sensações dolorosas nas extremidades. Os proprioceptores localizados nos músculos, por sua vez, nos dão o sentido da posição, ajudam a ajustar os músculos a uma nova postura sem que sejam estirados ou contraídos demais.



### LESÃO E REGENERAÇÃO NERVOSA

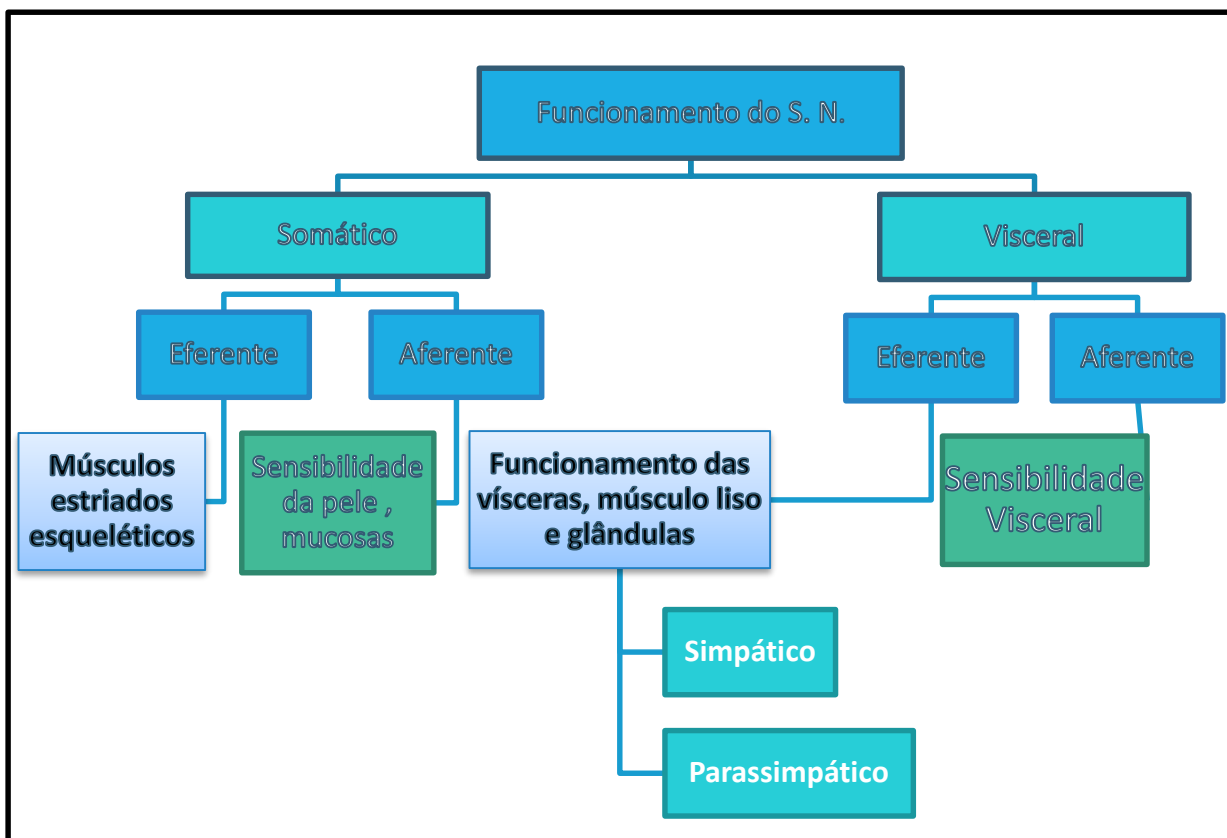
Quando um nervo é lesado sua porção distal à lesão sofre degeneração nas fibras. No entanto, as **células de Schwann (neurolemócitos)** no SNP podem reenvolver a área lesada e “brotos” de filamentos nervosos surgem do coto proximal do nervo

“recolonizando” a área distal, podendo reinervar a estrutura que perdera a inervação. No SNC essa regeneração pode ocorrer por ação similar, porém por parte dos **Oligodendrócitos**. Essa ação regenerativa é mais passível de ocorrência no SNP pois é facilitada por microcirurgias neurais guiadas por microscópios, onde o neurocirurgião tenta reaproximar ao máximo os cotos neurais afastados. Medicamentos e fisioterapia também podem otimizar o processo (Figura 5.13).

**PARTE VISCERAL DO SISTEMA NERVOSO**

Até o presente momento conversamos mais sobre a parte dita somática do SN, ou seja, aquela que cuida da nossa vida de relação; controla movimentos, pensa, elabora teses e conjecturas.

Mas há uma outra vertente que controla as vísceras, os músculos lisos e as glândulas, o sistema nervoso dito **“visceral”**. Assim como a parte somática, a visceral possui as faces aferente e eferente. A primeira trata de levar das vísceras ao SNC sensações indefinidas e difusas como: sede, fome, sono, desconforto visceral, cólicas intestinais, prazer sexual e etc. Já a face eferente deste sistema visceral, embora motora, não está sob nosso controle, tendo um autocontrole marcado pela presença de duas vertentes.... uma simpática e outra parassimpática.... daí sendo chamada de **Sistema Nervoso Autônomo (SNA)**, visualizado no mapa conceitual 5.4.



Mapa conceitual 5.4 • Funcionalidade do Sistema Nervoso.

Ilustraremos o que foi posto com um exemplo prático. Um paciente internado na UTI sofre morte cerebral. O que aconteceu? Ele deixa de sentir, de pensar, de se movimentar- ou seja, a parte somática perdeu suas funções, o córtex cerebral não comanda mais nada. No entanto, ainda há um leve funcionamento visceral, e com a ajuda de aparelhos, o paciente tem batimentos cardíacos, respira dentre outras funções, plenamente viscerais. Como pode isso??? A resposta vem a seguir...o funcionamento das vísceras é comandado por centros subcorticais e é independente do córtex, ou seja, independente de nossa vontade, portanto autônomo.



## SISTEMA VISCERAL EFERENTE OU SISTEMA NERVOSO AUTÔNOMO

Se é autônomo se autocontrola através de suas duas partes que se equilibram, mantendo o funcionamento das vísceras, glândulas músculos lisos e vasos sanguíneos. Enquanto o **parassimpático** determina a secreção das glândulas; a motilidade das vísceras através da contração de sua musculatura lisa e o funcionamento normal das vísceras, o **simpático** sempre agirá de maneira antagônica a ele, seja exacerbando uma ação, ou paralisando outra.

Diferentemente da porção somática do SN a parte autônoma exerce uma ação diferente nas estruturas inervadas, precisando para isso de dois neurônios, ditos pré-ganglionares, que estão em algum lugar do SNC e os pós ganglionares, que estão em gânglios no SNP. Esses neurônios se comunicam entre si e com a víscera alvo através de sinapses em que liberam um neurotransmissor, geralmente a acetilcolina e a noradrenalina, exercendo sobre a estrutura seu comando específico, de maneira

diferente se o estímulo é simpático ou parassimpático.

Devido a isso, as diferenças entre essas duas partes são anatômicas, fisiológicas e farmacológicas. Anatômicas pois a localização de seus neurônios, tanto pós, quanto pré-ganglionares estão em locais distintos. Farmacológicas pois o neurotransmissor liberado por cada um desses sistemas é diferente (noradrenalina no simpático e acetilcolina no parassimpático) e finalmente são diferentes fisiologicamente porque agem de maneira antagônica nas estruturas viscerais e musculares lisas, estimulando diferentes modalidades de ações.

O grande comandante desse sistema autônomo é o **hipotálamo** (discutido na parte do diencéfalo). Como assim? Neurônios que se conectam ao hipotálamo, se ligam aos núcleos de alguns nervos cranianos e à medula sacral que possuem **fibras parassimpáticas** e às partes torácica e lombar da medula que comandam o **sistema simpático**, desta forma fazem a inervação autônoma como que será descrito a seguir.

Isso explica porque quando estamos ansiosos, sensação referente à área das emoções, podemos ter distúrbios no sono, no sistema imunológico, na produção de hormônios, e etc. Outra possibilidade é a somatização das emoções causando gastrites, úlceras pépticas, distúrbios gastrointestinais e vasoconstrições nas coronárias e ainda em casos extremos, a depressão bulimia e anorexia.



## SISTEMA PARASSIMPÁTICO

A parte **parasimpática** é formada pelos nervos cranianos que possuem neurônios pré-ganglionares no tronco encefálico (parte cranial) e pela na sacral da medula espinhal (parte sacral). Por isso o parassimpático é chamado **crânio sacral**. Os neurônios do parassimpático estão organizados em **pré-ganglionares** (antes de executaram a sinapse com o segundo neurônio em um gânglio) e os **pós-ganglionares** após executarem a referida sinapse. São esses os neurônios que chegarão à estrutura alvo.

Os corpos dos neurônios pré-ganglionares, na parte cranial, estão contidos em **núcleos** específicos dos nervos cranianos **III, VII, IX e X**, ao passo que os neurônios da parte sacral estão em uma região similar à **coluna lateral** na substância cinzenta da medula sacral. Esses neurônios são **longos** o suficiente para alcançar gânglios próximos (ou até mesmo nas paredes) das vísceras e glândulas inervadas, onde se encontram os neurônios pós-ganglionares, bem mais curtos. Ao fazer esta sinapse pré-pós eles liberam a **acetilcolina**, que também é o neurotransmissor atuante na junção entre a fibra pós ganglionar e a

estrutura visceral. São neurônios, por excelência, ditos colinérgicos.

1) **Parte cranial:** como mostra a figura 5.14, ela é formada pelos nervos abaixo relacionados que destinam suas fibras parassimpáticas para as estruturas também descritas a seguir:

A) **Nervo oculomotor:** inerva os músculos ciliares, que adequam a visão para perto ou longe e ainda inervam o esfíncter da pupila impedindo a entrada excessiva de luz.

B) **Nervo facial:** inerva as **glândulas** lacrimais, submandibulares; sublinguais; palatinas e nasais.

C) **Nervo glossofaríngeo:** inerva as glândulas **parótidas**.

D) **Nervo vago:** inerva todas as **vísceras torácicas e as abdominais** até a flexura cólica esquerda.

Os gânglios da cabeça, onde esses nervos fazem a conexão, de cada lado, são: **gânglio ciliar** - situado na órbita, recebendo fibras do oculomotor; **gânglio pterigopalatino e submandibular**, recebem fibras do facial e finalmente, **gânglio ótico** contendo



fibras do glossofaríngeo (Figura 5.14). O vago faz sinapse em gânglios situados nas paredes das vísceras torácicas e abdominais. Deste modo, a maioria delas e ainda as pélvicas, têm seus plexos nervosos formados por um emaranhado de fibras (pós e pré-ganglionares) e gânglios.

2) **Parte sacral do SNA parassimpático** assume a inervação das vísceras pélvicas (porção final do intestino grosso, útero, reto, próstata, bexiga e etc.). Seus neurônios pré-ganglionares se localizam na região correspondente à coluna lateral da substância cinzenta da medula e fazem sinapse em gânglios contendo os neurônios pós ganglionares presentes nos plexos viscerais dessas estruturas pélvicas.

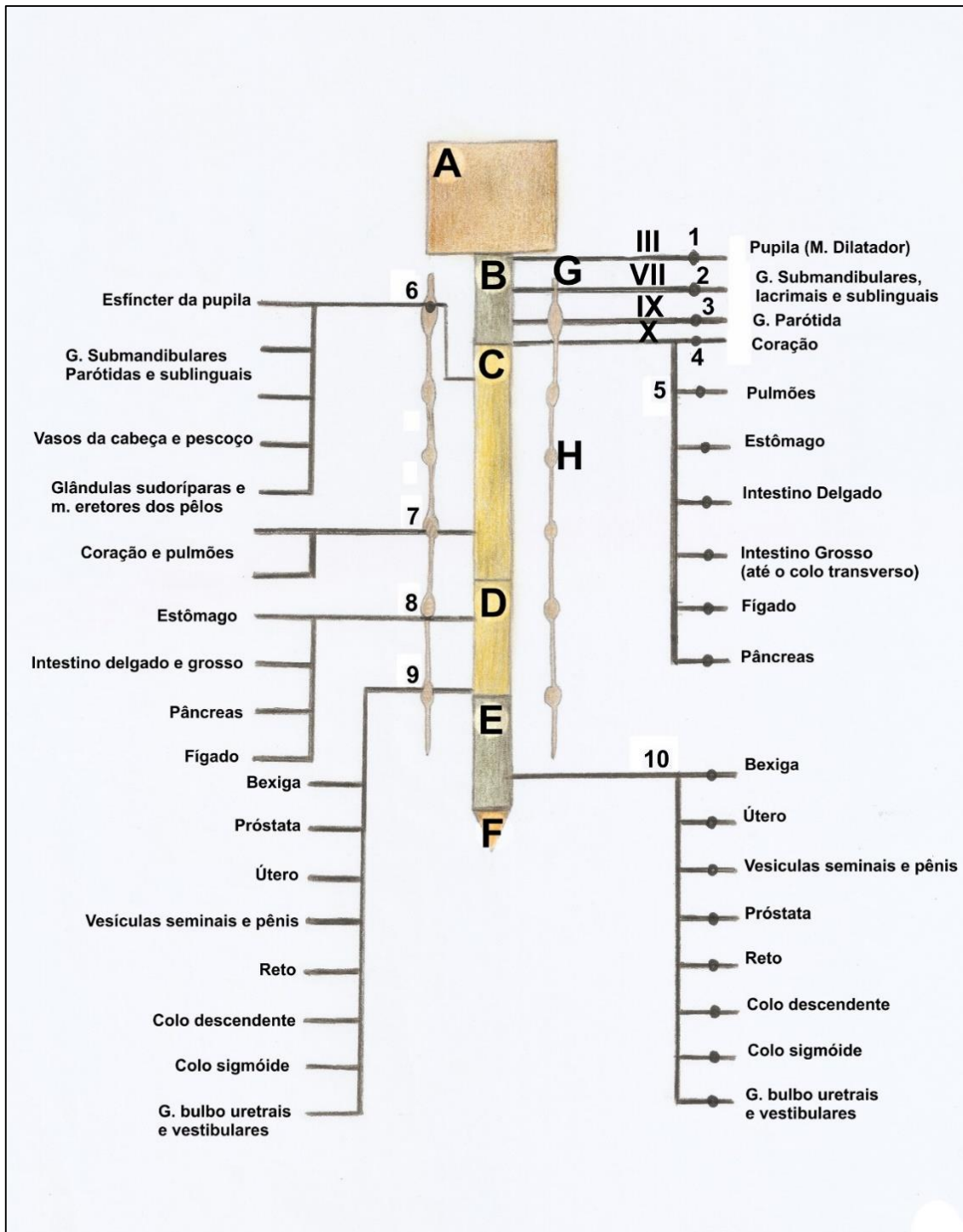
Por exemplo, coração pulmões, intestinos (até a flexura cólica esquerda), estômago, fígado recebem suas fibras **pós e pré-ganglionares** do vago, as fibras sacrais fazem pré fazem suas sinapses em gânglios próximo às paredes das vísceras pélvica e porção terminal do intestino grosso. Nesse caso o emaranhado de fibras presentes nessas vísceras contém neurônios pré e pós além de gânglios com os corpos celulares dos neurônios pós.



## SISTEMA SIMPÁTICO

Para contrabalancear o parassimpático, o simpático se apresenta com seus neurônios pré-ganglionares situados nas **colunas laterais** da medula **torácica e lombar**, e os pós ganglionares dispostos ao longo da coluna vertebral no **tronco simpático** contendo os **gânglios paravertebrais** e nos gânglios **pré-vertebrais**. Em outras palavras: os neurônios pré-ganglionares, geralmente curtos, deixam a coluna lateral da medula (torácica e lombar) onde estão seus corpos, seguem pelos ramos comunicantes cinzentos, fazem sua sinapse no gânglio do tronco simpático (paravertebrais) ou nos pré-vertebrais e deles pequenos ramos comunicantes brancos (fibras pós ganglionares longas) voltam aos nervos espinhais onde fazem a sinapse, já como fibras pós ganglionares. Os **nervos simpáticos** chegam às vísceras, **músculo liso** ou **glândulas** através de um nervo próprio ou de um nervo que envolve a túnica muscular de uma artéria (toda artéria tem em sua parede um emaranhado de nervos simpáticos que atuam na sua vasoconstrição).

A ação do simpático (ver quadro 5.2 e figura 5.14) é antagônica à do parassimpático sendo mais difusa e mais maciça que a deste, pois as fibras pós ganglionares simpáticas liberam **noradrenalina** que também estimulará as **glândulas suprarrenais** a liberarem **adrenalina** gerando uma ação massiva e em cadeia. Geralmente usamos o simpático quando temos que ter uma reação de **defesa, ataque ou fuga**.



**Figura 5.14** • Esquema mostrando as regiões medulares e encefálicas destinadas à inervação simpática e parassimpática das vísceras. Observe: **(A)** encéfalo; **(B)** medula cervical; **(C)** medula torácica; **(D)** medula lombar; **(E)** medula sacral; **(F)** medula coccígea; **(G)** tronco simpático; **(H)** gânglio simpático. Ainda: **(1)** gânglio ciliar; **(2)** submandibular e pterigopalatino; **(3)** gânglio ótico; **(4)** e **(5)** gânglios nos plexos viscerais; **(6)** gânglio cervical superior; **(7)** gânglio da parte torácica do tronco simpático; **(8)** gânglio da parte lombar do tronco simpático; **(9)** gânglio da parte sacral do tronco simpático; **(10)** neurônio pré-ganglionar parassimpático sacral. a- Neurônios pé-ganglionares do simpático; b- neurônios pós ganglionares do simpático. c- neurônios pós ganglionares do parassimpático. **(III)** nervo oculomotor, **(VII)** nervo facial; **(IX)** nervo glossofaríngeo e **(X)** nervo vago.



**Quadro 5.2** • Ação do Sistema Nervoso Autônomo sobre as vísceras.

Órgão	Ação do parassimpático	Ação do simpático
<b>Coração</b>	Funcionamento normal (bradicardia).	Aceleração dos batimentos (taquicardia).
<b>Pulmões</b>	Funcionamento normal (bradipneia).	Aumento da frequência respiratória (taquipneia).
<b>Sistema digestório</b>	Peristaltismo normal nas vísceras.	Fechamento dos esfíncteres.
<b>Pupila</b>	Contrição (miose).	Midríase (dilatação).
<b>Vasos sanguíneos</b>	Vasodilatação.	Vasoconstrição.
<b>Fígado</b>	Funcionamento normal da víscera.	Liberação excessiva de glicose na gliconeogênese, aumentando a glicemia.
<b>Músculos eretores dos pelos</b>		Ereção de pelos.
<b>Genitais masculinos</b>	Ereção	Ejaculação.
<b>Bexiga</b>	Contração do músculo detrusor (da bexiga) e abertura do esfíncter uretral interno, ocasionando a micção.	Fecha o esfíncter uretral interno durante a ejaculação.

Diz-se comumente que não se consegue viver em situações de stress constante por causa dessas alterações orgânicas, que a longo prazo e se repetidas frequentemente levam à hipertensão, hiperglicemia, dentre outros problemas. Essa situação pode levar o indivíduo a um infarto do miocárdio; a um AVE e etc. Por isso, devemos como profissionais de saúde, sempre tentar controlar a ansiedade de nossos pacientes evitando que pequenos procedimentos ou intervenções cirúrgicas sejam comprometidas pela alteração do seu quadro fisiológico, como taquicardia; hiperglicemia e vasoconstrições acentuadas...



**Síndrome de emergência**

A síndrome de emergência de Cannon acontece nesses casos... precisamos ter atitude diante de uma situação de perigo ou stress... o simpático então sobrepuja o parassimpático...e temos uma série de reações que nos obrigam a lutar ou fugir: dilatação da pupila para enxergarmos melhor; desvio do sangue para o músculo; vasoconstrição periférica; aumento do batimentos cardíacos (taquicardia); aumento da frequência respiratória (taquipneia), aumento da liberação de glicose pelo fígado... ou seja, condições que nos deixam mais em condições de reagirmos frente à uma ameaça.

**SISTEMA SENSORIAL**

**TERMINAÇÕES NERVOSAS ESPECIALIZADAS**

A sensibilidade do corpo está didática e anatomofuncionalmente dividida em especial e geral. A sensibilidade geral é formada por

corpúsculos que reportam ao SNC através dos nervos, sensações específicas como frio, dor, pressão ou até mesmo sede, fome, plenitude gástrica e etc. Os corpúsculos nervosos (terminações nervosas) que se dedicam a captar essas sensações podem ser agrupados em:

a) **Nociceptores:** são as terminações nervosas livres, localizadas em toda a extensão da pele, nas vísceras, nas mucosas, no periósteo, nos tendões e músculos, informam ao SNC **sensações dolorosas**. São, portanto, imprescindíveis à defesa do nosso corpo, no sentido de alertar quando uma lesão ou um processo patológico.

b) **Termoceptores:** (para o frio e para o calor) esses se responsabilizam por informar ao SNC as sensações já aqui mencionadas, quando estimulados.

c) **Proprioceptores:** Relacionados às sensações de movimento. Estão localizados nos músculos (**os fusos neuromusculares**); nos tendões (**os órgãos neurotendinosos**) e no ligamento periodontal, que prende os dentes aos alvéolos.

d) **Baroceptores e quimioceptores:** são relacionados à leitura da pressão sanguínea e os segundos à captação da quantidade de oxigênio ou CO<sub>2</sub> no sangue. Os **baroceptores** quando estimulados fazem com que o SNC responda com vasodilatação ou vasoconstrição, regulando a pressão sanguínea. Já os **quimioceptores** provocam um aumento ou diminuição na frequência respiratória, regulando, dessa forma, o teor de O<sub>2</sub> e CO<sub>2</sub> no sangue. Localizam-se em vasos sanguíneos como a **carótida**.

Por exemplo... o vento frio das manhãs de inverno sobre a pele... na realidade estimulam os termoceptores e seu estímulo é conduzido ao córtex cerebral, onde é interpretado como aquela sensação desagradável que é a baixa temperatura... então, cientes do frio, somos obrigados a colocar o agasalho...



Os proprioceptores estão constantemente informando ao encéfalo as contrações e relaxamentos dos músculos. Se nos acomodamos em um assento ou se partimos para uma posição menos incômoda em determinadas situações isso acontece graças aos proprioceptores que “captam” a posição dos músculos (estiramento, contração) e prontamente informam ao SNC que reage contraindo os antagonistas ou relaxando o músculo em questão.

Outra situação é quando em meio à mastigação encontramos um objeto estranho na comida. Por mais delgado que seja, (um fio de cabelo por exemplo) ele é logo percebido pelos “proprioceptores” do ligamento periodontal, que acionados, provocam o reflexo de abertura da boca.



As sensações especiais (gustação, tato, olfação, audição e visão) estão relacionadas a estruturas ainda mais elaboradas:

### GUSTAÇÃO

Corpúsculos **quimioceptores** localizados nas **papilas da língua** reportam ao nervo **corda do tímpano** (ramo do facial) e ao **glossofaríngeo** os componentes químicos dos alimentos, que serão identificados pelo córtex do cérebro como o "gosto", o sabor dos alimentos. As papilas linguais serão melhor estudadas no capítulo destinado ao sistema digestório.

### OLFAÇÃO

Como veremos na parte de respiração, na região superior da cavidade nasal (no teto desta cavidade) existe uma formação fenestrada do **osso etmoide**, a **lâmina crivosa**. Por essas diminutas perfurações transitam filamentos do nervo olfatório (N. C. I) que conectado ao telencéfalo, reporta a ele o aroma das substâncias.

### ORELHA (AUDIÇÃO)

A audição e a visão já são anatômica e fisiologicamente mais complexas e por isso os **órgãos vestibulococleares** e ópticos serão mais detalhadamente descritos nos tópicos de "orelha" e "olho".

Guarnecida externamente pelo pavilhão auricular ou **aurícula** (antiga orelha) a chamada orelha (antigo ouvido) se divide em três partes: **orelha externa, média e interna**.

#### ORELHA EXTERNA

A orelha externa é formada pelo **conduto auditivo (meato acústico externo)** um canal que vai do **poro**

**acústico externo** até a **membrana timpânica**. Esta está firmemente presa ao **cabo do martelo** (ossículo da audição) e quando é vibrada pela onda sonora, transmite ao ossículo esse movimento (Figura 5.15).

A membrana timpânica é visível ao exame pelo otoscópio, ocasião em que o examinador pode suspeitar de um processo inflamatório e/ou infeccioso, dada à aparência dessa estrutura.

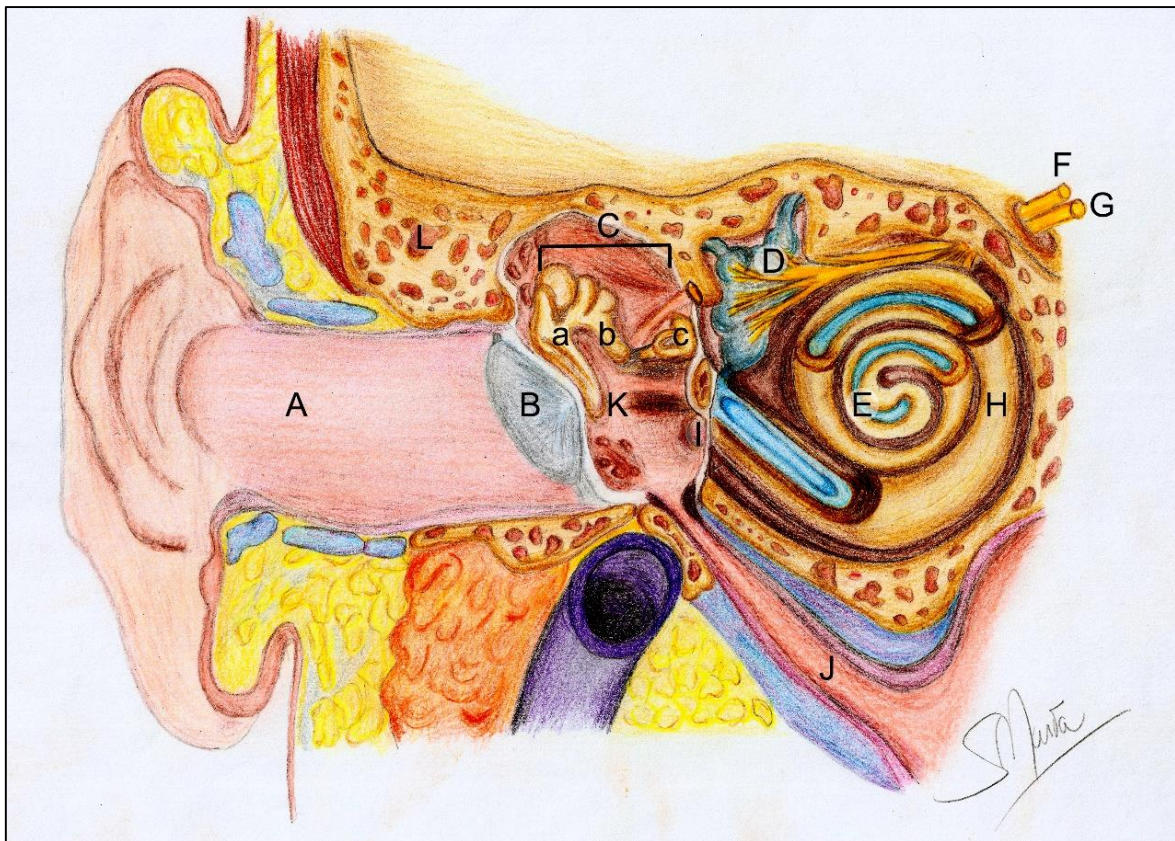
Ela é importantíssima na reverberação do som, e se for rompida, prejudica demasiadamente esse processo. Por exemplo, o som da voz humana (em média 60 decibéis) torna-se inaudível, por alguém cuja membrana timpânica foi lesada, o interlocutor terá que gritar...



#### ORELHA MÉDIA

A **orelha média** é uma cavidade dentro da **parte petrosa** do osso temporal onde se encontram os ossículos da audição (**martelo, estribo e bigorna**). Ela se comunica com o **processo mastoide** do osso temporal por uma abertura o **antro mastoideo**, e com a faringe através da **tuba auditiva** - um dispositivo cartilaginoso que visa equilibrar a pressão externa e interna da orelha média, conforme será visto no estudo da faringe (Figura 5.15). A orelha média se comunica indiretamente com a orelha interna pelas **janelas redonda e oval**.





**Figura 5.15** • Corte coronal em uma orelha. Observe: **(A)** conduto auditivo; **(B)** membrana timpânica; **(C)** ossículos do ouvido contendo os ossos **(a)** martelo, **(b)** bigorna e **(c)** estribo; **(D)** labirinto membranáceo vestibular; **(E)** ducto coclear; **(F)** nervo vestibulococlear; **(G)** nervo facial; **(H)** labirinto ósseo; **(I)** janela redonda; **(J)** tuba auditiva; **(K)** orelha média (cavidade timpânica); **(L)** adito - comunicação com as células mastoideas.

## ORELHA INTERNA

A **orelha interna** se trata de um **labirinto ósseo** escavado dentro da parte petrosa do temporal, formando o **vestíbulo e a cóclea**. Dentro desse labirinto, que é preenchido pela **perilinf**a, se encontra o **labirinto membranáceo**, preenchido pela **endolinf**a. O labirinto membranoso da parte vestibular é formado pelo **sáculo, utrículo e ampolas** além dos **canais semicirculares**. Eles contêm as **cristas ampulares e a mácula** responsáveis por

captar os movimentos da cabeça, informá-los ao SNC em forma de sensações de equilíbrio corporal.

O labirinto membranáceo da **parte coclear**, o **ducto coclear**, contém o **órgão de Corti** cujas células quando estimuladas informam ao lobo temporal do cérebro o teor das ondas sonoras, ou seja, o som. Tanto a parte vestibular quanto a coclear são inervadas pelo **nervo vestibulo coclear** (VIII par craniano).

A onda sonora ao vibrar a membrana timpânica movimenta esses ossículos que por sua vez, transmitem à orelha interna essa onda amplificada, gerando movimentos nos líquidos aí contidos que provocam um estímulo nos órgãos de Corti, presentes no labirinto da orelha interna.

Uma “falha” nessa transmissão pode resultar numa “surdez de condução” situação em que a onda sonora não chega a ser corretamente transmitida para a orelha interna.



## OLHO (VISÃO)

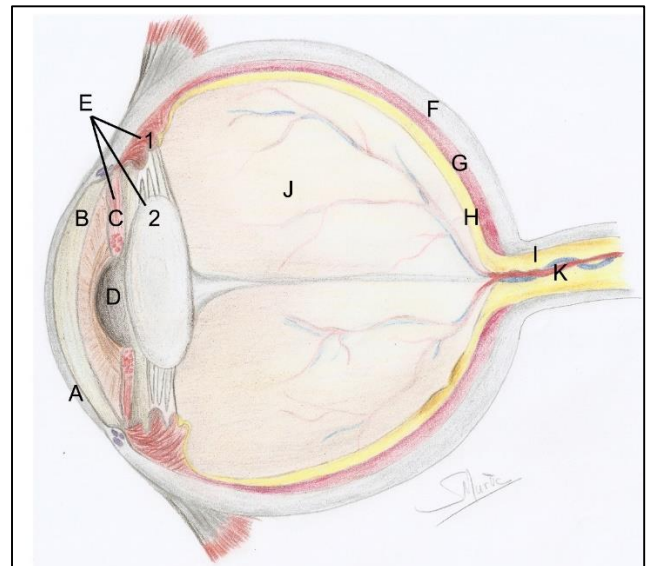
Talvez esse seja o nosso sistema de sensações mais elaborado, e por isso mais fantástico. Os órgãos da visão, os olhos, são anatomicamente formados por três Camadas (ou túnicas) e pelo meio dióptrico.

### TÚNICA EXTERNA

A camada mais externa corresponde à **esclera** (que forma os 5/6 posteriores do bulbo do olho), o “branco do olho”; e à **córnea** – pequena membrana transparente na região anterior do **bulbo**. Elas são anteriormente revestidas pela **conjuntiva bulbar**, uma finíssima membrana mucosa transparente (só vista quando se torna avermelhada, como na conjuntivite) e altamente inervada (Figura 5.16).

#### Ceratocone

A córnea é transparente e permite – se ser atravessada completamente pelos raios luminosos. É essa membrana que pode ser afetada pelo ceratocone, tornando-se mais pontiaguda e muitas vezes carecendo ser substituída num transplante de córnea (devidamente doada *post mortem* e transplantada no receptor).



**Figura 5.16** • Olho em secção. Observe: **(A)** córnea e conjuntiva (a revestindo externamente); **(B)** câmara anterior; **(C)** íris; **(D)** pupila; **(E)** úvea com **(1)** corpos ciliares e **(2)** cristalino; **(F)** esclera; **(G)** coroide; **(H)** retina; **(I)** nervo óptico; **(J)** corpo vítreo; **(K)** artéria central da retina.

### TÚNICA MÉDIA

A **túnica média** do olho, ou **vascular**, é representada pela **coroide** e na região mais anterior pelo **corpo uveal (corpos ciliares e íris)**. A coroide é também chamada de **túnica pigmentada** devido à sua coloração. A íris é a parte muscular e colorida do olho, e os corpos ciliares sustentam o **cristalino**.

A íris dá a “cor dos olhos” pois tem um epitélio pigmentado revestindo sua estrutura muscular que controla o tamanho da abertura circular central, a pupila. Esse controle permite em maior ou menor grau a entrada de raios luminosos pela abertura. Quando o músculo esfíncter da pupila se contrai, essa abertura diminui, quando o dilatador da pupila se contrai ela sofre midríase, ou seja, aumenta seu diâmetro, permitindo maior passagem de luz. É o que acontece quando vamos ao oftalmologista e usamos o “colírio midriático” para aumentar a abertura da íris e permitir a inspeção do fundo do olho pelo médico.



### TÚNICA INTERNA

A **retina**, membrana interna do olho é formada principalmente por células chamadas **cones e bastonetes** que formam dois estratos, ou camadas sobrepostas. Essas células se continuam com o **nervo óptico** que deixa a retina pelo **disco óptico** e se dirige ao telencéfalo levando os sinais luminosos para serem interpretados em nível cortical.

#### Descolamento de retina e DMRI

Por ser uma membrana dupla, a retina pode, devido a traumatismos, sofrer um “descolamento”, uma separação se suas duas camadas, comprometendo a visão. Ou ainda pode sofrer uma degeneração em sua mácula (degeneração macular relacionada à idade) muito comum em indivíduos senis, ocasião em que os cones são deteriorados tornando a visão progressivamente menos detalhada.

### MEIO DIÓPTRICO

O **meio dióptico** do olho contém, além da córnea, o **humor aquoso**, o **crystalino** e o **corpo vítreo**. Este último preenche quase todo o bulbo ocular e “condensa” a retina contra a coróide e permite a refração dos raios luminosos rumo à retina. O humor

aquoso é produzido continuamente pelos **corpos ciliares** da túnica média e preenche as **câmaras anterior e posterior** antes de ser absorvido na esclera.

#### Glaucoma

A pressão desse humor aquoso nas câmaras do olho pode ser aferida e dita como “pressão intraocular” que quando aumentada pode levar ao glaucoma.

#### Miopia e Hipermetropia

Se o bulbo do olho é mais curto antero-posteriormente, a imagem se formará depois da retina, caracterizando a miopia. Se o globo é por demais longo, a imagem se forma antes da retina, caracterizando a hipermetropia.

#### Catarata e presbiopia

A globosidade da lente mudando ou diminuindo nos permite adequar o foco da visão. Uma perda nessa capacidade caracteriza a presbiopia, ou falta de acomodação visual, já a catarata afeta o cristalino tornando-o opaco e impedindo a refração da luz. Na cirurgia ele é retirado e uma lente artificial é implantada no olho.



O cristalino, ou lente, é o responsável pela mudança de foco quando deixamos de observar um objeto distante e passamos a observar um mais de perto. Ele está preso aos músculos ciliares por **fibras radiais**.

## SISTEMA CIRCULÁTARIO

### INTRODUÇÃO

O sistema circulatório tem como finalidade levar material nutritivo e O<sub>2</sub> para as células. Esse sistema também recolhe CO<sub>2</sub> e catabólitos dos tecidos, levando-os respectivamente para os pulmões e para os rins, onde serão eliminados, e ainda transporta hormônios, medicamentos e células de defesa para as áreas do corpo onde está sendo requisitada sua atuação.

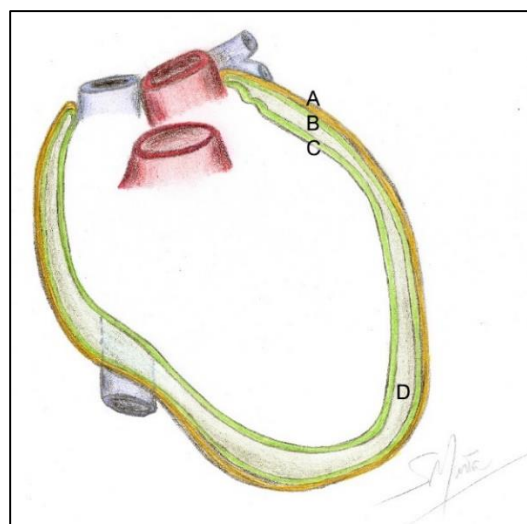
Para isso, o referido sistema contém uma bomba contrátil, o coração, que impulsiona o sangue através das artérias e delas o sangue volta ao coração pelas veias. Esses vasos adquirem diferentes calibres e espessuras em sua parede até vasos diminutos que permitem as trocas metabólicas com as células. Processo que ocorre graças à permeabilidade seletiva das paredes dos vasos, permitindo que o conteúdo os atravessasse e que os resíduos celulares façam o caminho inverso.

### CORAÇÃO

É a bomba propulsora do SC, sendo um órgão muscular oco, dividido por septos em quatro cavidades. O coração se localiza na cavidade torácica em um espaço entre os pulmões, o mediastino. Relaciona-se anteriormente com o esterno, e está repousado sobre o músculo diafragma. Essas relações ditam os nomes das faces do coração: respectivamente **pulmonar,**

**esternocostal e diafragmática.** O órgão encontra-se, na maioria das vezes, obliquamente, em sua maior porção voltada para a esquerda.

O coração está contido em um saco fibroso, o pericárdio, que forma a cavidade pericárdica que limita sua expansão diastólica (Figura 6.1).



**Figura 6.1** • Saco pericárdico com as lâminas pericárdicas e os espaços entre elas. Observe: **(A)** pericárdio fibroso; **(B)** pericárdio seroso parietal; **(C)** pericárdio seroso visceral; **(D)** cavidade pericárdica.

O **pericárdio** é constituído de três camadas, o **pericárdio fibroso**, externo, formando o saco pericárdico, revestido pela **lâmina parietal do pericárdio seroso**. A camada pericárdica mais interna, que também corresponde à camada mais externa do coração (revestindo o miocárdio), é formada pelo **pericárdio seroso visceral**, e é

conhecida como **epicárdio**. Entre as duas camadas de pericárdio seroso, há um espaço, a **cavidade pericárdica**, que contém um líquido que lubrifica as membranas, permitindo o deslizamento de uma sobre a outra, durante os batimentos cardíacos.

#### Tamponamento cardíaco

Em perfurações por armas brancas em brigas de rua, ou devido a um traumatismo (por exemplo fratura de costelas) em acidentes, o pericárdio pode ser perfurado deixando que a cavidade pericárdica se encha de sangue, tamponamento cardíaco. Neste processo, é impedida a sístole do coração, situação em que a vítima deve ser socorrida imediatamente necessitando passar por uma pericardiocentese, incisão na parede torácica com a finalidade de drenar o conteúdo excessivo da cavidade pericárdica.

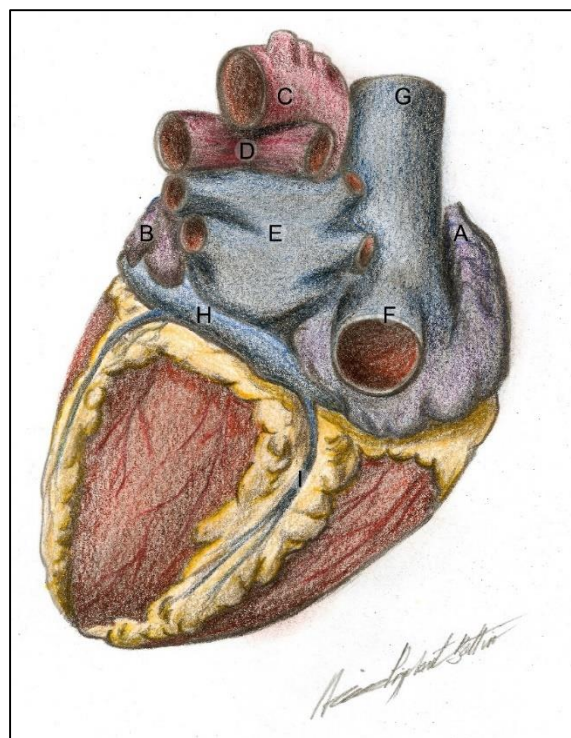
#### MORFOLOGIA DO CORAÇÃO

Ao observarmos um coração, sua forma é cônica, cuja **base** alargada está voltada superomedialmente, e para a direita e seu **ápice**, estreito e afunilado, projetado inferiormente para a esquerda. É na base do coração que penetram e de onde partem os “**vasos da base**”. As **cavidades cardíacas** subjacentes podem ser facilmente identificadas externamente, pois são delimitadas por sulcos onde correm os vasos do miocárdio (**artérias coronárias e veias cardíacas**). Ainda podemos ver na base as duas **aurículas** que são projeções dos átrios, que funcionam como um reservatório de sangue (Figuras 6.2 e 6.3).

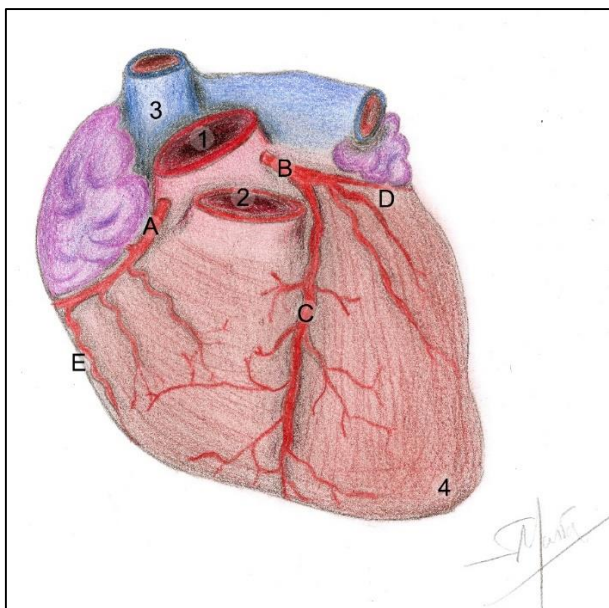
Internamente, pode-se ver a cavidade cardíaca que se apresenta dividida em quatro: dois átrios (direito e esquerdo) e dois ventrículos (direito e esquerdo). Essas cavidades são separadas por **septos**: **interatrial** (separando os átrios),

**interventricular** (entre os ventrículos) e o **atrioventricular**, que divide o coração em porção superior (átrios) e porção inferior (ventrículos), é nesse septo que se encontram as **valvas cardíacas** (Figura 6.4).

As paredes do coração são constituídas principalmente por **músculo estriado cardíaco**, o **miocárdio**, formando sua camada mais espessa. Cada cavidade é revestida por uma camada interna, o **endocárdio** (tecido epitelial pavimentoso), revestimento que é contínuo com o das artérias e veias. E externamente, como foi reportado, pode-se ver o **epicárdio** (pericárdio visceral). Essas são as três camadas cardíacas.



**Figura 6.2** • Morfologia externa do coração em vista posterior. Observe: **(A)** aurícula direita; **(B)** vasos da base; **(C)** artéria aorta; **(D)** artéria troncopulmonar; **(E)** veias pulmonares; **(F)** veia cava inferior; **(G)** veia cava superior. Ainda, atente-se para os sulcos contendo os vasos que os percorrem: **(H)** sulco coronário contendo o seio coronário; **(I)** sulco interventricular posterior com a artéria e veia interventriculares posteriores.



**Figura 6.3** • Morfologia do coração em vista anterior. Observe: **(A)** artéria coronária direita e **(B)** esquerda; sulco interventricular anterior com **(C)** artéria interventricular anterior; **(D)** ramo circunflexo da a. coronária esquerda; **(E)** ramo marginal direito da a. coronária direita. Ainda: **(1)** artéria aorta; **(2)** artéria troncopulmonar; **(3)** veia cava superior e **(4)** ápice do coração.

Os ventrículos possuem suas paredes com maior quantidade de **miocárdio** em relação às paredes atriais, para que sua função de contração e de impulsionar o sangue seja mais desempenhada. O VE, então, que impulsiona sangue para todo o corpo, possui suas paredes muito mais espessas ainda (Figura 6.4).

#### Cardiomegalia

Os indivíduos hipertensos, via de regra, possuem as paredes cardíacas hipertrofiadas (quadro que o paciente refere como “coração aumentado”) pelo fato da grande força que os ventrículos devem fazer para vencer a resistência periférica das paredes dos vasos sanguíneos.

O **septo átrio-ventricular** possui dois orifícios, os **óstios atrioventriculares direito e esquerdo**, possibilitando assim a comunicação do átrio direito com o ventrículo direito e do AE com o VE. No entanto, estes óstios são guarnecidos por duas **valvas atrioventriculares**, que impedem o refluxo do sangue do ventrículo para o átrio. As **valvas** são formadas por tecido conjuntivo e endotélio, e constituídas por cúspides (ou **válvulas**). A **valva direita** possui três cúspides e é denominada **tricúspide**. A **esquerda** possui duas, sendo, portanto, **bicúspide ou mitral**. Quando o ventrículo sofre sístole, as **cordas tendíneas** (ou cordoalha tendinosa) tracionam as valvas que, por estarem presas às paredes ventriculares pelos **músculos papilares**, têm sua eversão impedida e não há refluxo do sangue para os átrios (Figuras 6.4 e 6.5). O fechamento dessas valvas marca a primeira bulha cardíaca, o “tum” do ‘tum-tá”, audível na ausculta cardíaca.

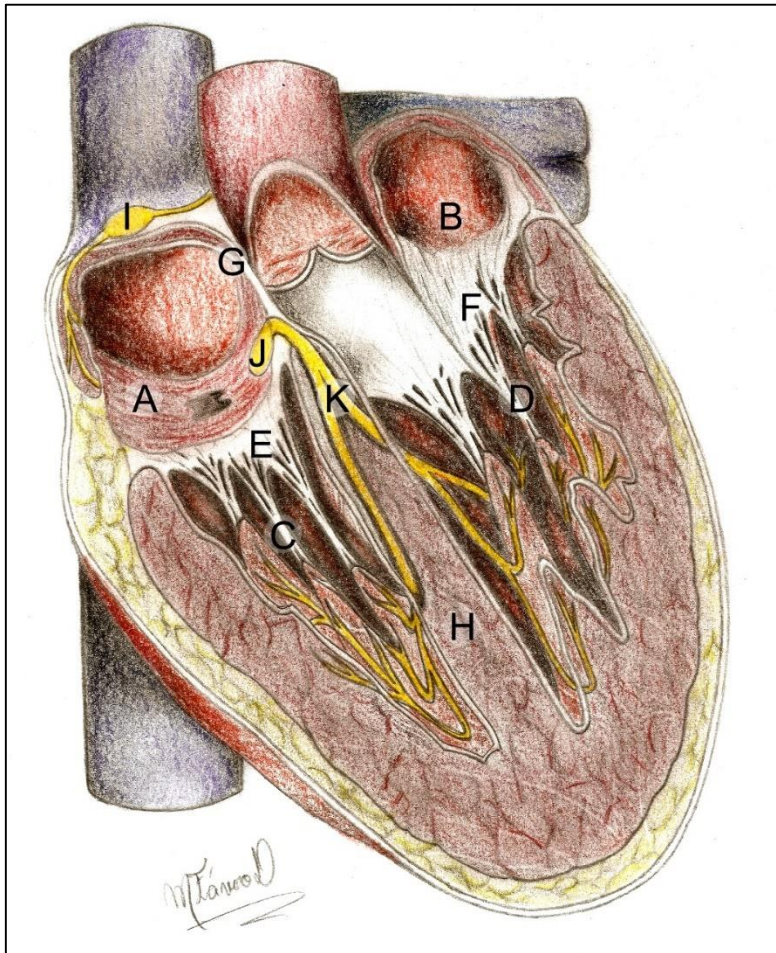
#### Febre reumática e sopro cardíaco

Como consequência da febre reumática, imunocomplexos podem se precipitar sobre as valvas, tornando-as endurecidas e com nódulos na superfície (rugosas). Com a cicatrização da valva, há sua retração e uma estenose valvar. Logo, o sangue do ventrículo reflui para o átrio pelo espaço não fechado, gerando um sopro cardíaco (uma terceira bulha) auscultado antes da contração ventricular.

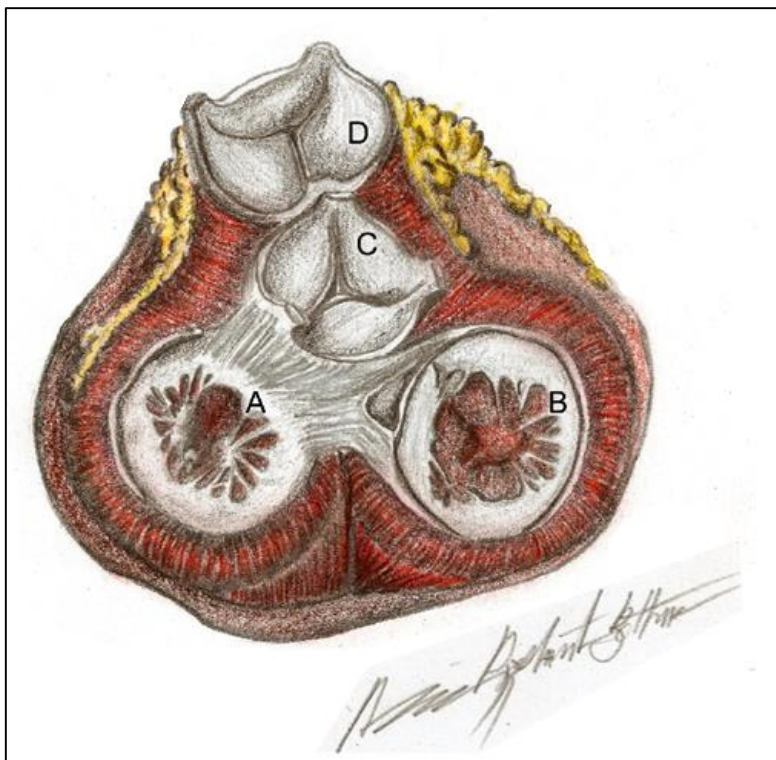
#### Incompetência valvar

Em caso de incompetência ou estenose de algumas dessas valvas, pode haver refluxo sanguíneo para o átrio e conseqüentemente o aparecimento de uma terceira bulha na ausculta, o chamado sopro cardíaco.





**Figura 6.4** • Coração em secção longitudinal, em que se vislumbram as cavidades cardíacas. Observe: **(A)** átrio direito; **(B)** átrio esquerdo; **(C)** ventrículo direito; **(D)** ventrículo esquerdo; as valvas cardíacas, sendo **(E)** tricúspide e **(F)** bicúspide; **(G)** septo interatrial; **(H)** septo atrioventricular e interventricular. Vê-se ainda: **(I)** nó sinoatrial; **(J)** nó atrioventricular; **(K)** feixes atrioventriculares. Observe as diferenças nas espessuras das paredes das cavidades



**Figura 6.5** • Valvas cardíacas. Observe: **(A)** valva mitral; **(B)** valva tricúspide; **(C)** valva aórtica e **(D)** valva pulmonar com o **(E)** esqueleto fibroso unindo-as.

Essas valvas ainda podem ser colonizadas por bactérias da orofaringe, por ocasião de uma cirurgia bucal, levando a uma endocardite. Nesses pacientes com valvopatia, é recomendada uma profilaxia antibiótica antes de intervenções invasivas na cavidade bucal.

### VASOS DA BASE

Vários vasos sanguíneos de grande porte se conectam ao coração pela sua base (Figuras 6.1 e 6.2):

A) **Veias cava superior e inferior:** traz o sangue venoso do corpo até o átrio direito.

B) **Artéria troncopulmonar:** leva o sangue do ventrículo direito até os pulmões. Ela se divide em artérias pulmonares direita esquerda, se destinando, respectivamente a cada pulmão.

C) **Veias pulmonares:** em número de quatro, trazem o sangue dos pulmões ao átrio esquerdo.

D) **Artéria aorta:** Vaso mais calibroso do corpo, leva o sangue do ventrículo esquerdo para todos os tecidos.

Os **ventrículos E e D** se conectam, respectivamente, às **artérias aorta e troncopulmonar**, que também apresentam em sua origem no ventrículo uma valva formada por três **válvulas semilunares**, a **valva aórtica** e a **troncopulmonar** de maneira respectiva. Após a contração ventricular, o sangue é impedido de retornar aos ventrículos, pelo fechamento das valvas semilunares. Essas valvas têm a morfologia descrita como sendo em forma de

“bolso” e, quando o ventrículo se contrai, a força do sangue empurra os folhetos que se deslocam para junto das paredes do vaso, e quando o sangue passa e tende a refluir, elas são preenchidas de sangue e fechadas, impedindo o refluxo.

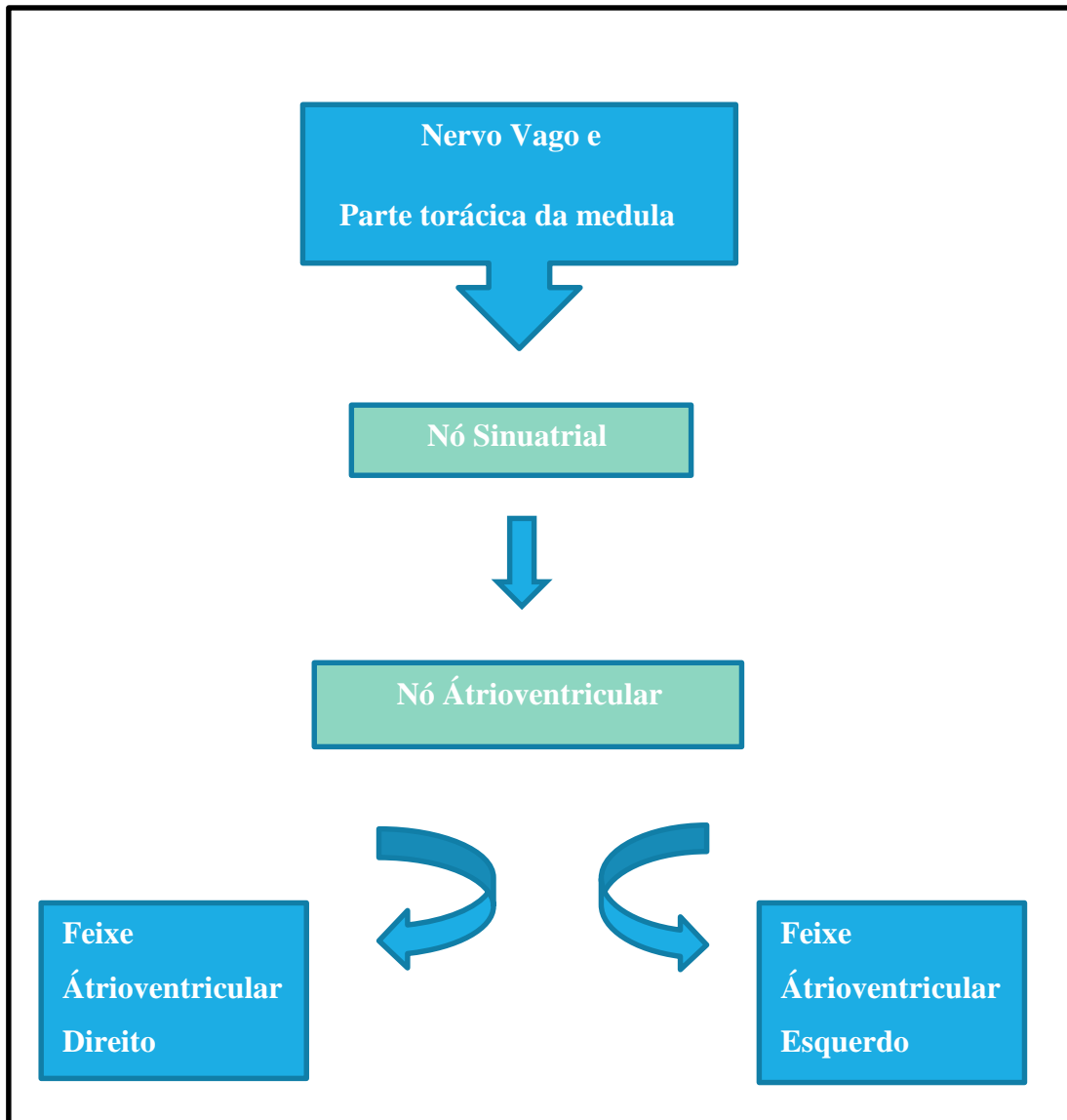
### ESQUELETO CARDÍACO

O coração ainda possui um esqueleto formado por anéis fibrosos horizontais que circundam os **óstios atrioventriculares** e das artérias **aorta e troncopulmonar** unidas entre si por tecido conjuntivo. Esse corpo fibroso serve ainda para inserção de fibras musculares do miocárdio e das valvas, formando a parte fibrosa dos septos interventricular, interatrial e atrioventricular (Figura 6.5).

### PROVIMENTO NERVOSO PARA O CORAÇÃO

Todos nós já ouvimos falar, desde as aulas de ciências, no **marca-passo do coração**. É isso aí, o coração apresenta um sistema de condução que controla suas contrações (essas ocorrem entre setenta e oitenta vezes por minuto). Esse sistema de excitação é composto por células musculares cardíacas modificadas e especializadas que geram um impulso que se espalha pelo miocárdio, célula por célula, resultando em contração. O referido sistema recebe impulsos do nervo vago e do simpático da medula torácica, que chegam ao **nó sinuatrial** (situado próximo à entrada da veia cava superior no AD) que emite o estímulo ao **nó atrioventricular** (situado abaixo do septo AV). Este último espalha o estímulo pelos ventrículos através dos **feixes atrioventriculares** direito e esquerdo, que excitarão todo o miocárdio (Esquema 6.1).





**Mapa conceitual 6.1** • O sistema estimulador (de condução) do coração.

As fibras do nervo vago agem no nó sinoatrial atuam estimulando o coração e determinando seus batimentos normais. Em casos de emergência como na fuga, na luta ou em situações de perigo e estresse, há a atuação do simpático, que promove uma taquicardia, aceleração dos batimentos cardíacos. O que equivale a dizer que, se vivemos sob estresse e pressão, estamos sobrecarregando o coração de alguma forma.



**Marca-passos artificiais**

Nas lesões do sistema de condução, como na doença de Chagas, por exemplo, há a necessidade de utilização de um marca-passo artificial. Este produzirá um impulso elétrico que leva às contrações ventriculares. Os marca-passos são eletrodos implantados na cavidade torácica por um cateter que se conecta ao miocárdio.

**Fibrilações ventriculares**

Quando o coração sofre fibrilação (contrações não funcionais, leves e arrítmicas), ou quando para de bater, o sistema de condução pode ser reestimulado com aplicações de pressão sobre o esterno, a ressuscitação cardiopulmonar, que comprime o coração, forçando o sangue para as artérias, ou com o uso de um desfibrilador (aparelho comumente visto nos filmes e séries médicas de TV), que produz choques elétricos, reestimulando o nó sinoatrial.

O coração é insensível ao toque e à distensão, no entanto, a baixa perfusão do O<sub>2</sub> pelas células do miocárdio, é altamente dolorosa. Em uma crise de *angina pectoris* ou em um infarto do miocárdio, o paciente sente um grande desconforto e uma fortíssima dor retroesternal, que ainda pode ser irradiada para a face medial do membro superior esquerdo e para o ombro esquerdo, caracterizando a “**dor referida**”.

**Dor referida nos casos de angina ou infarto do miocárdio**

As fibras sensitivas originadas no coração seguem, em grande parte, pelos nervos simpáticos, e alcançam a medula nos mesmos níveis em que os nervos sensitivos das áreas superficiais do ombro esquerdo e membro superior esquerdo o fazem. Dessa forma, além das dores retroesternais, a dor referida no membro superior quase sempre é relatada nos casos de um ataque cardíaco.

**IRRIGAÇÃO DO CORAÇÃO**

Um dos tópicos mais intrigantes sobre o coração é justamente sua nutrição e irrigação. Você certamente já ouviu dizer sobre “infarto do miocárdio”, uma das mais frequentes *causa mortis* em todo o mundo. Essa situação é justamente uma falha no suprimento nutricional e de oxigênio para o coração, que se dá através das artérias coronárias direita e esquerda, gerando a morte tecidual. As **coronárias**, que do latim *corona* formam uma coroa ao redor do coração, se originam da aorta logo após sua emergência do ventrículo esquerdo e se dirigem ao músculo cardíaco.

A artéria **coronária direita** situa-se no **sulco coronário** dirigindo-se à direita, e origina o **ramo marginal direito**, logo na borda direita do coração, em seguida segue posteriormente originando a **artéria interventricular posterior**, em 50% dos casos, situação em que ela irriga não só o átrio e ventrículo direitos, mas também grande parte do septo interventricular, tornando-a anatomicamente dominante (Figura 6.2).

A **coronária esquerda** segue para este lado se divide em ramos **interventricular anterior (IVA)**, que percorre o sulco homônimo e um ramo que continua no sulco coronário, o **circunflexo**. A coronária esquerda irriga o ventrículo esquerdo, o átrio esquerdo e grande parte do septo IV, condição que a torna a dominante clinicamente. Ou seja, uma obstrução em uma coronária esquerda é particularmente mais grave, quando não fatal.

**Angina pectoris e dores retroesternais**

A *angina pectoris* é a uma forte dor retroesternal causada pela contração espasmódica de uma coronária como consequência de um forte esforço físico por parte de um cardiopata. Essa dor pode ser minimizada com o fim do esforço ou com a utilização de comprimidos sublinguais à base de nitrato, que promovem uma vasodilatação na coronária que está sob espasmo.

**Dislipidemia**

Uma alimentação rica em lipídios saturados pode levar ao seu acúmulo nas paredes dos vasos sanguíneos, situação perigosa principalmente se tratando das coronárias. Está caracterizada aqui a aterosclerose, que diminui a luz das referidas artérias, dificultando a perfusão do sangue. Esse problema ainda é particularmente agravado no tabagista que tem as paredes arteriais endurecidas por ação da nicotina, aumentando consideravelmente a probabilidade de um infarto do miocárdio, quando acomete as coronárias.

**Infarto do miocárdio**

O infarto do miocárdio, já definido acima, leva à necrose de algumas áreas do coração, que deixam de receber o oxigênio. Uma causa comum desse grave problema é o acúmulo de lipídeos nas paredes internas das artérias coronárias, o que faz com que o miocárdio fique sem irrigação sanguínea e sofra necrose, se tornando amolecido, ou seja, ocorreu uma isquemia em algum ponto das paredes cardíacas.

**Cateterismo e angioplastia**

Algumas doenças coronarianas podem ser diagnosticadas por um procedimento chamado cateterismo, em que um contraste é injetado nas artérias e um cateter é introduzido pela artéria femoral ou braquial seguindo pela aorta até as coronárias. Esse trajeto é acompanhado por um monitor e pode-se observar se há ou não uma obstrução nas coronárias. Se a obstrução existir, por um canal colateral no cateter é passado um *stent* (uma mola de titânio), que se abrirá na região obstruída, restabelecendo a irrigação cardíaca em tese. Essa parte do procedimento é a chamada "angioplastia".

**Revascularização do miocárdio**

Se a obstrução for de grande porte, se persistir após o cateterismo ou em outras situações, o cardiologista do paciente pode sugerir a necessidade de uma cirurgia de revascularização do coração, as chamadas "pontes de safena" (em que um segmento de uma veia da perna, a safena magna, é utilizado para ligar um tronco arterial a uma região distal à obstrução coronariana); uma "ponte de mamária" (em que um ramo da artéria subclávia é desviado para a parte distal da coronária obstruída), também é comum.

## CIRCULAÇÃO DO SANGUE PELO CORAÇÃO

A circulação do sangue a partir do coração se dá em duas direções, de forma cíclica e simultânea, uma em direção aos pulmões, voltando ao coração, e a outra em direção aos tecidos do corpo, e destes de volta ao átrio direito.

A circulação **coração-pulmões-coração** é comumente referida como pequena circulação ou pulmonar. Ela parte do **ventrículo direito** pela **artéria pulmonar**, chega aos **pulmões**, atinge os **capilares pulmonares nos alvéolos** onde há a **hematose** (trocas gasosas - O<sub>2</sub> e CO<sub>2</sub>). Depois que o sangue é oxigenado, ele retorna ao coração para o **átrio esquerdo**, via **veias pulmonares** (Figura 6.6).

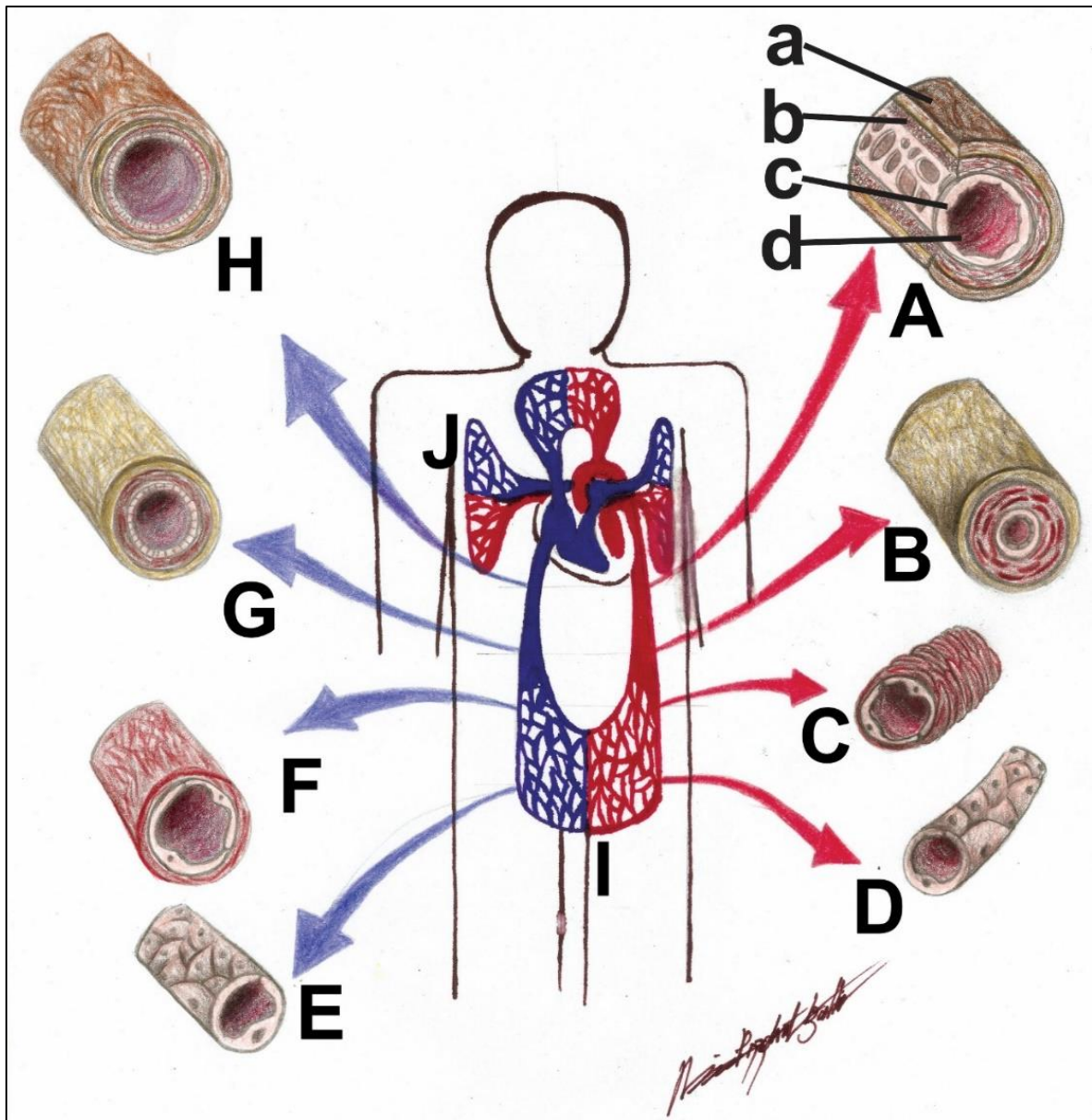
A **coração-corpo-coração**, ou **grande circulação** ou ainda circulação sistêmica, começa com a saída do sangue oxigenado (que chegou ao átrio esquerdo pelas veias pulmonares), pelo **ventrículo esquerdo** através da **aorta** indo em direção ao **corpo**. A aorta se ramifica sucessivamente em artérias de menor calibre e estas em **arteríolas** que formam as extensas redes **capilares arteriais** que permitem as mais variadas trocas entre o sangue e os tecidos (de nutrientes e gases). Após essa troca, o plasma, já rico em CO<sub>2</sub> e catabólitos, retorna à circulação pelos **capilares venosos**. Estes se unirão formando vênulas, que se juntarão em **veias de menor calibre** que, ao receberem sucessivamente suas **tributárias**, formarão as **veias cava superior e inferior** que desembocam no **átrio direito**. Uma vez nessa cavidade, o sangue segue para o ventrículo direito, iniciando novamente a primeira corrente (Figuras 6.1, 6.2 e 6.7; Esquemas 6.2 e 6.3).

## VASOS SANGUÍNEOS

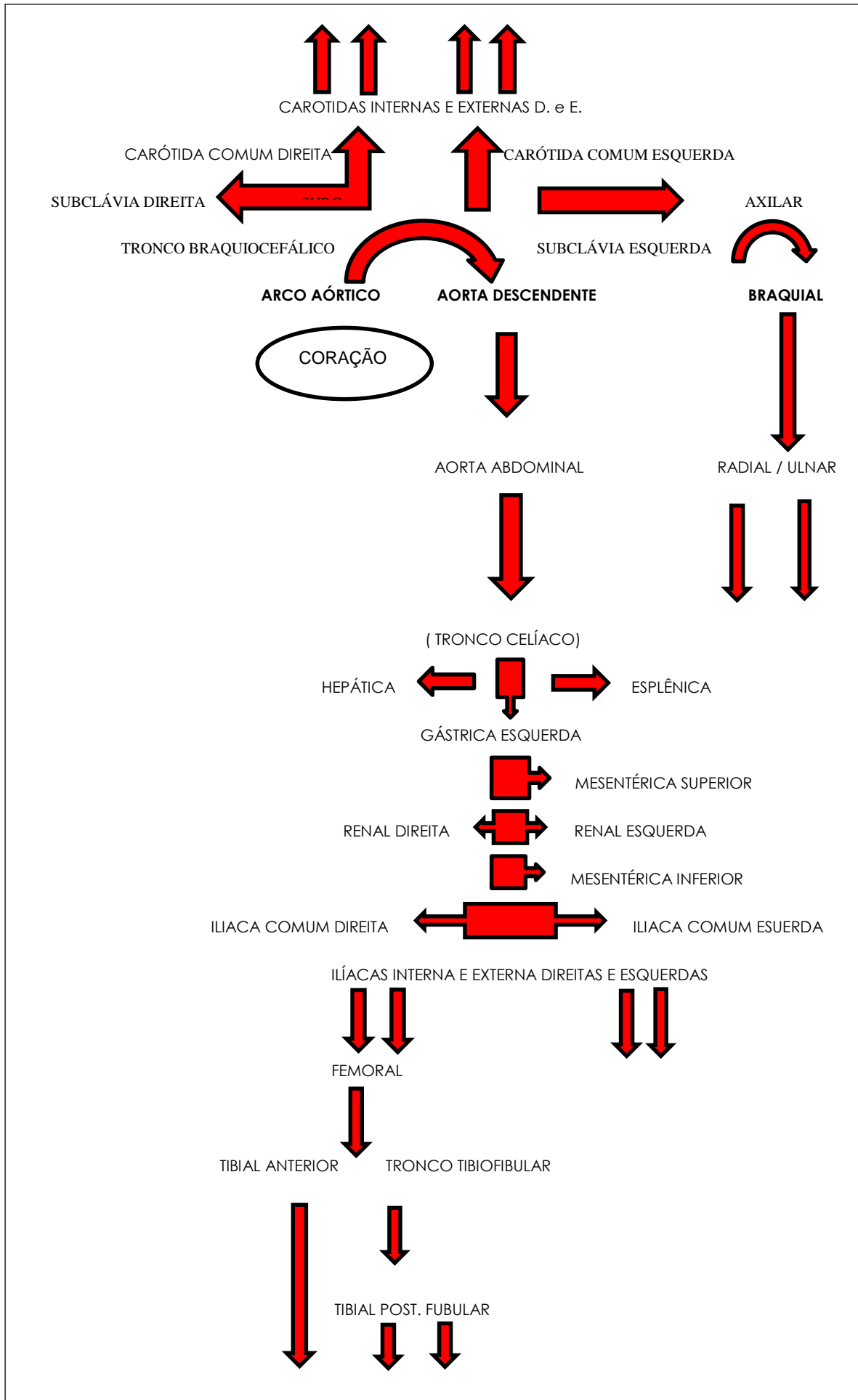
São três os tipos de vasos sanguíneos: as **artérias**, as **veias** e os **capilares** (venosos ou arteriais); (Figura 6.6).

### ARTÉRIAS

As artérias têm como particularidades a direção do seu fluxo, a anatomia, a composição histológica e o tipo de sangue que transporta. São vasos de **orientação centrífuga**, ou seja, partem do coração para a periferia, carregam quase sempre sangue rico em O<sub>2</sub> (a exceção é a artéria pulmonar) e tem suas paredes mais espessas; no cadáver se apresenta sempre com a manutenção do seu calibre e de coloração rósea. Suas paredes são formadas por camadas contendo tecido elástico e muscular liso, que conferem, respectivamente, elasticidade durante a extensão dos músculos e a capacidade de sofrer vasoconstrição, quando necessário (em caso de estímulo do simpático ou na lesão de suas paredes). Seu **lúmen** é revestido por uma camada epitelial, o endotélio. As artérias, geralmente, como uma forma de proteção, encontram-se mais **profundas** em relação às veias (têm filia pelos ossos) e, à medida que vão se ramificando, vão perdendo suas camadas, a camada elástica, por exemplo, é ausente em artérias de menor calibre. Os **capilares arteriais** apresentam somente endotélio em suas paredes, para permitir a diapedese (saída de células do sangue para o espaço intersticial, assim como a de substâncias como O<sub>2</sub> e nutrientes; Esquema 6.2).



**Figura 6.6** • Vasos sanguíneos (artérias, veias e capilares arteriais e venosos). Observe: **(A)** artérias de grande calibre; **(B)** artérias de médio calibre; **(C)** arteríolas; **(D)** capilares arteriais, que permitirão a difusão e as trocas com as células, em seguida os **(E)** capilares venosos, que se fundem para originar as **(F)** vênulas; que se juntarão em **(G)** veias de menor calibre; sendo tributárias das grandes veias que formarão as **(H)** veias de grande calibre, que desembocarão no coração. Mostrando ainda as **(I)** circulações sistêmicas e **(J)** pulmonar. Observe as diferenças ente as paredes das artérias e das veias vistas nas superolateralmente com a secção de uma **(A)** artéria, com destaque para: **(a)** túnica externa; **(b)** túnica elástica; **(c)** túnica adventícia ou íntima; **(d)** endotélio. Note que as paredes musculares venosas são extremamente discretas.



Mapa conceitual 6.2 • Principais artérias do corpo humano.



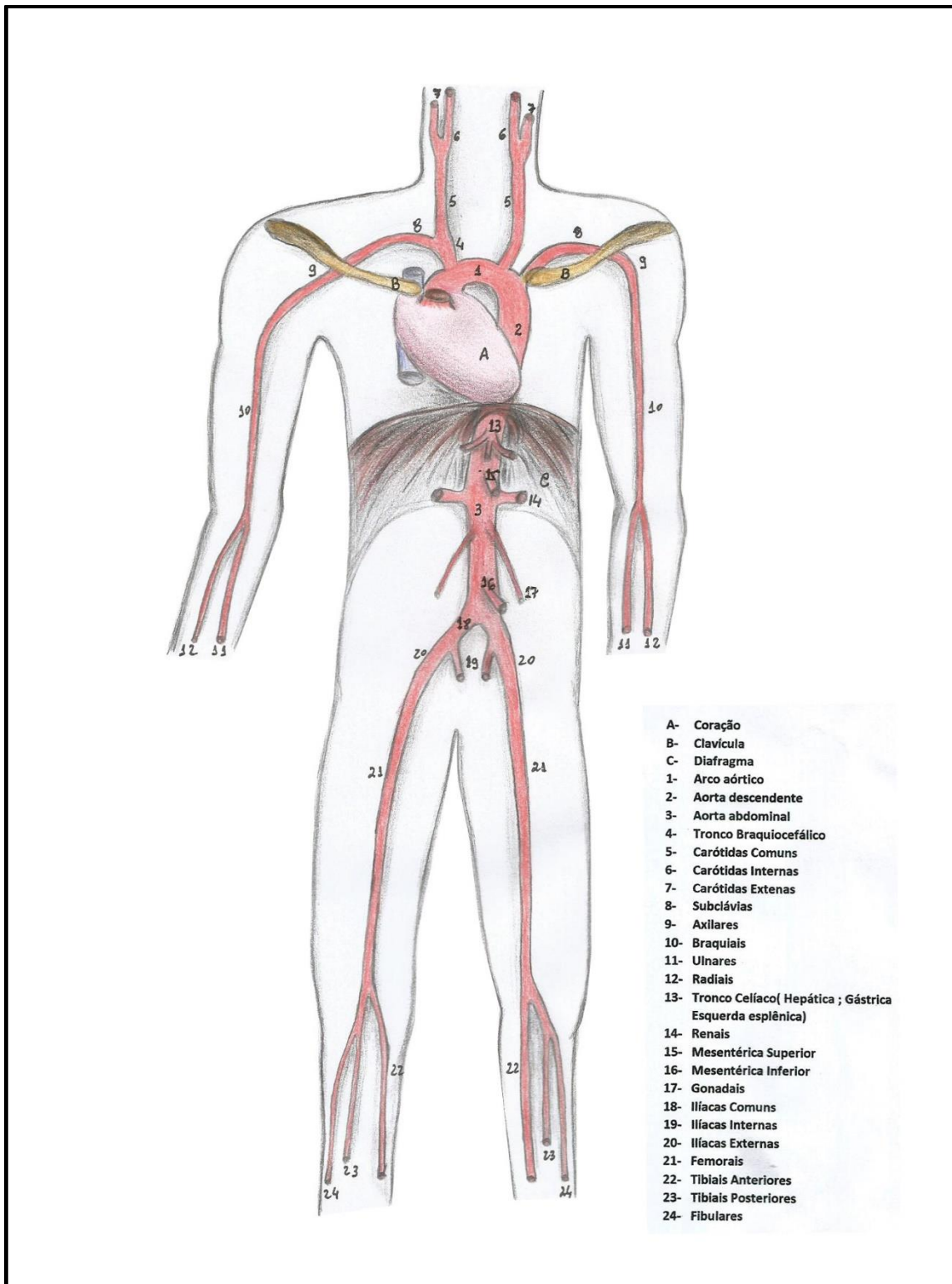


Figura 6.7 • Rede arterial principal do corpo humano.

**Pressão arterial**

É a pressão exercida pelo sangue nas paredes arteriais, em decorrência da resistência periférica à perfusão do sangue dos capilares para o interstício. Essa pressão pode ficar elevada em certos casos, quando essa resistência aumenta, gerando uma sobrecarga cardíaca. O sódio do sal de cozinha (NaCl), por exemplo, atrai moléculas de água, uma vez no interstício, retém essas moléculas de H<sub>2</sub>O, aumentando essa resistência, e conseqüentemente elevando a pressão arterial.

**Aterosclerose**

Pequenas lesões no interior das paredes das artérias podem levar ao acúmulo de células inflamatórias (geralmente profundamente ao endotélio), formação de trombos e à retenção de lipídios que podem obstruir parcial ou completamente o lúmen arterial. Essa doença assume conotações graves quando acomete as coronárias, as carótidas ou as artérias cerebrais.

As artérias, quando lesadas, tendem a, reflexamente, sofrer uma vasoconstrição. Se seccionadas, sua camada elástica se retrai, minimizando os efeitos deletérios da secção. Por isso os cortes e injúrias nas paredes arteriais são mais nocivos e perigosos que sua secção total, que tende a ter a hemorragia controlada pela sua retração.

**CAPILARES**

Os **capilares arteriais** são contínuos com os **capilares venosos**, e esses recolhem os catabólitos e o gás carbônico das células. São constituídos em suas paredes apenas por endotélio e se unem a outros formando as vênulas, vasos mais calibrosos cujas paredes apresentam também certa quantidade de fibras conjuntivas. Essas vênulas se unirão a outras, formando veias de menor calibre em cujas paredes podemos distinguir pequena quantidade de fibras musculares (**túnica muscular**).

**VEIAS**

As veias ainda podem ser descritas como vasos que apresentam suas paredes menos espessas em relação às artérias, (pois o sangue passa com uma pressão menor por sua luz); geralmente têm "**filia**" pela pele, ou seja, são mais **superficiais** que as artérias e, no cadáver, via de regra, estão colapsadas, e às vezes contendo sangue, o que a elas confere uma coloração azulada (Figura 6.6). As veias se unirão formando grandes veias que, por terem **orientação centrípeta**, (em direção ao coração), devolvem o sangue contendo CO<sub>2</sub> ao órgão central do sistema circulatório. As exceções das veias, no que diz respeito ao transporte de sangue, são as veias pulmonares, que retornam ao coração com o sangue arterial, rico em O<sub>2</sub> vindo dos pulmões.

As veias podem ser **profundas, vasos satélites** que acompanham as artérias, geralmente em número de 2 para cada artéria as quais ladeiam, porém são as superficiais as mais comuns (aparentes nos membros, no pescoço) e são geralmente usadas para punções, retirada de sangue ou injeção de fármacos. Outra

particularidade das veias é a presença de válvulas – dispositivos que evitam o refluxo do sangue, já que, nesses vasos, esse líquido corre sem a pressão presente nas artérias.

#### Formação de varizes

Se as válvulas venosas se tornam incompetentes, o sangue terá dificuldade de retornar ao coração e tenderá a refluir, tornando a veia dilatada ou varicosas. As varizes são muito comuns no membro inferior – seu tratamento requer intervenção clínica (com sua ressecção) ou cirúrgica. Em ambos os casos, a recidiva é um fator bastante presente. O aparecimento de varizes pode ser exacerbado por fatores genéticos, estruturais do próprio vaso, ou ainda ocupacional – pessoas que trabalham ou permanecem muito tempo assentadas ou de pé.

Nas cirurgias de varizes, as veias varicosas são removidas, evitando-se, assim, a estase sanguínea e a formação de uma trombose venosa. O paciente operado não terá prejuízo em sua circulação venosa, pois o sangue antes transportado pelas veias superficiais removidas voltará ao coração pelas profundas. A recidiva é possível nesses casos, pois novas veias superficiais são formadas e muito provavelmente também se tornarão varicosas.



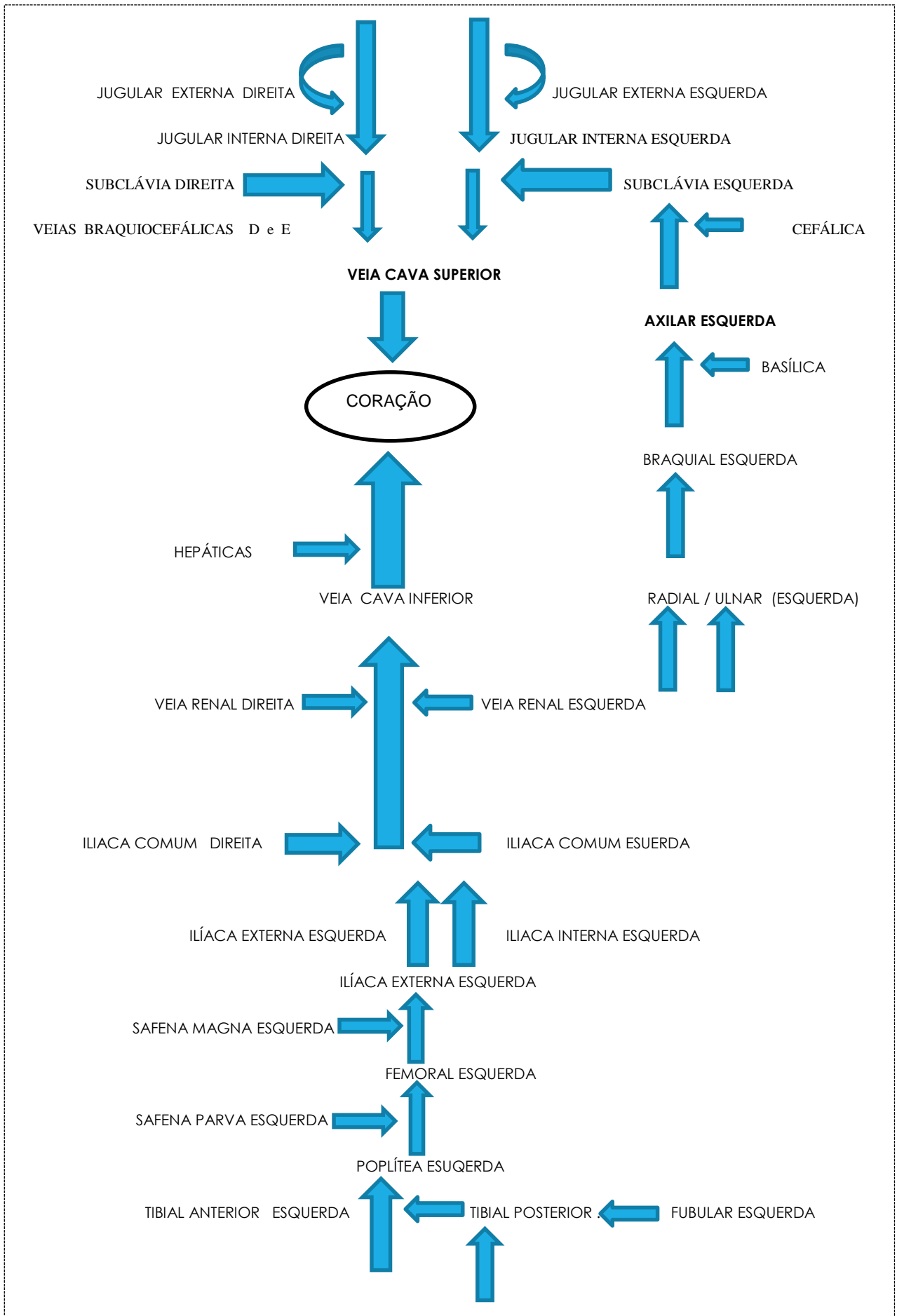
#### Tromboses venosas

A estase sanguínea nas veias, provocadas por uma má circulação e um retorno sanguíneo venoso deficiente, podem provocar a coagulação do sangue no lúmen das veias e a sua obstrução, gerando edema, vermelhidão no local e fortes dores. O quadro ainda pode se agravar se houver o deslocamento desses trombos e eles atingirem vasos cerebrais, pulmonares ou as coronárias, podendo ocasionar obstruções arteriais, edema agudo de pulmão ou um AVC.

#### CIRCULAÇÃO DO SANGUE PELOS VASOS

Em tons de curiosidade, as circulações colaterais podem ser descritas e explicadas nessa ocasião. Embora não sejam exatamente um tipo de circulação, e sim uma reação variante à circulação prejudicada. Caracterizam-se por **anastomoses** dos vasos entre si, que existem (ou se estabelecem) em determinadas regiões do corpo, são caminhos que o sangue encontra para evitar que determinada região deixe de receber sangue. Em situações normais, essa comunicação não é utilizada, mas, no caso de obstrução de um vaso, a rede anastomótica, se existente, faz o com que o sangue passe para seu destino através das variantes. Se essa rede não existe e se a obstrução é gradual, o organismo, como defesa, pode formar essa circulação.

O sangue circula com mais facilidade nas artérias, devido à propulsão do coração. Nas veias, o fluxo sanguíneo é mais lento, por isso o leito venoso é maior, e apesar do volume transportado de sangue ser o mesmo nas veias e artérias, as veias levam mais tempo para transportá-lo, necessitando-se, assim, de um número de vasos significativamente maior.



Mapa conceitual 6.2 • Principais veias do corpo humano.

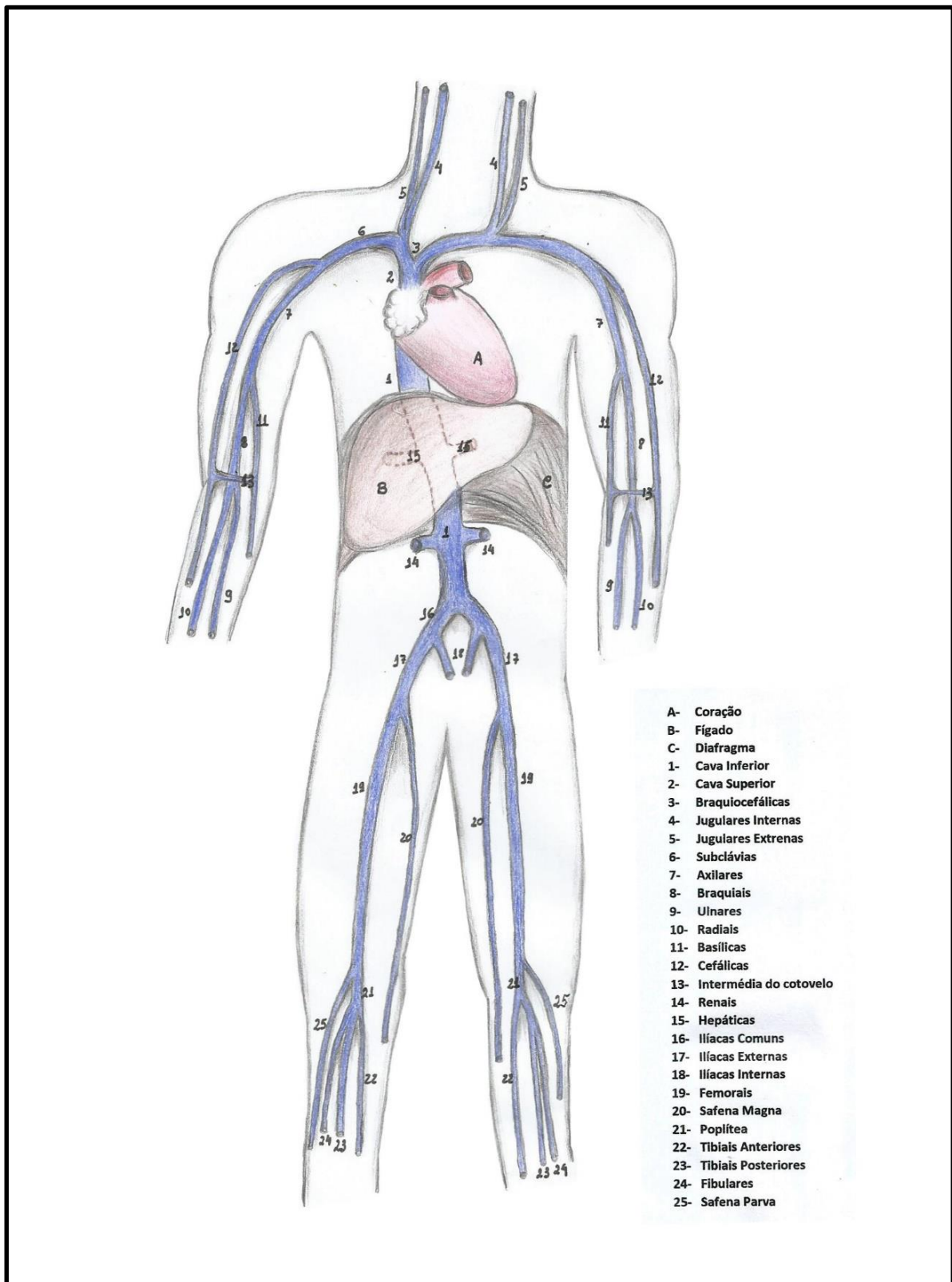


Figura 6.7 • Rede venosa principal do corpo humano.

As artérias carótidas e as artérias vertebrais formam na base do encéfalo uma comunicação chamada círculo arterial do cérebro. Essa anastomose minimiza os efeitos da obstrução de algumas dessas artérias, fazendo com que o sangue passe através de outro caminho. Durante grandes cirurgias do pescoço, se houver necessidade de ligadura de uma grande artéria, os ramos colaterais (ramos que a artéria origina tanto de um lado quanto de outro) ou as comunicações dessa artéria com uma outra, assumem a irrigação, evitando sequelas mais graves.



Além das válvulas que evitam o retorno venoso, a contração dos músculos esqueléticos (como na panturrilha) comprime as veias, facilitando o retorno do sangue para o coração. Esse efeito é mais importante na posição de pé, pois o retorno venoso se faz contra a gravidade e a contração da panturrilha se torna determinante no retorno venoso. Por isso, a região é chamada de “coração periférico”. Dessa forma, as caminhadas com as constantes contrações da panturrilha, o chamado “coração periférico”, a formação de varizes pode ser evitada ou minimizada.



## SISTEMA LINFÁTICO

O sistema linfático é um sistema anatomofisiologicamente associado ao sistema circulatório, por isso é descrito habitualmente com ele. Esse é um dos grandes responsáveis pela defesa do organismo contra agentes externos, sendo o sistema que forma, matura e ativa as células que produzem os anticorpos. Dentre seus constituintes, estão: **baço, timo, tonsilas linguais, tonsila faríngeana e palatinas, os linfonodos e os vasos linfáticos.**

## BAÇO

O baço é um órgão esponjoso situado no abdome, à esquerda, inferiormente ao diafragma (**hipocôndrio esquerdo**), apresenta, além da função linfóide, a capacidade de armazenar sangue. O baço possui uma **face convexa (diafragmática)** e uma **face côncava (inferior)** por onde penetram a **artéria esplênica** e por onde sai a **veia esplênica** importante na formação da **veia porta**.



**Ruptura do baço**

Em acidentes automobilísticos, pelo fato de o baço armazenar sangue, sua ruptura se torna importante, constituindo um grande risco para a vítima, pois o extravasamento da grande quantidade de sangue presente na víscera pode levar o paciente a um choque hipovolêmico.

**TIMO**

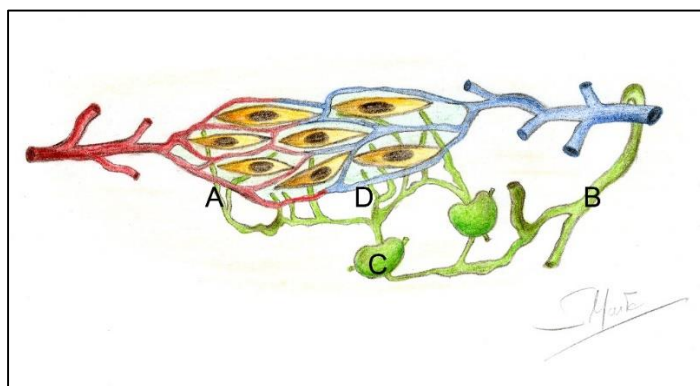
O timo é uma pequena massa de tecido linfóide situado entre o **pescoço e o tórax (mediastino)** justaposto à sua parede anterior. Desenvolvido após o nascimento, atinge seu maior volume na adolescência, envolvendo na vida adulta.

**CAPILARES LINFÁTICOS**

Os capilares linfáticos são vasos que drenam o excesso de líquido intersticial, a linfa. Esses capilares possuem fundo cego (comumente descritos como “em dedos de luva”) e se juntam formando vasos cada vez maiores. Nesse trajeto, eles atravessam os linfonodos, que reconhecem na linfa antígenos e células anormais, iniciando a produção de anticorpos contra eles. Os vasos linfáticos se unirão sucessivamente, formando dois **troncos principais: a) o ducto torácico** (que drena os membros inferiores, o abdome, o hemitórax esquerdo, o membro superior esquerdo e a hemicabeça esquerda); b) o **ducto linfático direito**, que drena o hemitórax direito, a hemicabeça direita e o membro superior direito. O ducto torácico desembocará na junção da **veia jugular interna esquerda** com a veia subclávia esquerda, já o ducto linfático direito desembocará na **veia jugular interna direita**. Sendo assim, a linfa retorna aos vasos e à circulação sanguínea (Figura 6.7).

**LINFONODOS**

São pequenas estruturas linfóides em forma, grosseiramente falando, “de feijão”, e cuja função é filtrar a **linfa**, produzir e maturar linfócitos (Figura 6.7). Como já foi dito, os linfonodos, ao receberem a linfa dos **vasos linfáticos**, detectam nela a presença de antígenos, sejam de agentes externos, sejam de células tumorais presentes no tecido drenado. Os linfócitos, em maturação em seu interior, produzirão, então, anticorpos específicos contra esses antígenos. Em condições normais, os linfonodos não são facilmente palpados, somente quando aumentados (linfadenomegalia), em casos de inflamações ou neoplasias. Os linfonodos estão distribuídos por todo o corpo, localizando-se em grande número na **região inguinal** (daí a “íngua” no dialeto popular, quando estão aumentados), nas axilas, e distribuídos nos trajetos dos grandes vasos.



**Figura 6.7** • Rede capilar com os capilares linfáticos ao redor das células. Observe: **(A)** formando vasos linfáticos e que se unem formando **(B)** dois grandes troncos que retornam à circulação venosa. Observe os **(C)** linfonodos e a **(D)** linfa (líquido intersticial).

**Linfadenomegalia**

Em casos de infecção, os linfonodos que drenam a área infectada ficam inflamados e aumentam de tamanho (linfadenomegalia), tornando-se dolorosos, mas móveis, o que consiste em um fator diagnóstico importante. Nas neoplasias, as células cancerosas metastáticas drenam para os linfonodos e causam seu aumento de tamanho, sendo um ponto básico de diagnóstico precoce, só que, nesse caso, o linfonodo se torna sésil (firmemente aderido aos tecidos vizinhos) indolor e endurecido. Muitas vezes, a remoção de um tumor requer a remoção dos linfonodos satélites, também para evitar uma recidiva e disseminação da doença.

## SISTEMA RESPIRATÓRIO

### INTRODUÇÃO

O sistema respiratório é o responsável pela condução e o beneficiamento dos gases respiratórios, bem como pelas as trocas gasosas em nível pulmonar. Embora essas trocas entre O<sub>2</sub> e CO<sub>2</sub> ocorram nos pulmões, o ar deve passar através de uma série de canais que irão aquecê-lo, umidificá-lo e filtrá-lo, tornando-o apto a ser mais bem aproveitado pelos pulmões.

Neste capítulo, percorreremos o trajeto do ar, pelos órgãos da porção condutora até a porção respiratória. A primeira é representada pelo nariz; faringe; laringe; traqueia e brônquios, enquanto a segunda porção é formada pelos pulmões.

### COMPONENTES DO SISTEMA RESPIRATÓRIO - TRAJETO DO AR

#### NARIZ

O nariz fornece uma passagem aérea e atua como o captador do ar e como seu beneficiador, pois o filtra, o aquece e o umidifica. Além dessa função, sua mucosa é a sede da olfação, contendo a localização das fibras do nervo olfatório.

A porção externa do nariz é uma estrutura cartilaginosa fixada a uma borda óssea, a abertura piriforme. No **nariz externo**, distingue-se um **ápice** (a ponta do nariz), uma **raiz** (parte superior) e a **base**. Entre o ápice e a raiz, está o **dorso**. A parte cartilaginosa é formada por diversas **placas de**

**cartilagem**, unidas por tecido conjuntivo fibroso e que formam duas aberturas externas, as narinas, que comunicam o meio externo com a cavidade nasal, ou nariz interno. Essa última é uma cavidade revestida por mucosa, dividida pelo **septo nasal**, formado pelo **vômer e lâmina perpendicular do etmoide** além da **cartilagem do septo**. As **paredes nasais laterais** são formadas pela **maxila etmoide e palatino** e seu **teto** é formado pela **lâmina crivosa do osso etmoide**, com diminutas aberturas por onde penetram filamentos do **nervo olfatório**. Nas paredes laterais, podemos observar, de cada lado, as **conchas nasais: superior; média** (pertencentes ao osso etmoide) e a **inferior** (um osso separado articulado à maxila). O  **assoalho** da cavidade nasal é formado pelos **processos palatinos da maxila e pelas lâminas horizontais do osso palatino** que formam o **palato ósseo**.

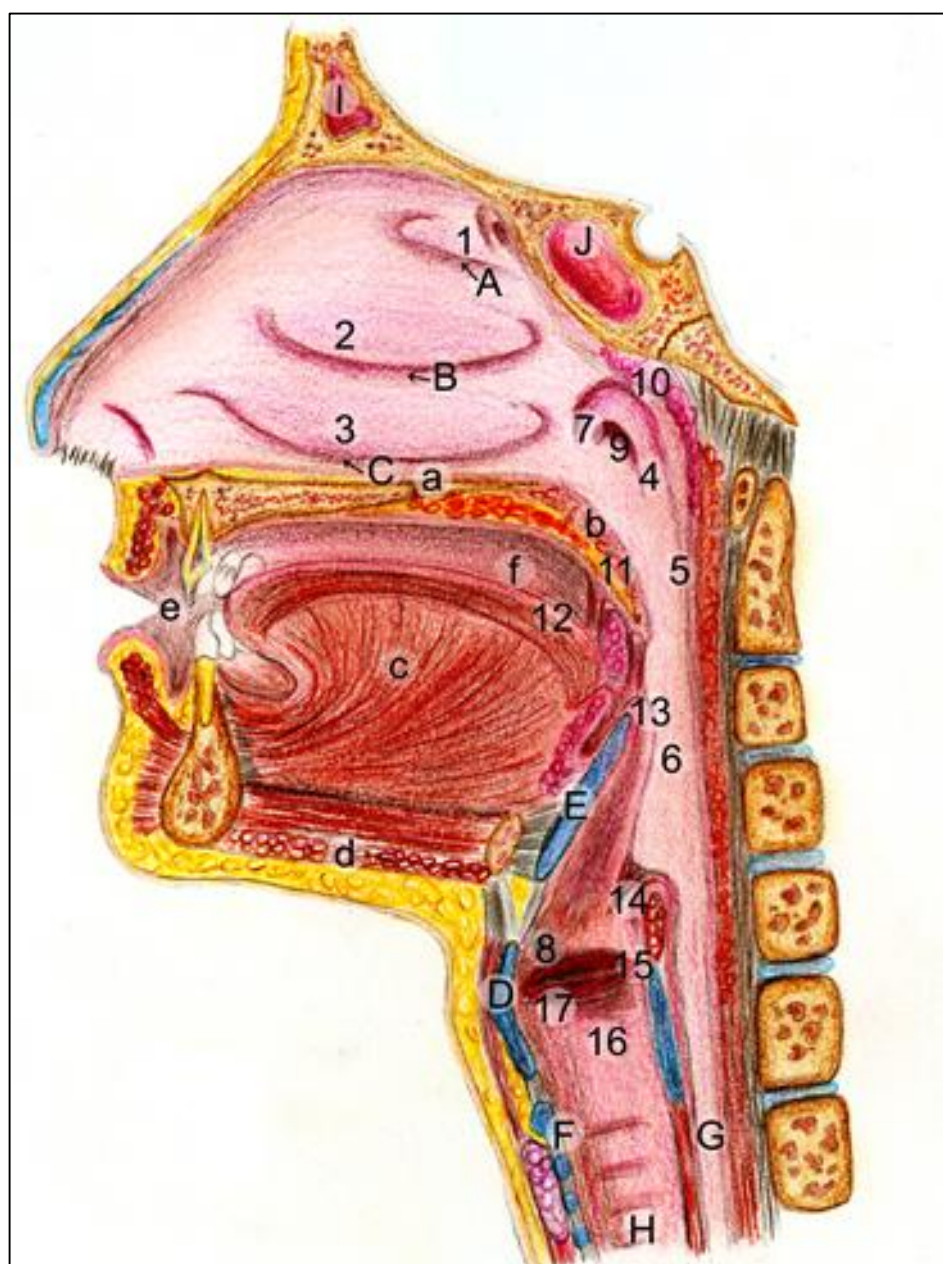
#### Desvio de septo nasal

Esse septo pode ter uma anatomia desfavorável para a função respiratória, comumente um "desvio de septo", requerendo um tratamento cirúrgico. Se a condição não for tratada, o paciente pode apresentar uma deficiência no crescimento do terço médio da face, gerando a "face do respirador bucal", com sérios problemas não só respiratórios, mas para uma oclusão dentária correta.

A cavidade nasal é revestida por uma mucosa bastante espessa e altamente vascularizada, para aquecer o ar, além de apresentar uma gama

enorme de glândulas mucosas que produzirão um muco umidificador. Podemos distinguir nessa mucosa: um **vestíbulo nasal**, região anterior, que vai até o **limen nasi**, com glândulas sebáceas e sudoríparas além de pelos (as **vibrissas**) para captação das partículas estranhas e a cavidade nasal propriamente dita. Essa cavidade contém as **conchas (superiores, médias e inferiores)** e os

respectivos **meatos, abertura dos seios paranasais**. No **superior** se abrem o **esfenoidal e etmoidais posteriores**, no **médio** se desembocam os **seios etmoidais anteriores, frontal e os maxilares**. Já no **meato inferior**, desemboca o **ducto nasolacrimal**, que drena o excesso de secreção lacrimal (Figura 7.1).



**Figura 7.1** • Hemicabeça mostrando a cavidade nasal e sua parede lateral, a faringe e a laringe (com o início da traqueia e esôfago). Observe: **(1)** concha nasal superior, **(2)** concha nasal média e **(3)** concha nasal inferior com seus respectivos **(A, B, C)** meatos homônimos. A faringe com suas partes: **(4)** nasofaringe; **(5)** orofaringe e **(6)** laringofaringe. As respectivas comunicações dessas cavidades com o nariz, com a boca e com a laringe estão salientadas com as setas: **(seta I)** coanas; **(seta II)** istmo das fauces e **(seta III)** ádito da laringe. Na faringe, ainda se nota o **(9)** óstiofaringeo da tuba auditiva; **(10)** a tonsila faringea; **(11)** palatina; **(12)** arcos palatoglossos; **(13)** arcos palatofaríngeo. A laringe composta pelas **(D)** cartilagem tireoide; **(E)** cartilagem epiglote; **(F)** cartilagem cricoide se divide em: **(14)** vestíbulo; **(15)** ventrículo; **(16)** cavidade infraglótica; **(17)** as pregas vocais e **(18)** vestibulares. Atente-se, ainda, para: **(a)** palato duro; **(b)** palato mole; **(c)** língua e músculo genioglossos; **(d)** músculo milo-hióideo;

**(e)** vestíbulo bucal; **(f)** cavidade bucal propriamente dita; **(G)** esôfago; **(H)** traqueia; **(I)** seio frontal; **(J)** seio esfenoidal.

**Rinites**

As glândulas mucosas nasais, na presença de alérgenos ou infecções por agentes biológicos externos (bactérias, vírus, fungos) aumentam sua secreção provocando a coriza, um sintoma característico do resfriado, da gripe e das alergias. As veias da mucosa também reagem a esses agentes e se tornam ingurgitadas, cheias de sangue, e a mucosa assim fica edemaciada, causando a obstrução nasal.

**Epistaxe**

Devido a um rico suprimento sanguíneo (com várias anastomoses arteriais) em condições como altas temperaturas, hipertensão arterial, umidade baixa do ar, pode ocorrer uma epistaxe, ou sangramento do nariz. O tratamento, em casos mais graves, pode ser até cirúrgico, com enxertos de mucosa na região do vestíbulo mais afetada.

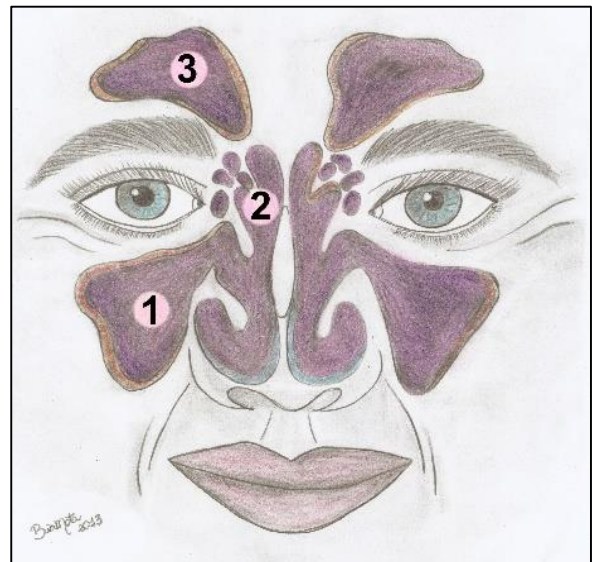
Alguns medicamentos (geralmente em forma de sprays) que tratam a obstrução nasal, reduzem a dilatação das veias facilitando a passagem do ar promovendo uma vasoconstrição. No entanto, a possibilidade de efeitos colaterais orgânicos pode acontecer, contraindicando seu uso constante.

**SEIOS PARANASAIS**

Os ossos: **frontal, esfenóide, maxilas e etmoide** apresentam cavidades revestidas de mucosa e que se comunicam com a cavidade nasal. Sua função está relacionada com a reverberação do som da voz e preparação do ar. Pode-se ver também, na literatura clínica, a relação desses seios com o crescimento da face ou sobre filogenética, pelo fato de os seios tornarem a face mais leve.

Os seios são diminutos, e alguns deles ausentes no nascimento, mas, durante a infância, eles se desenvolvem e, na senilidade, aumentam de forma considerável, como o caso do seio maxilar, que invade o processo alveolar da maxila (Figura 7.2 e 7.1).

Os seios paranasais desembocam na **cavidade nasal** através dos **meatos**, como já foi discutido anteriormente.



**Figura 7.2** • Seios paranasais e sua relação com a face. Observe: **(1)** seio maxilar; **(2)** seio etmoidal (células aéreas etmoidais); **(3)** seio frontal.



**Pneumatização do alvéolo maxilar**

É a “invasão” do processo alveolar pelos seios maxilares, e procedimentos odontológicos como implantes dentários, movimentos ortodônticos e tratamentos endodônticos o complicam. Às vezes, é necessário um enxerto ósseo no seio maxilar antes da implantação de dentes.

**Sinusites**

Com essas comunicações, as infecções da cavidade nasal podem se propagar para os seios, e vice-versa causando uma infecção denominada sinusite. Se a sinusite for infecciosa, também podem se propagar dos seios para os dentes superiores posteriores, da mesma forma que a infecção no periápice desses dentes também pode atingir o seio maxilar, dada à proximidade anatômica dessas estruturas. Nas sinusites, ocorre tumefação da mucosa dos seios, dores, formação de secreções e distúrbios na ressonância da voz. As dores orofaciais determinadas pelas sinusites frequentemente são confundidas com as odontalgias (dores de dente) dos molares superiores. Um diagnóstico diferencial é necessário nesses casos para que se inicie o tratamento correto.

O ar, entrando pela cavidade nasal, e em seguida “massageando” as paredes dos seios paranasais, estimula seu crescimento e um desenvolvimento correto da face. No respirador bucal, em quem quase nenhum ar passa pelos seios nem pela cavidade nasal, o terço médio da face é diminuto, marcando o que é classicamente chamado de “face de respirador bucal”.

**FARINGE**

A faringe, é um tubo **miomembráceo** revestido de mucosa, ou seja, é formada por uma musculatura disposta em camadas, uma longitudinal interna e uma circular externa, envolvidas com fâscias de tecido conjuntivo. Ela compõe tanto o sistema digestório, quanto o respiratório, servindo de passagem tanto para o ar quanto para o bolo alimentar. A faringe anatomicamente é dividida em três partes: **nasofaringe, orofaringe e laringofaringe**, como ilustra o esquema abaixo.

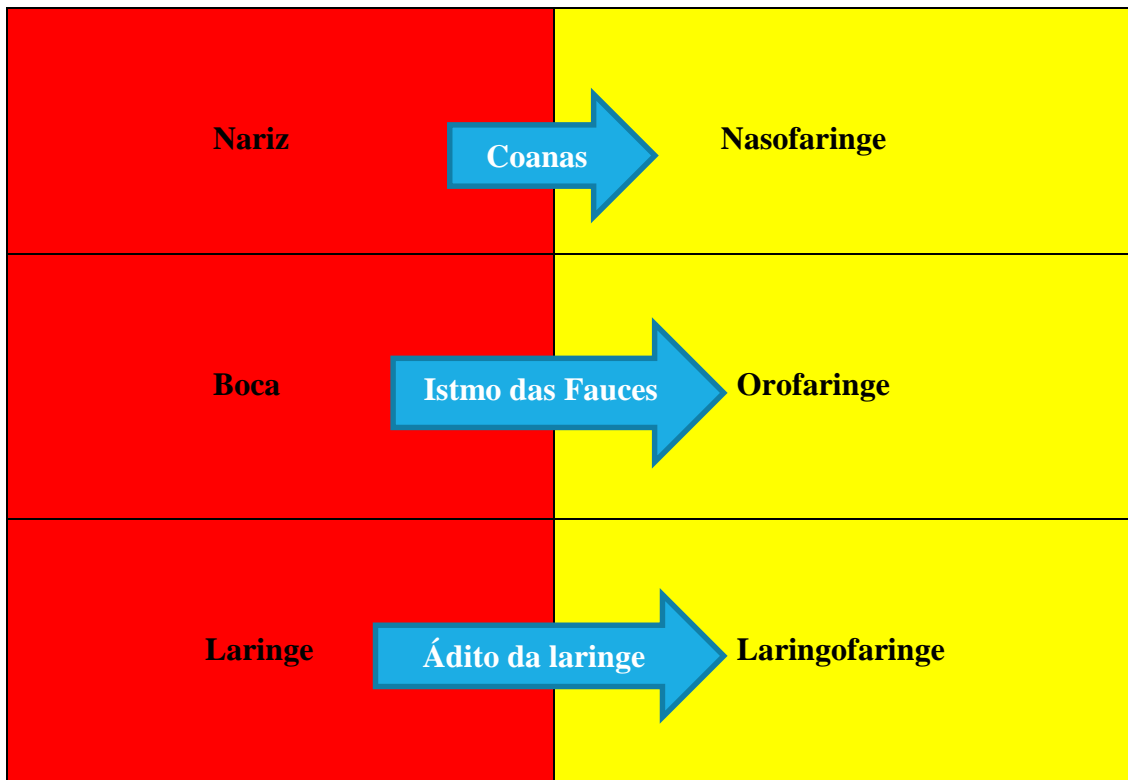
**NASOFARINGE**

A nasofaringe situa-se imediatamente atrás da cavidade nasal e com a qual se comunica através das **coanas**. A cavidade mantém comunicações também com a cavidade média da orelha através da tuba auditiva, e se continua inferiormente com a orofaringe, pelo **istmo nasofaríngeo**, delimitado por duas pregas musculares revestidas por mucosa, os **arcos palatofaríngeos**, que se pendem desde o palato mole até as paredes faríngeas. Este istmo se fecha parcialmente durante a deglutição e impede que o bolo alimentar entre na cavidade nasal durante a deglutição.



A **tuba auditiva**, canal de comunicação entre nasofaringe e orelha média, é uma estrutura cartilaginosa cuja abertura e fechamento são controlados pelos **músculos salpingopalatino e salpingofaríngeo**, que guarnecem o **óstio faríngeo**

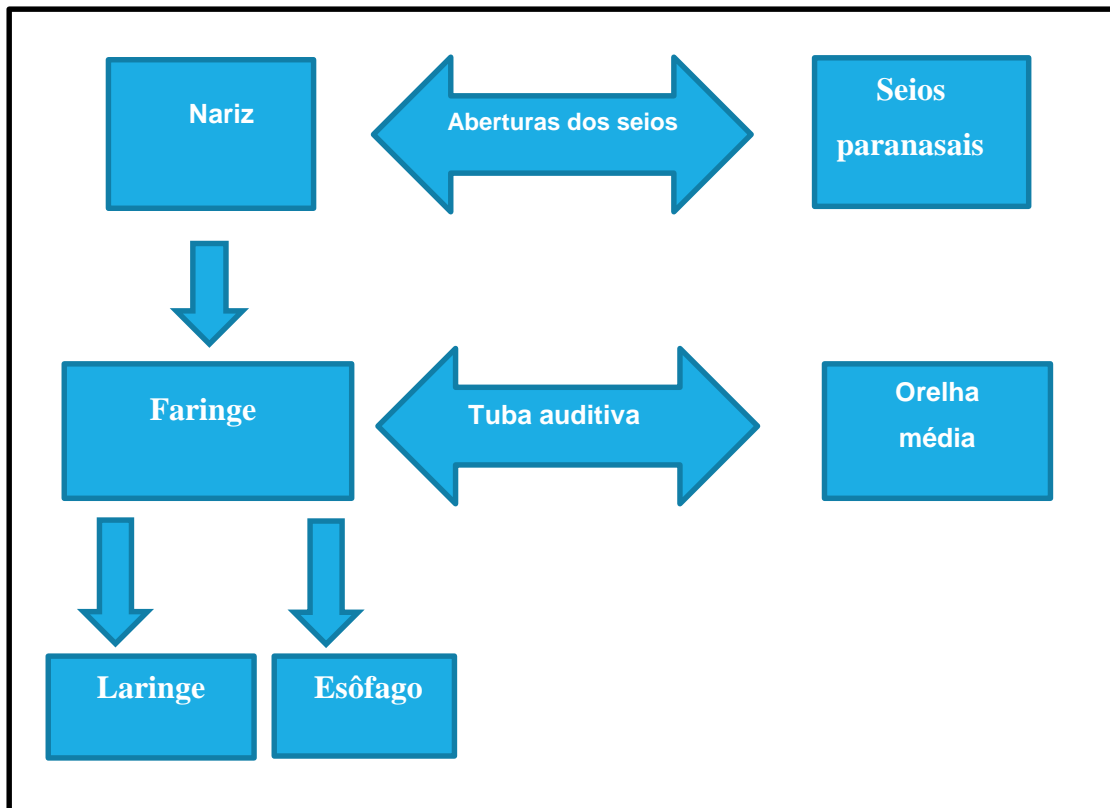
**da tuba auditiva** (Figuras 7.1 e 5.15). A tuba controla a pressão interna da orelha em relação à pressão do ambiente, conforme mostrado no Mapa Conceitual 7.1 e discutido no capítulo 5.



Esquema 7.1 • Faringe, suas partes e comunicações

Com certeza você já passou pelo desagradável episódio de, ao descer de uma grande altitude, uma serra por exemplo, e sentir uma forte dor de ouvido ou uma sensação de desconforto ou mesmo surdez parcial. A fisiologia da tuba auditiva explica isso. Ao descer para uma altitude mais baixa, onde a pressão atmosférica é maior, a tuba se fecha isolando a orelha média, com uma pressão menor. A membrana timpânica então é distendida de fora para dentro, levando os sintomas descritos. Só a abertura da tuba (devido a um bocejo ou deglutição) permitirá o equilíbrio dessa pressão. Situações semelhantes podem ocorrer em voos, com a despressurização da cabine e em mergulhos, com a volta rápida à superfície, podendo romper a membrana timpânica.





**Mapa Conceitual 7.1** • As comunicações entre as estruturas das vias aéreas superiores.

Outra estrutura digna de nota presente na nasofaringe é a **tonsila faringiana**. Parte do anel linfático da faringe, essa tonsila é importante para contribuir com a defesa em uma das regiões mais vulneráveis do corpo, porta de entrada de várias infecções, as vias aéreas superiores.

#### Adenoides

Na adolescência, as tonsilas faríngeas tendem a involuir. Na presença de alérgenos ou em outras situações específicas, elas se tornam hipertróficas e podem obstruir as coanas, levando o indivíduo a respirar pela boca. Nessa ocasião, a tonsila é chamada de adenoide. Um tratamento clínico ou cirúrgico deve ser, então, realizado.

#### OROFARINGE

A orofaringe é a continuação inferior da nasofaringe (Esquema 7.1 e Figura 7.1). Comunica-se

com a boca pelo **istmo das fauces**, abertura limitada lateralmente pelos **arcos palatoglossos**. Entre esses e os **arcos palatofaríngeos**, posteriormente, existe uma depressão, a **fossa tonsilar**, onde se alojam as duas **tonsilas palatinas**, importantes também, a exemplo das faríngeas, no combate à entrada de infecções.

#### LARINGOFARINGE

Por fim, a faringe termina como **laringofaringe**. Esta se estende desde a orofaringe até o esôfago, onde termina no **óstio faringo-esofágico**, uma constrição muscular em forma de esfíncter. Ela se comunica anteriormente com a laringe através do adito da laringe, abertura limitada pela epiglote, por pregas de mucosa revestindo cartilagens da laringe (Figura 7.1).

As tonsilas palatinas são conhecidas leigamente como amígdalas e uma infecção, a amigdalite, a acomete com frequência no inverno. Antigamente, as infecções contínuas das tonsilas palatinas levavam a uma amigdalectomia em quase todos os casos. Hoje já se adota um tratamento mais conservador, quando possível.



## LARINGE

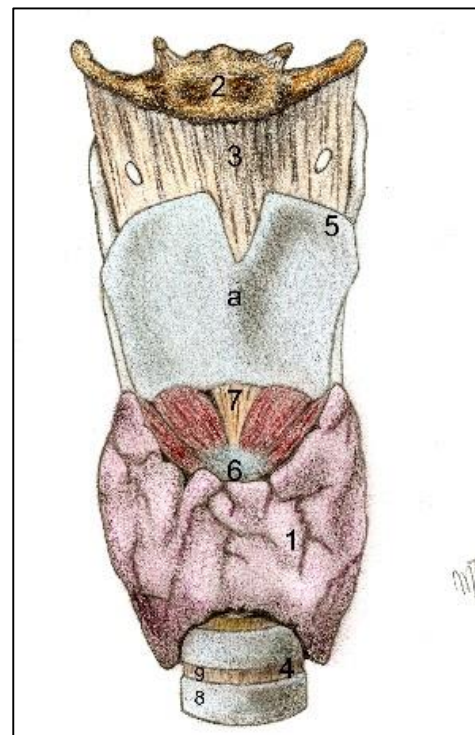
É a parte do sistema respiratório que estabelece comunicação entre a **faringe e a traqueia**, é em sua maior parte cartilaginosa para manter uma potente passagem de ar e atuar como válvula durante a deglutição, uma vez que, em sua parte superior, se encontra a **epiglote**, cartilagem que fecha o **adito da laringe**, impedindo a penetração de partículas nas vias aéreas superiores. Também é na laringe que se situam os músculos e as pregas vocais, denotando sua função essencial na fonação e vocalização.

A laringe possui cerca de 5 cm de comprimento no homem, sendo menor e menos proeminente na mulher, devido à menor aparência do encontro entre as cartilagens tireoides, a **proeminência laríngea** (o "pomo de Adão"), conforme mostrado na figura 7.3.

## CARTILAGENS

A laringe é formada por cartilagens, que se articulam entre si e ainda são ligadas por músculos que conferem a elas certa mobilidade, inclusive para modular a saída de ar dos pulmões. A maior das cartilagens é a **tireoide**, (do grego *tireos* = escudo). É o escudo da laringe, formada por duas lâminas que se unem anteriormente em forma de "V" protegendo

as pregas vocais em seu interior. Outra cartilagem, a **cricoide** (do grego *chicos*, em forma de anel), é dotada de um arco anterior e uma lâmina posterior, situa-se inferiormente a cartilagem tireoide e articula-se inferiormente com a traqueia.



**Figura 7.3** • Vista anterior da laringe. Observe: **(1)** glândula tireoide; **(2)** osso hioide; **(3)** membrana tireo-hioidea; **(4)** traqueia; cartilagens da laringe: **(5)** tireoide (com a proeminência laríngea) e **(6)** cricoide; **(7)** membrana cricotireóidea; **(8)** anéis da traqueia; **(9)** ligamentos anulares.

**Cricotireostomia**

Entre as cartilagens tireoide e a cricoide, situa-se o ligamento cricotireoideo (Figura 7.3), ponto de eleição para perfurações em manobras urgentes de salvamento para restabelecer a passagem de ar em vias aéreas superiores obstruídas (em um edema de glote, ou “engasgo”, por exemplo). Essa manobra, a cricotireostomia, pode ser realizada sem grandes dificuldades por um conhecedor de anatomia.

Na faringe, ainda estão presentes outras cartilagens: **aritenoides**, cartilagens semelhantes a pirâmides, que dão inserção ao ligamento vocal, as corniculadas, as cuneiformes e a **epiglótica** que é ímpar, mediana e situa-se posteriormente ao osso hioide e à base da língua, onde se encontra presa pelas **pregas glossoepiglóticas**. Assemelha-se a uma folha e sua porção livre fecha o adito da laringe durante a deglutição, impedindo a penetração do que está sendo deglutido no trato respiratório.

**CAVIDADE DA LARINGE E PREGAS VOCAIS**

Em corte sagital, podemos observar melhor a cavidade da laringe, anatomicamente dividida em três partes: a) **vestíbulo**, desde o adito até as pregas vestibulares; b) o **ventrículo**, espaço em forma de canoa entre as pregas vestibulares e vocais de cada lado e finalmente c) a **cavidade infraglótica**, abaixo da pregas vocais. Não deixe de notar a presença de suas **pregas**, duas de cada lado: uma superior, a **vestibular**, e outra inferior, a **vocal** (Figura 7.1). As pregas vestibulares protegem a laringe contra a penetração de partículas suspensas no ar, e as vocais, que contêm o músculo vocal, modulam a saída do ar, sendo responsáveis pela fonação. As pregas vocais de cada lado delimitam a rima glótica entre elas e, em conjunto com essa rima, constituem a glote.

As **pregas vocais** são relaxadas e estiradas pela ação dos **músculos intrínsecos da laringe**, eles fazem variar seu alongamento, permitindo, em maior ou menor grau, a passagem do ar entre elas, o que produz vibração e o som. Esse som, somado às vibrações do palato mole, aos movimentos dos lábios e da língua e à sua reverberação na cavidade nasal e nos seios paranasais, levará a um fenômeno chamado de voz.

A frequência da onda sonora e o timbre da voz dependem do grau de distensão das cordas vocais, de sua abdução e adução. Nas mulheres a voz é mais aguda, já nos homens, mais grave, pela presença de pregas vocais mais fortes.

**Edema de glote**

Em reações alérgicas graves, a vasodilatação com saída de plasma dos vasos faz com que um dos locais de edema seja justamente na cavidade infraglótica, onde a mucosa é mais frouxa e permite esse acúmulo. É o edema de glote. Nesse caso, é necessário tomar providências de emergência, como a cricotireostomia, caso não haja possibilidades de injeção de adrenalina para vasoconstrição além de um anti-histamínico de ação rápida.

**TRAQUEIA**

A traqueia é um tubo de aproximadamente 2,5 cm de diâmetro e 11 cm de comprimento, situado anteriormente ao esôfago e seguindo inferiormente à **laringe** até se dividir em **brônquios principais direito e esquerdo**, como mostram as Figuras 7.4, 7.3 e 7.1.

Se o alimento ou outro objeto penetrar na laringe, a musculatura entra em espasmos, a rima glótica se fecha e nada entra na traqueia, e o indivíduo pode sofrer asfixia se o objeto obstrutor não for removido, ou se uma manobra como a cricotireostomia não for realizada.



É formada por aproximadamente duas dezenas de **anéis** cartilagíneos em forma de "C" e tem por finalidade impedir que as paredes desse tubo se colapsem. Esses anéis são unidos anteriormente por tecido conjuntivo frouxo, os **ligamentos anulares**, e a parede posterior, que é membranácea, é desprovida de cartilagem, sendo formada de musculatura lisa, o **músculo traqueal**.

A união de tecido elástico possibilita à traqueia uma mobilidade e flexibilidade para seu deslocamento durante a respiração e os movimentos da laringe. A traqueia é revestida por uma membrana mucosa com epitélio ciliado que repele partículas para fora.

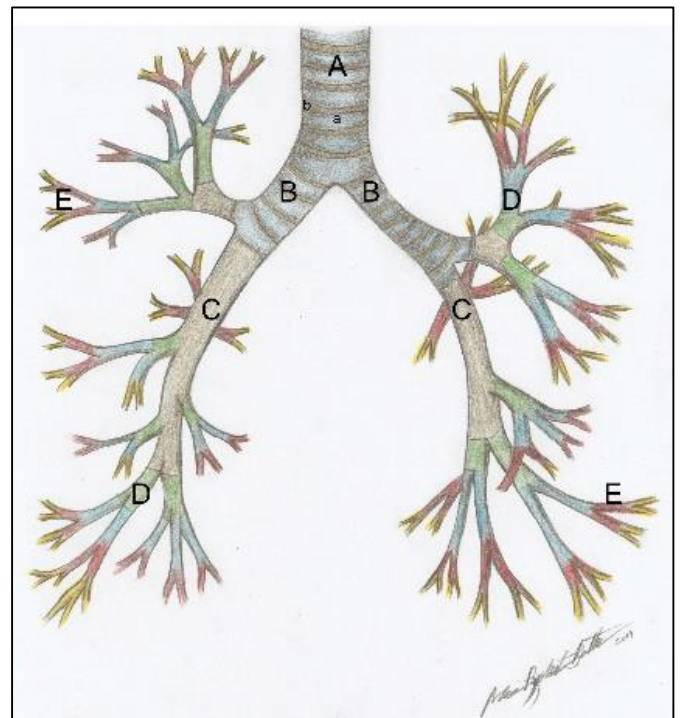
Em sua bifurcação, a traqueia apresenta a **carina**, que é uma crista formada pela margem inferior da última cartilagem da traqueia, sua mucosa é uma área muito sensível e, quando em contato com um corpo estranho, desencadeia o reflexo de tosse.

### BRÔNQUIOS E RAMIFICAÇÕES

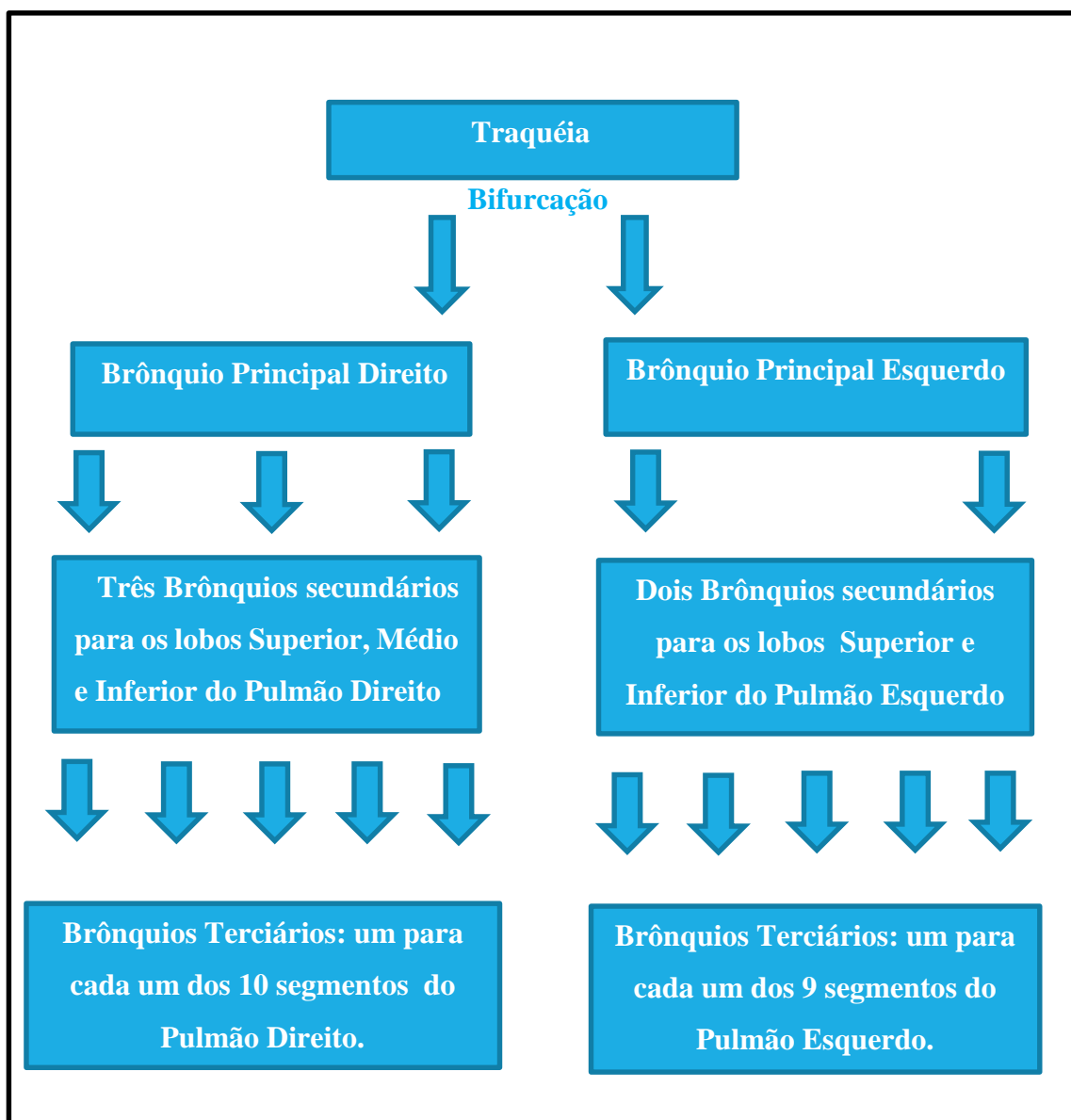
A árvore brônquica tem início quando a traqueia se divide em **brônquios principais esquerdo e direito**, que ligam a traqueia ao pulmão, no qual penetram

pelo **hilo**. Os principais apresentam estrutura semelhante à da traqueia, anéis, porém completos, de cartilagem, unidos por tecido conjuntivo. Cada brônquio principal se divide em brônquios ainda menores, os **brônquios lobares, ou secundários**, suprindo cada lobo do pulmão. Esses brônquios, por sua vez, se dividem em **brônquios segmentares ou terciários**, suprindo os segmentos pulmonares (Mapas conceituais 7.2, 7.3 e Figuras 7.4 e 7.5).

Os **brônquios terciários** formam uma rede que se divide várias vezes, formando os **bronquíolos**, que originam diversos **bronquíolos respiratórios**; estes se dividem em **ductos alveolares** que terminam em sacos de paredes finas, os **alvéolos pulmonares**. Os alvéolos se abrem nos **sacos alveolares**, que conferem aos pulmões sua aparência e consistência esponjosa (Mapa conceitual 7.3).



**Figura 7.4** • Estrutura da traqueia e brônquios principais, secundários e terciários. Observe: **(a)** anéis cartilagíneos e **(b)** ligamentos anulares. Veja também os brônquios: **(B)** principais; **(C)** lobares; **(D)** segmentares e os **(E)** bronquíolos - a "árvore respiratória".



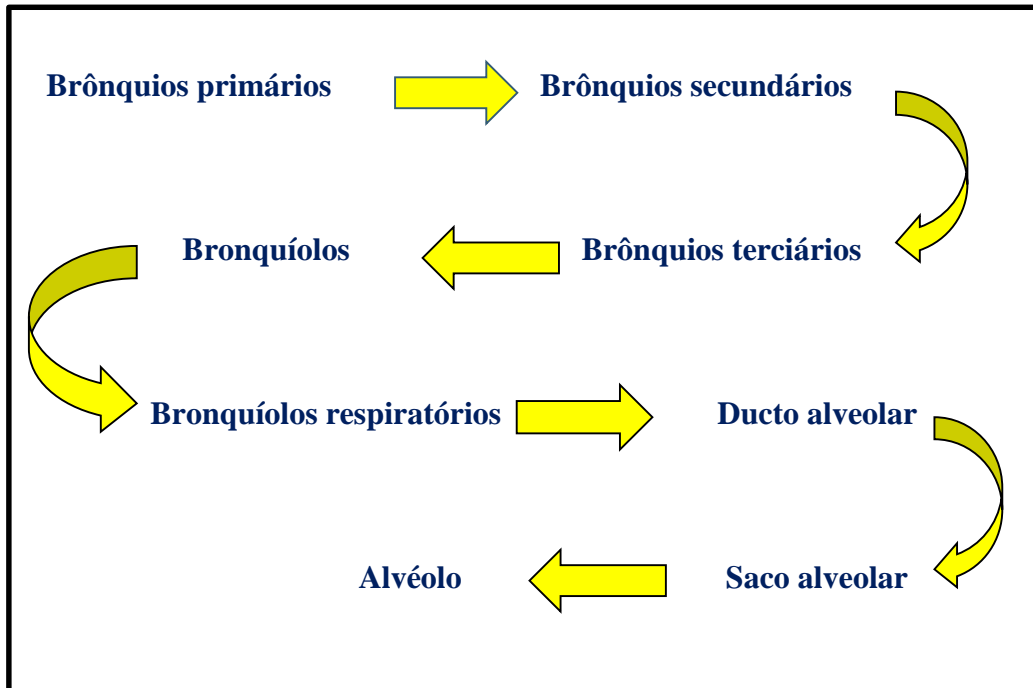
**Mapa conceitual 7.2** • As ramificações dos brônquios

### Bronquites alérgicas e asma

Durante seu trajeto pelo parênquima pulmonar, os bronquíolos vão perdendo suas paredes de cartilagem, passam a ter somente algumas placas cartilaginosas dispersas e, finalmente, elas contêm apenas músculo liso. Em resposta à presença de alérgenos ou antígenos, pode acontecer uma contração espasmódica dessas paredes, bloqueando a passagem do ar pelos bronquíolos, situação conhecida como asma brônquica.

Nos brônquios ainda se pode desencadear uma situação conhecida como bronquite, uma resposta inflamatória (alérgica ou não) à presença de um corpo estranho (que foi aspirado ou de um patógeno qualquer (bactérias, fungos).





**Mapa Conceitual 7.3** • Ramificação dos brônquios até os alvéolos - árvore brônquica.

Nos alvéolos, o ar está separado do sangue pela membrana respiratória (e pelo endotélio dos capilares), possibilitando a difusão de  $O_2$  e  $CO_2$  pela estrutura alveolar. Essa membrana é coberta por um fluido, o surfactante, que facilita as trocas gasosas, mantendo os alvéolos sempre abertos.

## PULMÕES

Os pulmões são um par de vísceras torácicas, efetivos da respiração, sediando trocas gasosas. A região localizada entre eles é o **mediastino**, que contém a traqueia, o esôfago, o timo, o coração e o pericárdio, além da parte proximal dos grandes vasos da base.

Os pulmões apresentam um **ápice** (superior) e uma **base** larga e côncava, voltada inferiormente, que se adapta à cúpula do diafragma (sua face diafragmática). Além desta, contêm uma **face costal**, arredondada, em relação com a parede torácica; uma **face mediastinal** côncava onde, no pulmão esquerdo, se aloja o coração. Nesta última

há a presença de uma abertura em forma de raquete, o **hilo pulmonar**, por onde transitam as estruturas que formam a **raiz do pulmão: brônquios, vasos sanguíneos, linfáticos e nervos** (Figura 7.5).

Cada pulmão é dividido em **lobos superior e inferior** pela **fissura oblíqua**. No pulmão direito, maior que o esquerdo, ainda há a **fissura horizontal** que separa o **lobo médio do superior**. Os lobos pulmonares são ainda divididos por septos de tecido conjuntivo, os **segmentos broncopulmonares**.

Os pulmões são nutridos por uma vasta rede arterial intrínseca. Enquanto os alvéolos são envolvidos por ramificações ínfimas da **artéria pulmonar**, as artérias brônquicas, ramos da aorta, suprem os brônquios com  $O_2$  e nutrientes.

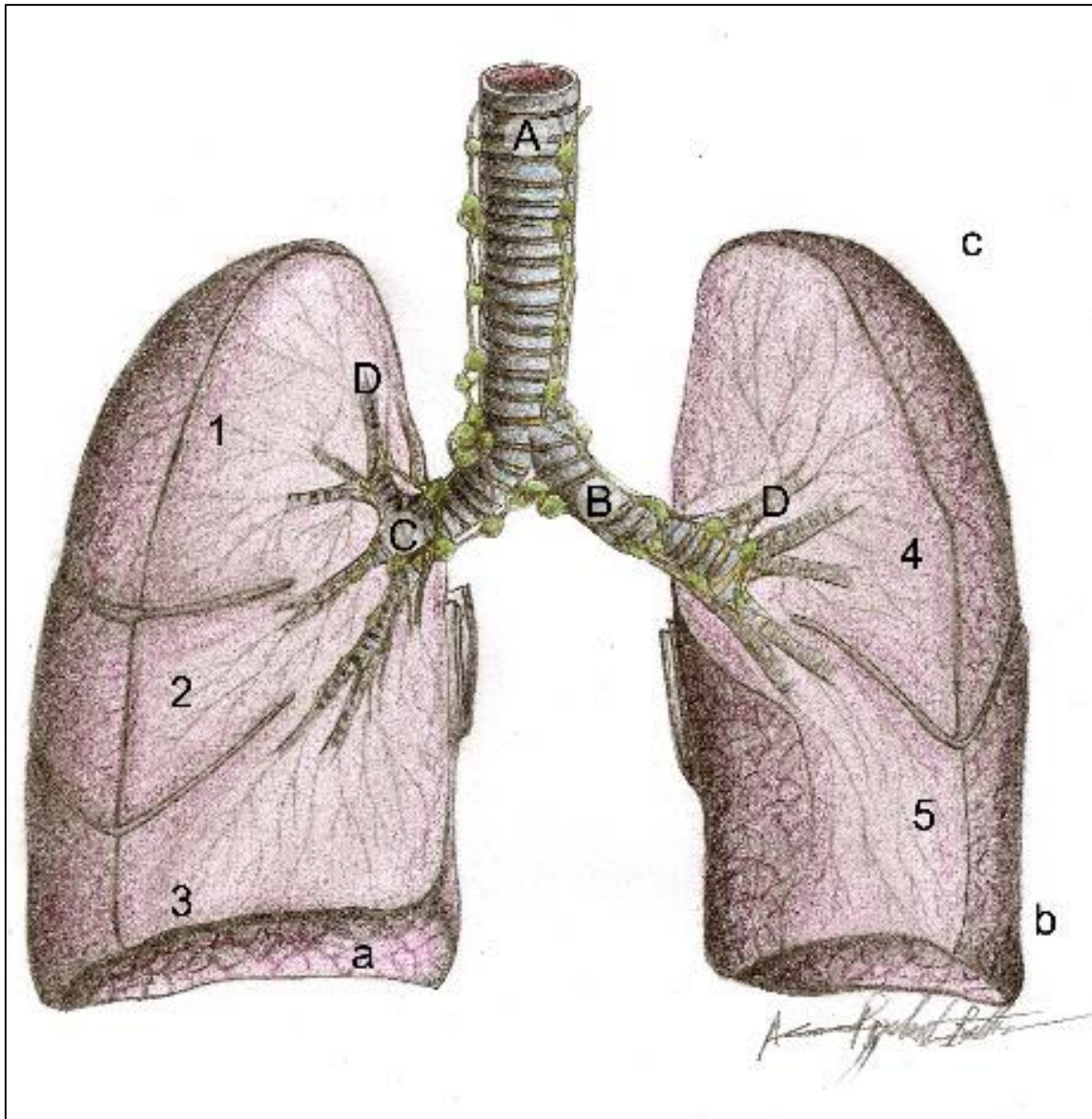
## PLEURA

Como a ampla maioria das vísceras, os pulmões também têm seus envoltórios, as pleuras, um **saco seroso** de paredes duplas. A pleura reveste cada

pulmão – **pleura visceral** – aderida à sua face externa e reveste internamente as paredes da caixa torácica, a **pleura parietal**. Essas camadas se encontram e se tornam contínuas ao nível do hilo.

Entre as duas camadas, há um espaço, a **cavidade pleural**, preenchida pelo líquido pleural, este é secretado pela pleura e age como

lubrificante, reduzindo o atrito entre as duas camadas durante o movimento respiratório. Nessa cavidade a pressão é negativa, aproximadamente - 4 atm, fazendo com que os pulmões se mantenham sempre inflados e “aderidos” às paredes torácicas, acompanhando-as nos movimentos respiratórios.



**Figura 7.5** • Pulmões, traqueia e brônquios. Observe: **(A)** traqueia; **(B)** brônquios principais; **(C)** brônquios secundários; **(D)** brônquios terciários. Nos pulmões em secção, observa-se: **(1)** lobo superior, **(2)** lobo médio e **(3)** lobo inferior no pulmão direito; e o **(4)** lobo superior e **(5)** lobo inferior no pulmão esquerdo. Nos pulmões, ainda, pode-se ver: **(a)** face diafragmática; **(b)** base; **(c)** ápice; além do hilo pulmonar (**seta**).

Para que se tenha outra ideia da perfeição da natureza, os segmentos pulmonares apresentam grande importância cirúrgica, pois, em qualquer necessidade de remover-se grande quantidade de tecido pulmonar, os septos servem de guia e faculta-se ao cirurgião a remoção apenas do segmento afetado.



### Pneumotórax e hemotórax

Se houver a entrada de ar ou de líquido (como sangue, por exemplo) nessa cavidade, o aumento da pressão local desencadeará o colapso do pulmão envolvido, desencadeando dores atroz e dificuldade respiratória. Tais situações são chamadas de pneumotórax (presença de ar) e hemotórax (presença de sangue na cavidade, situação muito comum após traumatismos, lesões por perfuração na parede torácica e na dengue hemorrágica). Nessas situações há a necessidade de se colocar um dreno (procedimento de toracocentese) na parede torácica até a completa saída do ar, do excesso de líquido pleural ou do sangue presente na cavidade.

### MECÂNICA DA RESPIRAÇÃO

Este processo envolve uma grande quantidade de músculos e um aumento da cavidade torácica em todas as direções. Durante a inspiração, o **diafragma** se contrai, aumentando o volume da caixa torácica verticalmente; os músculos intercostais se contraem e elevam as costelas (movimento de "**alça de balde**").

O **esterno** é projetado (movimento de "**braço de bomba**"), há o aumento dessa cavidade no sentido látero-lateral e ântero-posterior, respectivamente. Em consequência, a pressão interna diminui, ficando inferior à atmosférica e o ar flui em direção aos pulmões, estabelecendo o equilíbrio da pressão.

Na expiração o movimento do ar é de dentro para fora dos pulmões. O volume da caixa torácica diminui por um movimento passivo, não envolvendo contrações musculares. A cavidade torácica volta ao seu estado normal, fazendo a pressão interna ficar maior que a atmosférica. O ar então sai, equilibrando novamente o sistema.

Durante a expiração forçada, por exemplo no exercício físico, nas crises de ansiedade e estresse, ou na necessidade de uma reação rápida, outros músculos participam do processo respiratório. Além dos músculos supracitados, na respiração normal, ressalta-se a participação de músculos da parede abdominal anterior, que forçam as vísceras abdominais, e de músculos cervicais, os escalenos, que ajudam a elevar as costelas.



## SISTEMA DIGESTÓRIO

### INTRODUÇÃO

Para que as células sobrevivam, é necessário não só o oxigênio, mas também nutrientes. Entretanto, como o alimento que ingerimos chega até as estruturas celulares microscópicas? É necessário todo um processamento que envolve sua preparação mecânica, sua digestão química, sua absorção pelo sistema circulatório, seu metabolismo e a síntese de novas substâncias pelo fígado e, finalmente, a eliminação dos resíduos não digeríveis pela defecação.

É o sistema digestório que fará toda essa transformação. Esse sistema trata de uma ampla rede de tubos contínuos, o trato gastrointestinal (TGI), que impele para frente o seu conteúdo, por uma contração chamada de peristaltismo. Em determinadas partes desse trato, abrem-se glândulas anexas que promovem a digestão química dos alimentos. E, ao longo desse trajeto, o TGI modifica o que foi ingerido por processos mecânicos e químicos, para que, ao final do processo, as micromoléculas, produtos da digestão, possam atravessar as paredes do intestino e entrarem no sistema de capilares linfáticos, por serem transportados para o fígado. Lá serão metabolizados, armazenados e utilizados conforme as necessidades do corpo, e o que não foi aproveitado é eliminado nas fezes.

### COMPONENTES DO SISTEMA DIGESTÓRIO - TRAJETO E BENEFICIAMENTO DO ALIMENTO

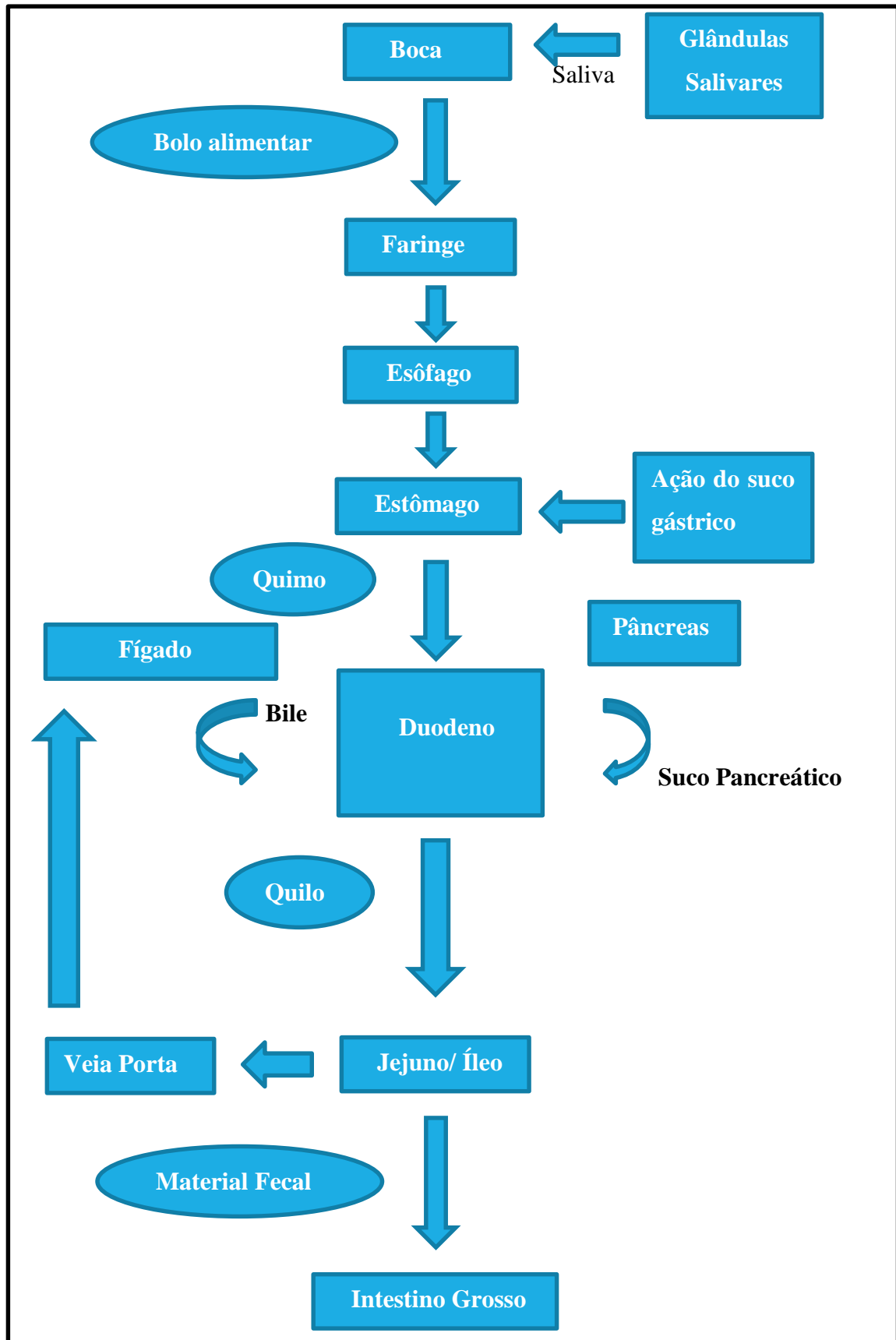
Ao longo desse capítulo, viajaremos pelo TGI, discutindo a anatomia e as nuances funcionais e aplicadas de órgão a órgão (Mapa Conceitual 8.1).

#### BOCA

É a primeira parte do trato gastrointestinal. A boca começa na **rima oral**, entre os lábios, estendendo-se até a parte oral da faringe, no **istmo das fauces**. Seu teto é formado pelo **palato** (duro e mole), suas paredes laterais pelas bochechas e seu **assoalho** por músculos revestidos por uma fina **mucosa**, e essa região ainda contém a língua.

Essa mucosa é tão delgada que torna bastante superficiais os inúmeros vasos que se encontram abaixo dela. Sendo assim, essa região é usada como via efetiva de aplicação de medicamentos, as medicações sublinguais, em que o fármaco é mantido sobre essa mucosa e passa por uma absorção bastante rápida.





Mapa conceitual 8.1 • O trato gastrointestinal (TGI), as glândulas anexas e o produto de suas secreções.

A boca se divide em: a) **vestíbulo da boca** – é a parte externa aos dentes (localizado anteriormente, entre os lábios e os dentes e, posteriormente, entre as bochechas e os processos alveolares); b) **cavidade bucal propriamente dita** – a parte interna da boca, ocupada pela língua, conforme mostra a figura 7.1.

Os **lábios e bochechas** são estruturas musculares revestidas externamente por pele e internamente por mucosa e, juntamente com a língua, trabalham em uníssono para direcionar os alimentos para serem triturados pelos dentes. A ação coordenada daquelas estruturas musculares evita que os dentes lesem a mucosa oral durante a mastigação, e ainda contribuem para manter os dentes na posição.

## DENTES

Na mandíbula e na maxila estão alojados os dentes, inseridos em uma loja óssea, o **alvéolo**, que em conjunto formam o processo alveolar desses ossos (Figura 8.1). Esses processos são cobertos por um mucoperiósteo, as gengivas, com função de proteção e de inserção ao elemento dentário.

Os dentes são estruturas mineralizadas, formadas por um tipo especial de tecido conjuntivo mineralizado, a **dentina** (hidroxiapatita + colágeno). A porção do dente que se projeta na boca é a coroa e sua dentina é recoberta pelo **esmalte**, tecido formado por uma parte orgânica, a queratina, e, em mais de 90%, por fosfato de cálcio. A porção do dente presa aos alvéolos é a **raiz**, onde a dentina é recoberta por um tecido semelhante ao osso, o **cimento**, no qual se inserem fibras colágenas responsáveis pela fixação do dente no **alvéolo**. Uma depressão marca a separação da **raiz e da coroa**, o **colo**. No interior do dente, há uma cavidade preenchida por vasos, nervos e tecido frouxo, a **polpa**

**dental**, ocupando a **câmara coronária** e o **canal radicular**, como mostra a figura 8.1.

### Cárie dentárias

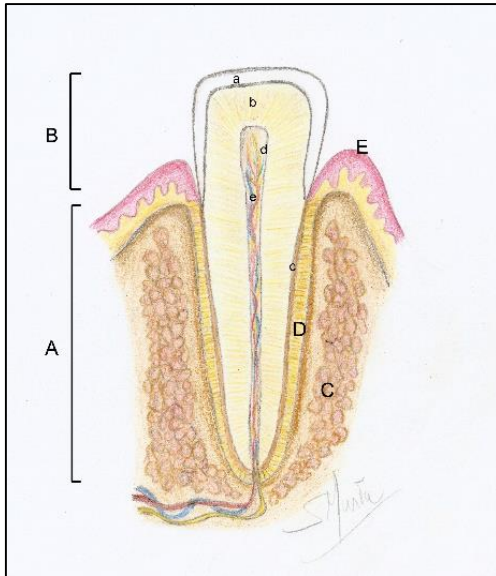
As cáries são doenças desmineralizantes dos dentes causadas por uma bactéria chamada *Streptococcus mutans* e muito relacionada a fatores hereditários e principalmente nutricionais (dieta rica em açúcar). Inicialmente as bactérias destroem a porção mineralizada do esmalte e, em seguida, a parte orgânica é removida. Ao chegar à dentina, a cárie pode provocar sensibilidade e, ao atingir a polpa, causa no paciente dores agudas, obrigando-o ao tratamento endodôntico (tratamento de canal).

Na espécie humana, há duas dentições, uma **decídua** e outra **permanente**. Os decíduos, em número de 20, apresentam-se em 8 incisivos, 4 caninos e 8 molares. Aproximadamente aos 6 anos de idade, esses dentes começam a se esfoliar e serem substituídos por dentes permanentes. Esse processo marca o início de uma transição entre as duas dentições – a dentição mista, que termina por volta dos 12 anos, com a esfoliação do último dente decíduo, permanecendo somente dentes permanentes. A dentição permanente é formada por 32 dentes, sendo 8 incisivos, 4 caninos, 8 pré-molares e 12 molares.

### Gengivite e periodontite

As gengivas, o osso do processo alveolar e o ligamento que prende o dente ao osso formam o periodonto. Condições inflamatórias e/ou infecciosas que acometem esses tecidos são as gengivites (quando restritas às gengivas), e a periodontite, se a doença avançar e atingir o osso e o ligamento periodontal, podendo determinar a mobilidade do elemento dentário.





**Figura 8.1** • Secção de um dente em seu alvéolo. Observe: **(A)** raiz; **(B)** coroa; **(C)** alvéolo (osso alveolar); **(D)** ligamento periodontal; **(E)** gengiva. **(a)** esmalte recobrendo a coroa; **(b)** dentina; **(c)** cemento; **(d)** polpa, com seu **(e)** feixe vâsculo-nervoso.

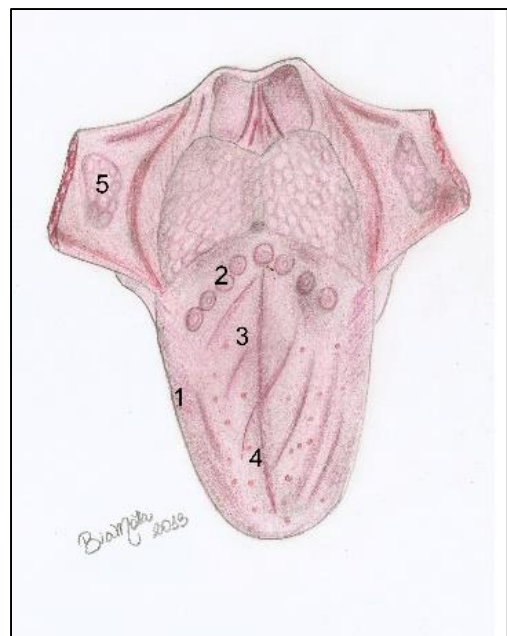
## LÍNGUA

A língua é uma importante estrutura bucal determinante na articulação das palavras, no direcionamento do bolo alimentar, e na gustação. É toda formada por **músculos esqueléticos** dispostos em várias direções e cobertos por uma **mucosa altamente especializada**, contendo **corpúsculos gustatórios** contidos nas **papilas linguais** (Figura 8.2). As papilas linguais são as **filiformes**, as **fungiformes**, as **folhadas** e as **valadas**. Além de função gustatória, as papilas facilitam a preensão dos alimentos. A parte posterior ao sulco terminal da língua possui projeções arredondadas, as **tonsilas linguais**, que são nódulos linfáticos, constituindo, junto com as tonsilas palatinas e faringianas, o "**anel linfático**", guarnecendo a entrada das vias aéreas.

## PALATO

O **teto da boca** é formado pelos **processos palatinos das maxilas** e pelas **lâminas horizontais dos ossos palatinos**. Esses processos ósseos são recobertos por um mucoperiósteo, formando o **palato duro**. Posteriormente, músculos recobertos por mucosa pendem do palato duro, formando o **palato mole**. Este é de singular importância na articulação das palavras e no vedamento do **istmo nasofaríngeo** (entre a nasofaringe e a orofaringe), durante a deglutição (Figura 7.1).

Na região mais posterior do palato mole, pende-se a úvula, uma pequena projeção muscular, também importante na fonação. Do palato mole de cada lado, arqueiam-se os **arcos palatoglossos**, unindo-o à língua e limitando o **istmo das fauces** (conhecido leigamente como garganta). Mais posteriormente, os **arcos palatofaríngeos** ligam o palato mole à língua. Entre esses dois pares de cada lado, situa-se a **fossa tonsilar**, abrigando a **tonsila palatina**, que também é uma massa de tecido linfoide.



**Figura 8.2** • Língua (dorso lingual). Observe: **(1)** papilas folhadas; **(2)** valadas; **(3)** fungiformes; **(4)** filiformes estão evidenciadas, juntamente com as **(5)** tonsilas linguais.

**Amigdalites**

As tonsilas palatinas são importantes, na defesa das vias aéreas e digestivas superiores contra a entrada de antígenos. Quando se tornam infeccionadas, produzem odinofagia (dor à deglutição), febre, perda de apetite e prostração no paciente. Condição chamada de amigdalite.

**GLÂNDULAS SALIVARES**

A saliva é o produto das glândulas salivares e sua composição contém mucina, que lubrifica o bolo alimentar facilitando a digestão, enzimas digestivas (amilase), atuando no início da degradação dos polissacarídeos em monossacarídeos e também enzimas antibacterianas, diminuindo e equilibrando a flora bucal. As glândulas salivares podem ser agrupadas em 3 pares de grandes glândulas: **as parótidas, as submandibulares e as sublinguais** (Figura 8.3) e em diminutas outras distribuídas pela mucosa do lábio e pelo palato (as salivares menores).

Para comprovar a existência dessas glândulas, basta secar suavemente o lábio ou o palato e esperar alguns segundos. Diminutas gotas de saliva aparecerão...

**GLÂNDULA PARÓTIDA**

As glândulas parótidas, que produzem uma secreção predominantemente serosa, estão localizadas estrategicamente, abraçando o **ramo da**

**mandíbula**, para, nos movimentos mastigatórios, lançarem sua secreção na boca. Cada glândula parótida possui um ducto bastante calibroso (que pode ser sentido cerrando-se os dentes e palpando-o contra o **músculo masseter**), o **ducto parotídeo**, que se abre no **vestíbulo bucal** a nível de 2.º molar superior, na **papila parotídea**.

**Parotidite e sialolitíases**

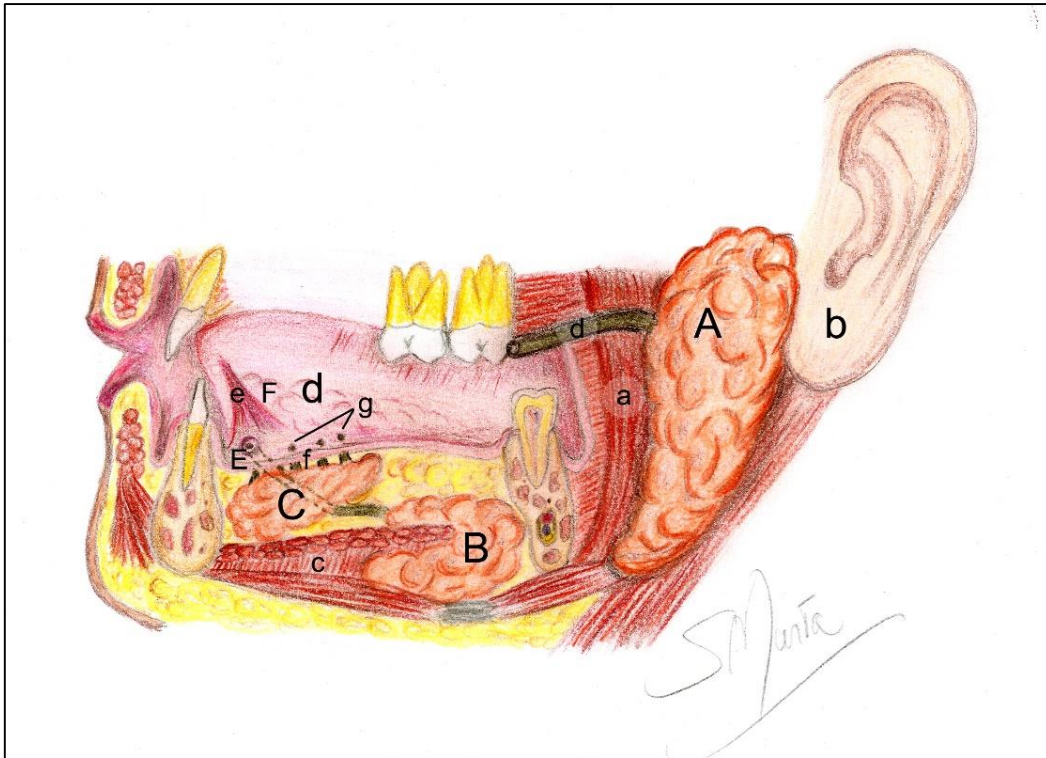
Não é fácil de se localizar a abertura desse ducto na boca, porém às vezes é necessária sua desobstrução, quando um sialolito (álculo salivar) impede a drenagem de sua secreção. Nesse caso, ocorre um edema doloroso na região, que pode ser confundido com a parotidite, infecção da parótida por um vírus conhecido popularmente como caxumba.

**GLÂNDULAS SUBMANDIBULARES**

As glândulas submandibulares, por sua vez, produzem uma secreção mucosa e serosa. Essas glândulas estão alojadas na depressão do **corpo da mandíbula**, a **fóvea submandibular**, e abraçam o **músculo milo-hioide**. Os seus **ductos**, encobertos apenas pela mucosa do assoalho da boca, se abrem lateralmente (um de cada lado) ao **frênulo lingual**, nas **carúnculas sublinguais**.

**GLÂNDULAS SUBLINGUAIS**

As sublinguais são as menores, estão localizadas no **assoalho da boca**, acima do **milo-hioide** e cobertas apenas pela mucosa. Cada glândula tem numerosos pequenos canais, os **ductos sublinguais**, que se abrem abaixo da língua em uma prega de mucosa, a **prega sublingual**, uma estrutura franjada lateral às carúnculas.



**Figura 8.3** • Glândulas salivares maiores. Observe: **(A)** glândula parótida, sobre o **(a)** músculo masseter e anterior à **(b)** orelha; **(B)** submandibular, abraçando o **(c)** músculo milo-hioide; **(C)** sublingual, abaixo da **(d)** mucosa bucal. Observe: **(D)** ducto parotídeo; **(E)** ducto submandibular desembocando na **(F)** carúncula sublingual junto ao **(e)** freio da língua e os **(f)** dúctulos sublinguais, desembocando nas **(g)** pregas sublinguais.

## FARINGE

Essa parte do TGI já foi descrita com o sistema respiratório.

## ESÔFAGO

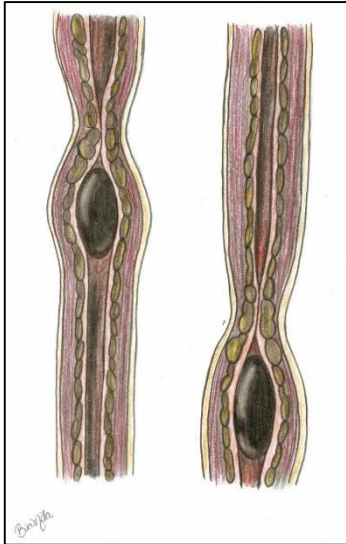
O esôfago é um tubo muscular, com uma **camada circular** e outra **longitudinal**, e que conecta a faringe ao estômago (Figura 7.1). É formado pelas porções **cervical**, **torácica** e uma pequena parte **abdominal**, pois, atravessando todo o tórax, ele passa da região cervical até atingir o abdome, onde se abre no **esfíncter cárdico do estômago** após atravessar o **diafragma** (pelo **hiato esofágico**), representado na figura 8.5.

A luz do esôfago aumenta durante a passagem do bolo alimentar, que é impulsionado por ondas de

contração de sua musculatura, os **movimentos peristálticos**, como mostrado na figura 8.4.

## ESTÔMAGO

O estômago, situado abaixo do **diafragma**, é um órgão muscular, uma dilatação do canal alimentar após o esôfago. Formado por quatro regiões: **fundo**, **corpo**, **cárdia** e **piloro**. O estômago se une pelo **esfíncter gastroesofágico (cárdia)** ao esôfago. Seu fundo é a parte do corpo que se projeta acima da linha da cárdia. Entre as porções cárdica, fúndica e pilórica está sua maior porção, o corpo gástrico, limitado pela **curvatura gástrica maior**, à esquerda, e pela **curvatura gástrica menor**, à direita.



**Figura 8.4** • Contração do esôfago pela onda peristáltica à passagem do bolo alimentar.

A saída do estômago na junção com o intestino delgado é o antro pilórico, que, guarnecido pelo esfíncter pilórico, é uma condensação de fibras musculares longitudinais e circulares, atuando como um mecanismo de abertura e fechamento do óstio, regulando a passagem do quimo do estômago para o duodeno. A luz gástrica apresenta ondulações na mucosa e submucosa, as ditas **pregas gástricas**, que, na distensão do órgão por ocasião da plenitude gástrica, desaparecem. A figura 8.6 ilustra o estômago.

A submucosa do estômago contém glândulas que secretam o suco gástrico, demasiadamente ácido, porém uma secreção mucosa impede que esse conteúdo de baixo pH lese o revestimento estomacal, o mesmo não acontecendo com o esôfago, cuja mucosa não apresenta essa proteção. Daí o refluxo do material, contido no estômago, causar irritações no esôfago.

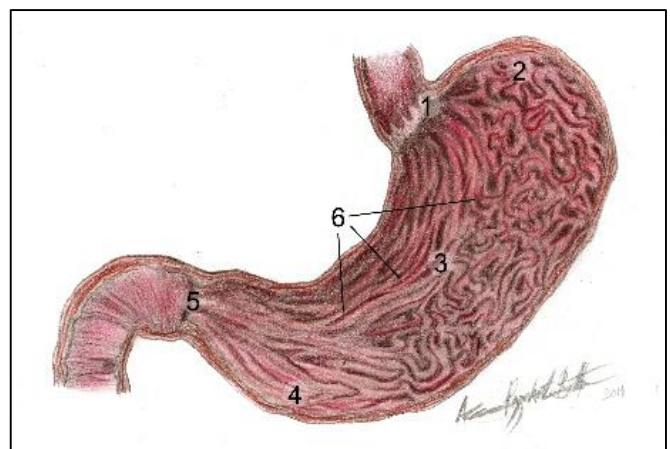
### Refluxo

O esfíncter cárdico do estômago impede um refluxo do conteúdo gástrico para o esôfago. Quando não funciona, o suco gástrico altamente ácido pode danificar as paredes do esôfago levando à pirose (azia). O tratamento para essa situação vai, desde utilização de medicamento, exercícios de fisioterapia e fonoaudiologia até intervenções cirúrgicas em casos graves.

### Gastrite e Úlceras gástricas

A secreção excessiva de suco gástrico (muito ligada a condições de estresse) pode vencer a capacidade protetora das células mucosas e ocasionar as úlceras, lesões em que o tecido submucoso, ou até mesmo o tecido muscular, são expostos, gerando dores epigástricas, sangramentos e, em situações mais graves, hemorragias.

Outra situação que predispõe as úlceras gástricas é a proliferação de bactérias *Helicobacter pylori*, que agem sinergicamente com essa acidez destruindo a mucosa, submucosa e camada muscular, podendo, inclusive, propiciar o desenvolvimento de uma neoplasia na região.



**Figura 8.6** • Estômago em corte longitudinal. Observe: (1) cárdia; (2) fundo; (3) corpo; (4) antro pilórico; (5) piloro; (6) pregas gástricas; (7) curvatura menor; (8) curvatura maior.



## INTESTINO DELGADO

O intestino delgado (ID) se divide em três porções: **duodeno, jejuno e íleo**, e é a parte do TGI que vai do **piloro** até a **junção íleo-ceco-cólica**, início do intestino grosso. É a mais longa e mais sinuosa porção do trato gastrointestinal, com cerca de 6 metros; seu lúmen (ou luz) é revestido por um epitélio especializado em absorver os nutrientes digeridos no duodeno. Para potencializar essa absorção, sua mucosa (e submucosa) formam pregas que aumentam sua superfície interna, e sua mucosa apresenta “vilosidades”, microprojeções em forma “digital”, em direção ao lúmen.

### DUODENO

O duodeno é o principal sítio onde acontece a digestão. Aí as gorduras serão digeridas, bem como os carboidratos não digeridos pela saliva e as proteínas não digeridas pelo suco gástrico. O duodeno é uma estrutura em forma de “C”, como ilustra a figura 8.7, emoldurando a cabeça do pâncreas. Medindo cerca de 25 cm, divide-se em 4 porções: **superior, descendente, horizontal e ascendente**, que se continua com o jejuno, após a **junção duodeno-jejunal**.

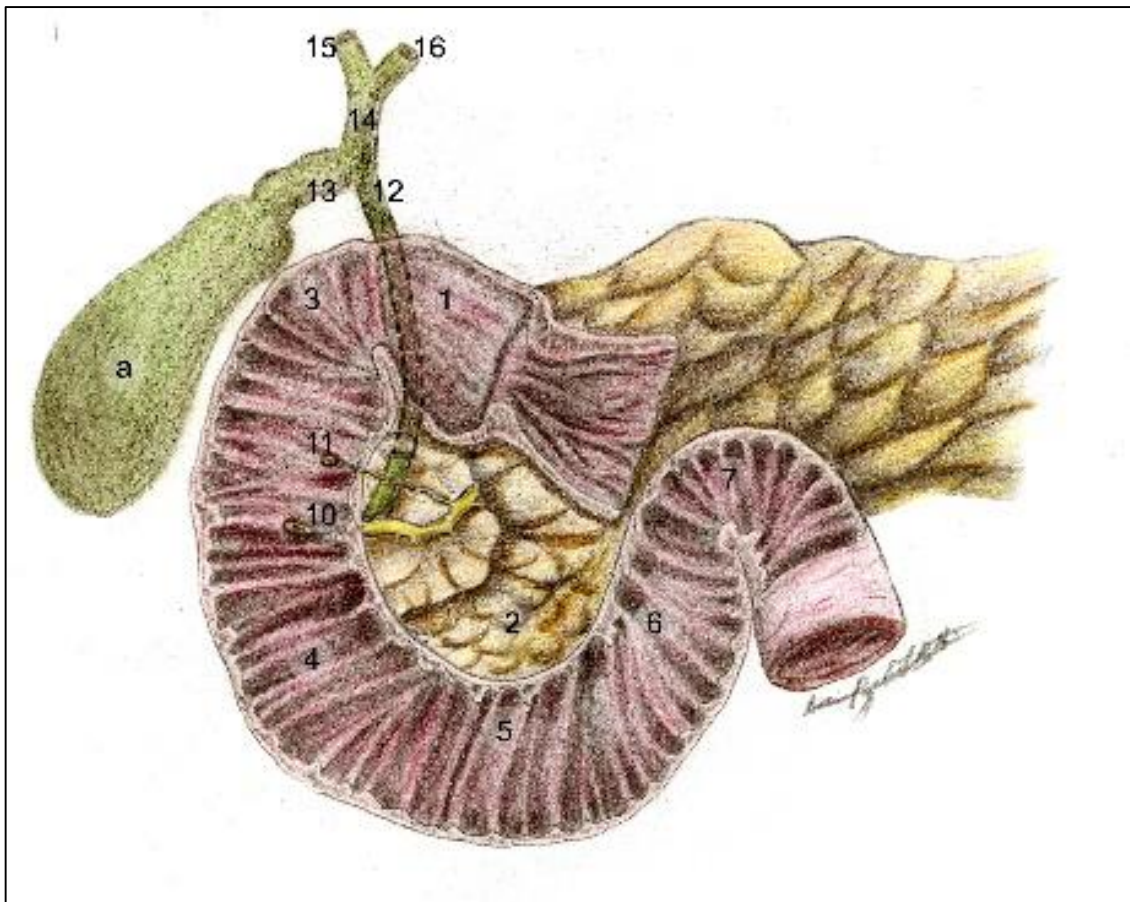
O duodeno é um órgão **retroperitoneal** e fixo na parede posterior do abdome, essa pouca mobilidade é pelo fato de aí desembocarem os **ductos colédoco** (que traz a bile produzida na vesícula biliar) e os **ductos pancreáticos, principal e acessório**, liberando o suco pancreático, que se abrem respectivamente nas **papilas duodenais maior e menor**. O ducto colédoco também se abre na papila duodenal maior, às vezes em conjunto com o ducto pancreático principal na chamada **ampola hepatopancreática**.

### Úlceras pépticas

O pH ácido do quimo (massa homogênea de alimentos) que sai do estômago e chega ao duodeno é neutralizado pelo suco pancreático. Entretanto, um aumento nessa acidez, por motivos variados, pode ocasionar erosões nas paredes duodenais, as úlceras pépticas, situações de grande gravidade, pois podem romper a parede do duodeno assim como vasos importantes situados próximos ao órgão causando peritonites, hemorragias e até a morte.

### JEJUNO E ÍLEO

Essa porção do intestino delgado inicia-se na **flexura duodeno-jejunal** e termina no início do **intestino grosso**. O **jejuno** constitui os 2,5 metros proximais de intestino delgado e o **íleo**, os 3,5 metros distais. Entre eles não há um limite anatômico nítido, porém, a disposição das arcadas arteriais é diferente. O jejuno-íleo constitui a parte móvel do intestino delgado, preso na parede posterior do abdome por uma prega peritoneal ampla, o **mesentério**. Este permite que o intestino se movimente e ainda facilita a penetração e saída de vasos sanguíneos nas **alças intestinais**. No jejuno-íleo, ocorre a absorção do **quilo** – produto da ação química das enzimas digestivas sobre os alimentos. (Figura 8.5). O quilo absorvido passa aos inúmeros capilares quilíferos existentes na submucosa dessa víscera, sendo depois levado ao fígado pela veia porta. O jejuno-íleo termina na altura do ceco (pela **papila íleo-ceco cólica** que guarnece o **óstio íleo-cecal**). Esse óstio, em condições normais, encontra-se fechado, mas, após as refeições, por estímulo vagal, ele se abre reflexamente e deixa que o conteúdo não absorvido do jejuno-íleo alcance a luz do ceco.



**Figura 8.7** • Cavidade do duodeno, emoldurando a cabeça do pâncreas e as vias biliares. Observe: (1) cavidade do duodeno; (2) cabeça do pâncreas; partes do duodeno: (3) superior; (4) descendente; (5) horizontal; (6) ascendente. Note, ainda: (7) junção duodeno-jejunal; (8) ducto pancreático principal; (9) ducto pancreático acessório, abrindo respectivamente na (10) papila duodenal maior e (11) duodenal menor. Observe ainda: (a) vesícula biliar com os (12) ducto colédoco; (13) ducto cístico; (14) ducto hepático; formado pela união do direito (15) e esquerdo (16).

## INTESTINO GROSSO

O intestino grosso é a porção terminal do TGI. Com cerca de 1,5 metros de comprimento, estende-se desde a válvula ileocecal, no ceco, até o ânus. Essa víscera tubular se caracteriza pela presença de **hausterações** (saculações em sua superfície, provocadas pela invaginação da mucosa em pregas para o lúmen do intestino), **tênias** (3 fitas de músculos longitudinais ao longo de sua extensão) e de **apêndices epiploicos** (projeções adiposas revestidas por peritônio). A Figura 8.8 mostra as partes do IG. Sua função está relacionada com a absorção

de água e eletrólitos assim como a secreção de muco e eliminação das fezes, que já adquiriram a consistência pastosa devido à absorção da água.

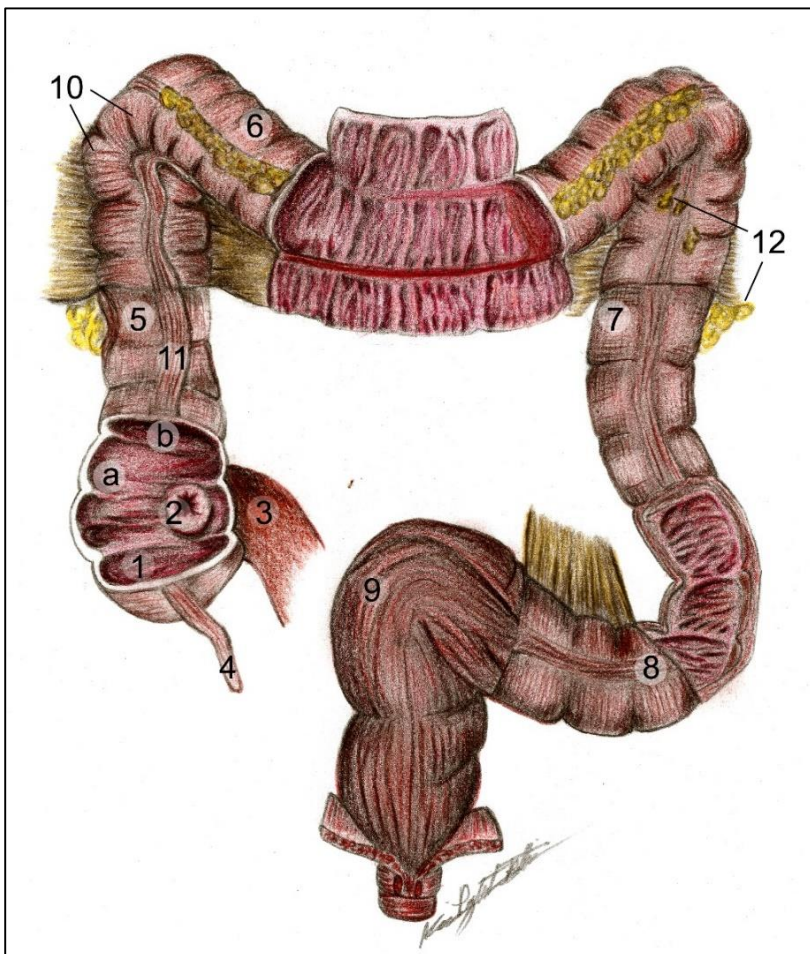
No ceco, primeira porção do intestino grosso, situa-se uma projeção tubular, o **apêndice vermiforme**, filamento estreito de fundo cego, que se estende, geralmente, para baixo, podendo se encontrar lateralmente ou posteriormente ao ceco logo na **convergência das tênias**. Suas paredes contêm nódulos linfáticos, no intuito de produzir linfócitos, importantes para a defesa em uma área tão repleta de bactérias como o intestino grosso (Figura 8.8).



O **ceco**, é contínuo superiormente ao **óstio ileocecal** como **colón ascendente** e segue em direção superior fixado à parede posterior do abdome. Em nível do fígado, ele flete para a esquerda, formando a **flexura cólica direita (hepática)** e se continua como **colón transverso**, que **retroperitoneal**, está suspenso pelo **mesocolo**. Nas proximidades do baço, ele flete inferiormente na **flexura cólica esquerda (lienal)**, continuando como **colón descendente**, também retroperitoneal. Em nível da **crista ilíaca**, o colo descendente torna-se sinuoso e passa a se chamar **colón sigmoide**, que continua como o **reto**, após uma grande **flexura** provocada pelo **músculo pubo-retal**. Esse músculo é importante no controle da defecação. O reto, em sua parte final, estreita-se formando o **canal anal**. No

reto as **tênias** não estão presentes, mas a camada muscular longitudinal se dispõe em toda sua volta, justamente para acelerar o movimento de eliminação do seu conteúdo.

A mucosa desse canal forma uma série de **pregas longitudinais**, as **colunas anais**, que contêm o **plexo retal**. A terminação do reto, o **ânus**, é uma estrutura rodeada por dois anéis musculares, os **esfíncteres anais externo e interno**. O primeiro, localizado na porção final do reto, é formado por **musculatura esquelética**, sendo sua contração, voluntária, facultando o controle da defecação. O interno, mais proximal, é formado por **musculatura lisa** circular involuntária, se abre com a chegada do bolo fecal.



**Figura 8.8 • Intestino grosso (estrutura e lúmen).** Observe: o lúmen é mostrado pela **seta**. O ceco (1) com a papila íleo-ceco-cólica (2) que o comunica com o ID (3); o apêndice vermiforme (4); os cólons ascendentes (5), transversos (6), descendentes (7), sigmoide (8) e o reto (9). Além dos haustros (10), tênias (11) e apêndices epiplóicos (12).

### Diarréias e cólicas intestinais

Geralmente a presença de agentes irritantes em contato com os mucos (toxinas bacterianas), bactérias que contaminaram os alimentos, quantidade muito aumentada de bactérias da flora, ou mesmo por uma manifestação de estresse, a movimentação intestinal se exacerba, fazendo com que seu conteúdo precise ser eliminado, causando a diarreia. Os eletrólitos e a água perdidos devem ser repostos por ingestão de isotônicos, soro caseiro e, em casos graves, administração endovenosa de soro.

### Apendicite

A apendicite, inflamação, e/ou infecção do apêndice, é causada por obstrução de seu lúmen, por um fecalito, ou por uma torção da estrutura em torno de seu próprio eixo. Assim sendo, sua secreção não é eliminada, levando a edema, dor e necrose requerendo intervenção cirúrgica. Se o apêndice infeccionado se romper, leva ao extravasamento da secreção purulenta para a cavidade abdominal e a um abdome agudo, sendo indicada a cirurgia, que deve ser imediata, de emergência

### Doença hemorroidária

A mucosa retal é detentora de uma grande rede de veias, o plexo venoso retal. Esse plexo possibilita a rápida e eficiente absorção de certos medicamentos na forma de supositórios. No entanto, se a circulação sanguínea dessas veias diminuir, levando à estase sanguínea e às trombozes, elas se tornam varicosas e esse seu aumento é chamado de hemorroidas, que podem ser altamente dolorosas e incômodas.

Agora passaremos a discutir sobre as glândulas anexas do TGI que produzem secreções que serão imprescindíveis no processo de digestão: o pâncreas e o fígado.

### PÂNCREAS

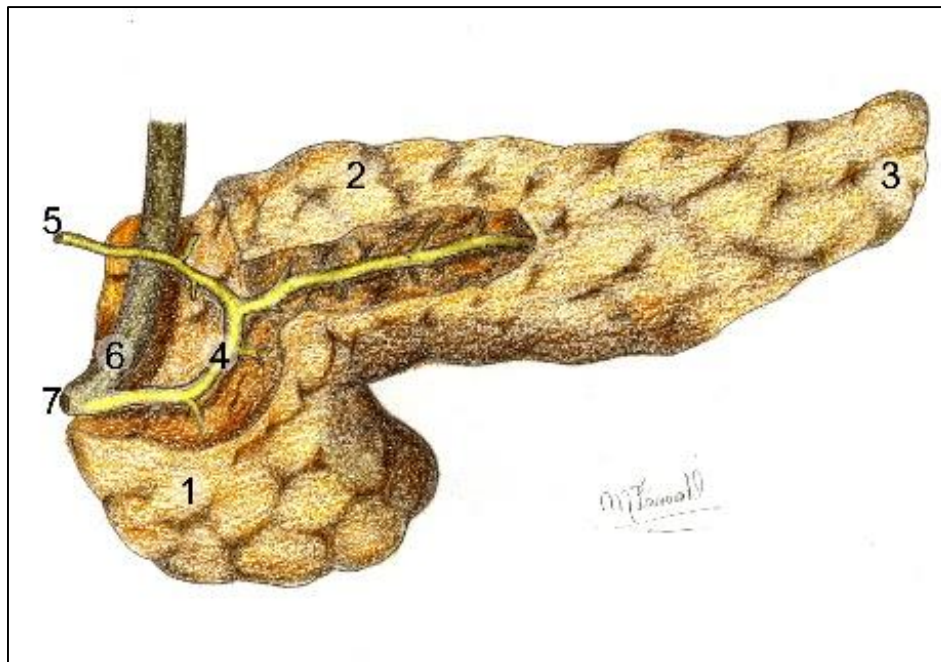
O pâncreas está localizado **retroperitonealmente** junto à parede posterior do abdome inferoposteriormente ao estômago (Figura 8.5). É composto por uma **cabeça** emoldurada pelo duodeno, um **corpo** e uma **cauda** estendendo-se para a esquerda (Figura 8.9). É uma **glândula endócrina e exócrina**, pois secreta **insulina**, hormônio responsável pela entrada de glicose nas células, e o **glucagon** com efeito reverso ao da insulina. Sua parte exócrina, que mais nos interessa nesse momento, é ativa no processo digestivo, pois secreta o suco pancreático, que contém as enzimas

digestivas: lipases, amilases e proteases, que respectivamente digerirão as gorduras, os carboidratos não digeridos pela amilase salivar e as proteínas não digeridas pela pelo suco gástrico.

### *Diabetis mellitus*

O paciente que sofre de *diabetis mellitus* tipo I apresenta uma deficiência na produção do hormônio insulina pelas células pancreáticas e, conseqüentemente, uma dificuldade em fazer com que a glicose absorvida passe do sangue para as células, fazendo aumentar a glicemia (taxa de glicose no sangue). O diabetes é bastante prevalente e pode assumir formas graves, se não controlado.

O suco pancreático é transportado até o **duodeno** pelos **ductos pancreáticos principal e acessório** (Figura 8.9). O primeiro se une ao **ducto colédoco**, que traz a bile e desembocam juntos no duodeno



**Figura 8.9** • Pâncreas. Observe: (1) cabeça; (2) corpo; (3) cauda; (4) ducto pancreático principal; (5) ducto pancreático acessório; (6) ampola hepatopancreática; (7) papila duodenal maior.

pela **ampola hepatopancreática** na papila **duodenal maior**. O **acessório**, que na verdade é uma ramificação do ducto principal, também se abre no duodeno, porém na papila duodenal menor.

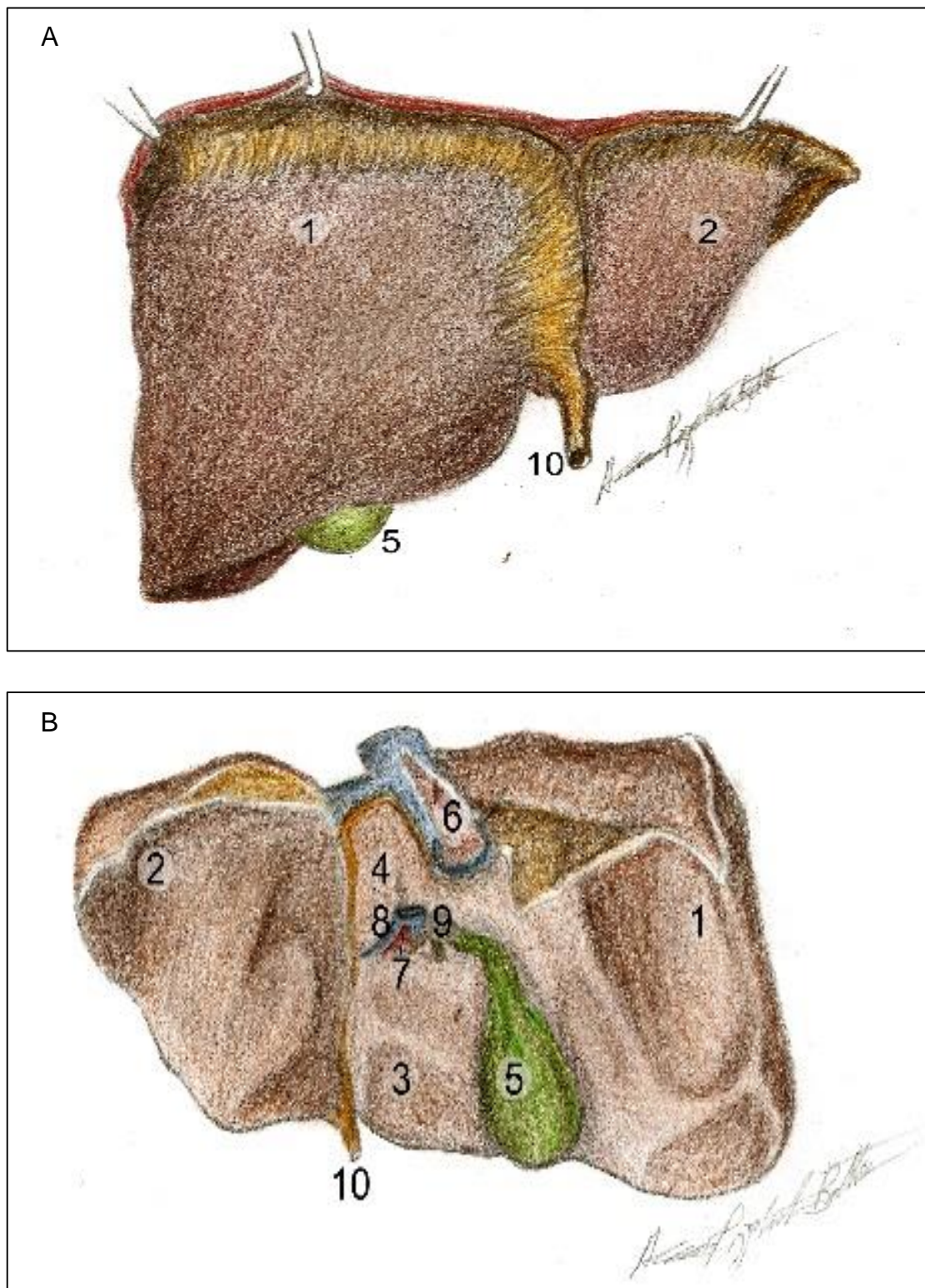
## FÍGADO

O fígado é um enorme órgão glandular localizado à direita na região superior do abdome (**hipocôndrio direito**). Sua superfície superior lisa, onde podemos distinguir os **lobos direito e esquerdo**, está em contato com o diafragma superiormente (**face diafragmática**), e anteriormente com a parede abdominal anterior (Figura 8.5). Em sua face inferior, a **visceral**, mostram-se outros dois **lobos**, o **quadrado** e o **caudado** e, entre eles, a **porta do fígado**, abertura por onde passam os constituintes do pedículo hepático: **artéria hepática** (que nutre a víscera), **veia porta** (trazendo os nutrientes do intestino, principalmente) e o **ducto hepático comum** (que deixa o fígado contendo a bile) (Figuras 8.10 A e B). Ainda podemos notar, nessa vista inferior, a presença

da **vesícula biliar** alojada entre os lobos direito e quadrado, assim como a **veia cava inferior** entre os lobos direito e caudado. A veia cava inferior recebe as **veias hepáticas** já com os produtos da digestão metabolizados.

O fígado recebe sangue oxigenado da **artéria hepática**, e o sangue da **veia porta**, formada pela confluência dos **capilares quilíferos** e por veias provenientes dos **intestinos, do pâncreas e do baço**. Esse sangue contém grande concentração de nutrientes (tudo que foi absorvido no intestino), medicamentos, álcool, etc. Tudo isso será metabolizado no fígado, transformados em outros compostos (pelo processo de metabolização) e servirão para a síntese de novas substâncias (de proteínas, por exemplo). Depois de processados, são devolvidos à circulação pelas veias hepáticas que desembocam na **cava inferior**. Os dejetos do processo serão eliminados na **bile**.





**Figuras 8.10** • Fígado em vista súpero-anterior (A) e vista inferior (B). Observe: lobo direito (1); lobo esquerdo (2); lobo quadrado (3) e caudado (4); vesícula biliar (5); veia cava inferior (6); pedículo hepático contendo: artéria hepática própria (7); veia porta (8); ducto hepático comum (9) e o ligamento venoso (10).

Outra **função hepática** é a produção da **bile**. Entre os **hepatócitos**, estão os **ductos bilíferos**, que, após confluências sucessivas, terminam por formar os **ductos hepáticos direito e esquerdo**, que, em nível da porta do fígado, se unem para formar o **ducto hepático comum**. O ducto hepático comum conflui com o **ducto cístico** que drena a **vesícula biliar**, formando o **ducto colédoco**. Esse último se une com o **ducto pancreático principal** na **ampola**

**hepatopancreática**, guarnecida por um esfíncter que, quando fechado, faz a bile refluir para a vesícula biliar, onde é armazenada. A vesícula biliar armazena a bile e a concentra pela reabsorção de água. Na presença de gordura no duodeno, a vesícula biliar se contrai, o que coincide com a abertura da papila duodenal maior, e a vesícula pode lançar a bile no duodeno.

### **Cirrose hepática**

Devido à sua função metabólica, o fígado é o responsável por degradar vários fármacos, que, como vemos nas bulas, vêm indicando: “metabolizado e eliminado pelo fígado”. Isso o torna susceptível a uma sobrecarga em determinadas situações. Assim ocorre também com o álcool, que tem sua metabolização hepática, exigindo muito dos hepatócitos, quando ingerido em grandes quantidades, podendo causar a chamada cirrose hepática. Na cirrose, as células hepáticas se tornam endurecidas e sem função. Sem o devido tratamento, a cirrose pode levar o indivíduo ao óbito.

### **Cálculos biliares**

Sais biliares precipitados sobre o colesterol, presente na bile, podem formar os cálculos biliares que obliteram o ducto cístico ou o colédoco, causando contrações da musculatura desses ductos e fortes dores. Se o cálculo bloqueia o ducto cístico, a bile chega ao duodeno diretamente. Porém, sem a concentração necessária. Se a obstrução ocorrer no colédoco, a bile não alcançará o duodeno e haverá então distúrbios na digestão das gorduras, além de impregnação de pigmentos biliares no sangue e mucosas, conferindo a elas uma tonalidade amarelada, icterícia. Além de ser uma situação que oferece potencial risco de vida ao paciente (colangite).

### **Colecistectomia**

No caso de uma colecistectomia (remoção da vesícula biliar), a bile continua sendo produzida, porém não mais concentrada e eliminada na presença de lipídios no duodeno. Ela gotejará direto do fígado para o colédoco e daí para o I.D. a todo o tempo em uma forma mais diluída. Quando o doente ingere um alimento rico em lipídios, não disporá de quantidade suficiente de bile no momento para auxiliar aquela digestão, gerando desconfortos gastrointestinais.

### **Hepatites**

As hepatites são inflamações/infecções que acometem o fígado. Podem ser de vários tipos, várias etiologias e de gravidades variadas. Podem ser causadas por um vírus transmitido por sangue, água e alimentos contaminados ou por uma sobrecarga dos hepatócitos, como na hepatite medicamentosa. Nas hepatites, o fígado aumenta de volume e seu funcionamento é prejudicado, levando a distúrbios no metabolismo das substâncias e icterícia.

Além das **funções** descritas acima, o fígado participa de diversos processos fisiológicos importantíssimos como armazenamento de ferro, glicogênio, vitaminas A, D, E, K e B12. Participa também na coagulação do sangue sintetizando protrombina, fibrinogênio e outros fatores de coagulação sanguínea. Faz a fagocitose das hemácias velhas e remove antígenos do sangue através das células de Kupffer e promove, através de suas enzimas, a desintoxicação, desativando drogas e outras substâncias químicas como inseticidas, corantes. No feto e na criança, desempenha ainda a hematopoese.

## PERITÔNIO - ENVOLTÓRIO DE SUSTENTAÇÃO E PROTEÇÃO ÀS VÍSCERAS ABDOMINAIS

Em seguida, passaremos a falar das vísceras do abdome. Como a maioria das vísceras, é coberta por uma serosa, no abdome não pode ser diferente. A **serosa** que recobre, sustenta, une e ainda desempenha uma importante fonte de alerta para afecções locais, é o peritônio, que descreveremos a seguir antes de entrarmos necessariamente na descrição de cada órgão abdominal.

O peritônio, como toda serosa, também apresenta duas lâminas, a **visceral**, que envolve as vísceras intimamente, e a **parietal**, que reveste as paredes da cavidade abdominal, como ilustrado na Figura 8.5. Entre essas duas camadas, identificamos a **cavidade peritoneal**, contendo o **líquido peritoneal**, possibilitando as vísceras de se moverem umas sobre as outras. Essa serosa prende ainda os órgãos abdominais e pélvicos (em sua maioria) às paredes do abdome através dos "mesos", extensões peritoneais onde as camadas são duplas. O **meso** leva o nome da víscera que prende (ex. mesentério; mesosalpinge e mesocolo). Outras vezes, essas

pregas peritoneais se estendem entre dois órgãos, formando os **omentos**. O **omento maior** (antigo *epíplon*) conecta o estômago ao cólon transversal, e o **omento menor** liga a curvatura menor do estômago ao fígado (Figura 8.5).

Os **rins**, o **duodeno**, os **colos ascendente e descendente**, além do **pâncreas**, situam-se juntos à parede posterior do abdome, sendo apenas cobertos, não revestidos pelo peritônio, são por isso chamados **retroperitoneais**.

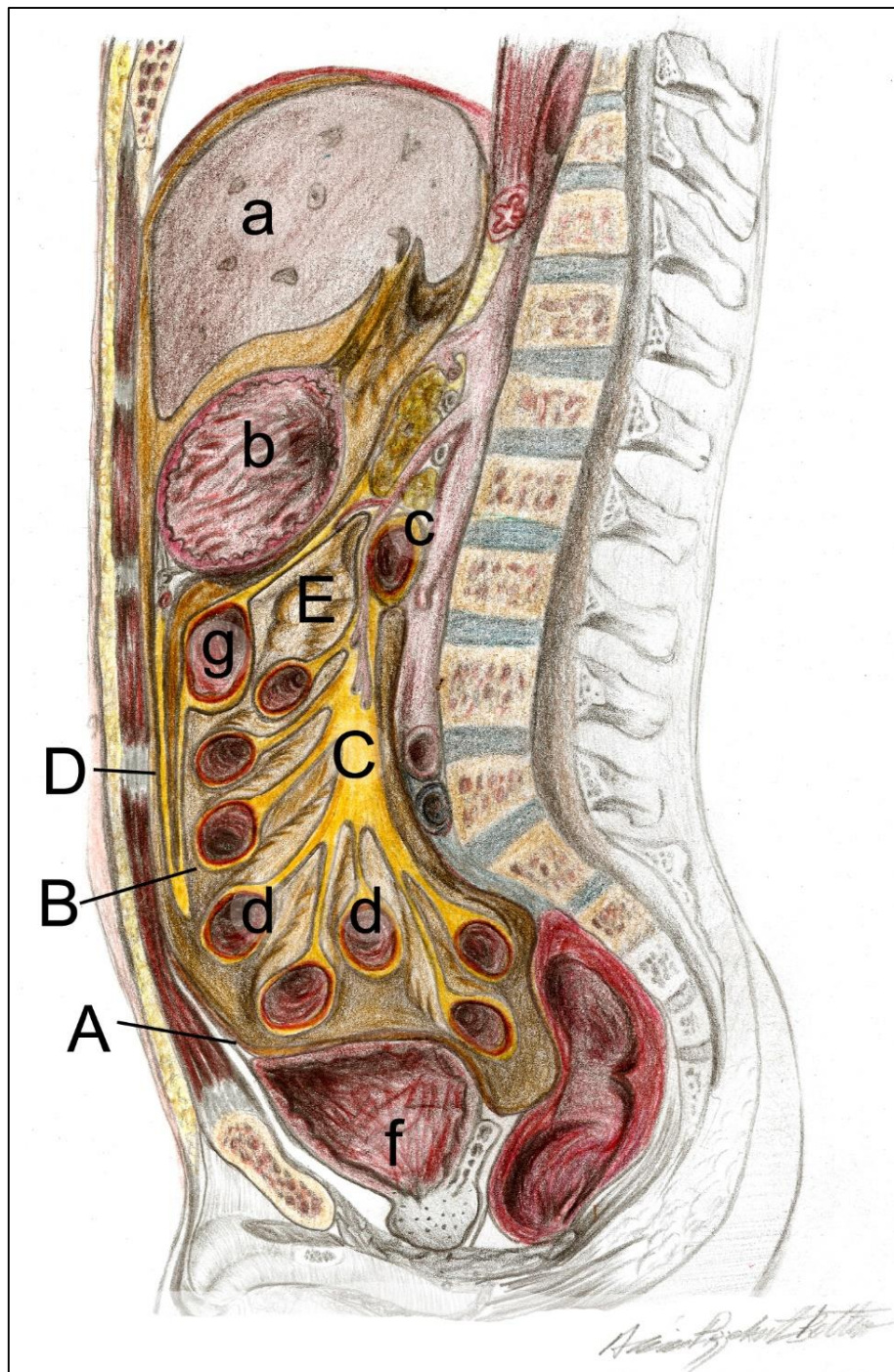
### Ascite

Quando o líquido peritoneal está produzido em excesso, ou se há uma defasagem em sua drenagem, há um acúmulo, chamado ascite. Isso pode ocorrer na hipertensão portal, na cirrose hepática, nas hepatites e em algumas verminoses.

### Peritonite, infecções da cavidade abdominal e aderências

O peritônio é um importante "grito de alerta" do abdome, por ser muito sensível à distensão, informando prontamente com dores e mal-estar algum processo infeccioso na referida cavidade. Quando inflamado ou quando muito manipulado em cirurgias, seu mesotélio lesado pode, na regeneração, fazer com que as duas lâminas sofram adesão, dificultando o movimento das vísceras. Essa situação é chamada de "aderência" do peritônio.





**Figura 8.5** • Peritônio e vísceras abdomino-pélvicas. Observe: **(A)** camada parietal do peritônio; **(B)** camada visceral; **(C)** mesentério; **(D)** omento maior; **(E)** cavidade peritoneal; **(a)** fígado; **(b)** estômago; **(c)** pâncreas; **(d)** colo transverso; **(f)** alças intestinais do intestino delgado; **(g)** bexiga e suas relações com as lâminas do peritônio.

## SISTEMA URINÁRIO

### INTRODUÇÃO

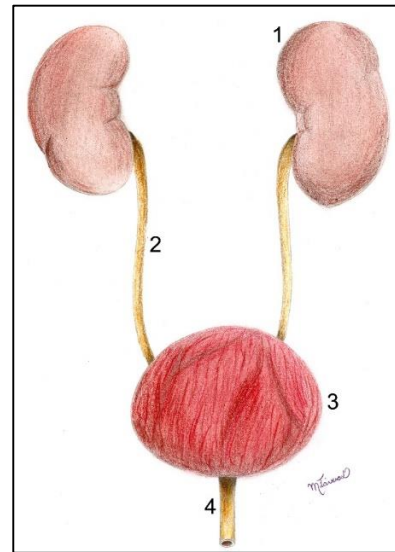
Para manter a homeostase e uma correta distribuição de nutrientes e hormônios, o sangue deve passar por um processo de filtração, no qual as toxinas, catabólitos, resíduos do processo de absorção, resíduos medicamentosos nele contidos, devam ser eliminados. As estruturas que executam essa filtração são os rins, que retiram do sangue as impurezas e as eliminam em forma de urina. No entanto essa urina, antes de sua eliminação, passa por uma série de canais e fica armazenada em um reservatório, a bexiga urinária. Outra função não menos importante dos rins é seu papel regulatório na pressão sanguínea e na homeostase em geral, a função endócrina, desempenhada pelos inúmeros túbulos que o compõem, assim como também pelas glândulas suprarrenais que recobrem seu polo superior.

### COMPONENTES DO SISTEMA URINÁRIO

Passo a passo, órgão a órgão, seguiremos anatomicamente esse trajeto desde o processo de filtração do sangue até a eliminação dos resíduos (Figura 9.1). Começaremos pelos rins, sua anatomia funcional e aplicada.

### OS RINS

Conforme vemos na Figura 9.2, esses órgãos têm, grosseiramente falando, a forma de um grão de

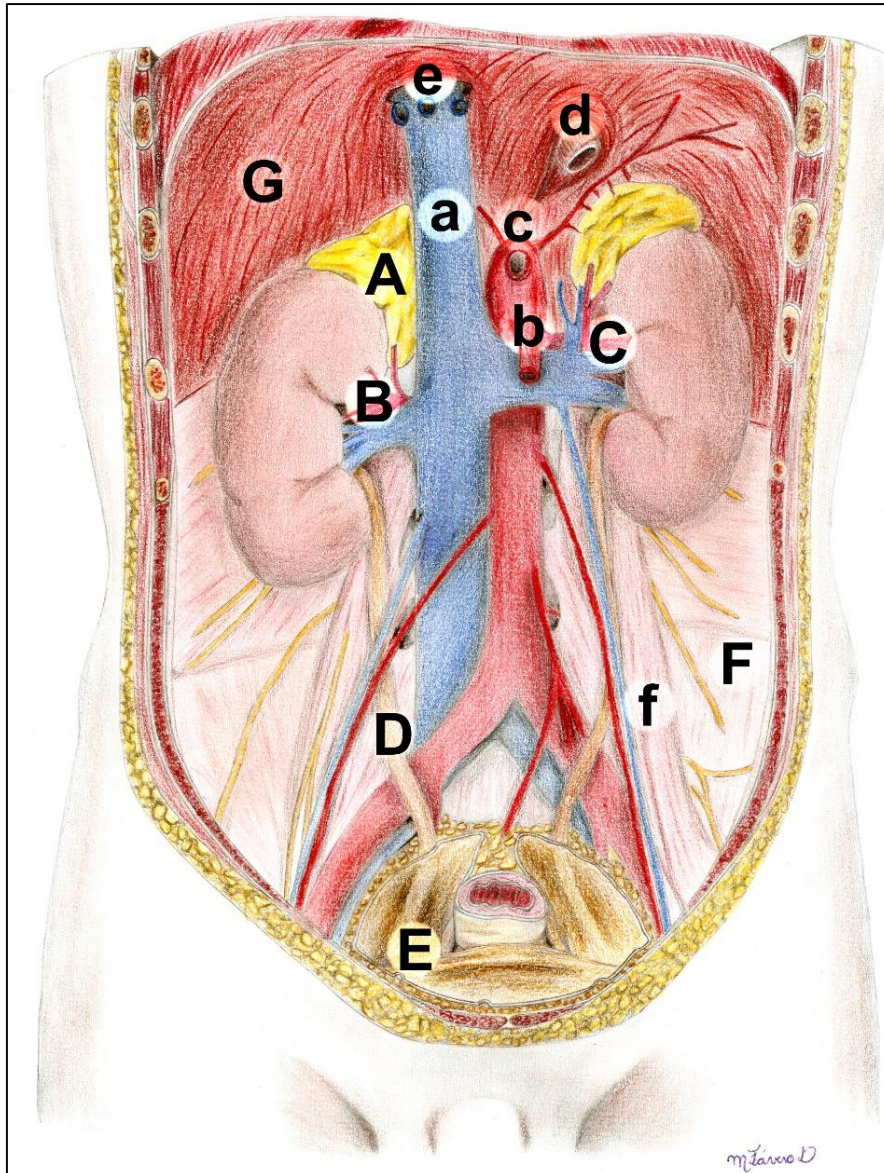


**Figura 9.1** • Componentes do sistema urinário. Observe: **(1)** rins; **(2)** ureteres; **(3)** bexiga; **(4)** uretra.

feijão. Note que cada rim faz conexão em sua superfície medial: com uma artéria, a **artéria renal**; uma veia, a **veia renal** e com a **pelve renal**, que se continua inferiormente como **ureter**.

Quando observamos os órgãos "in situ", ou seja, em sua posição, vemos que eles ocupam um espaço justaposto à parede posterior do abdome na região lombar, em um compartimento atrás de uma lâmina parietal de peritônio, por isso os rins são chamados "**retroperitoneais**". Eles estão sustentados por essa lâmina de peritônio e também por tecido adiposo, a **gordura perirrenal**, assim como por cápsulas fibrosas adjacentes e por **fáscias** contíguas com as dos músculos psoas maior, com os quais se relacionam intimamente. Isso pode ser visto na Figura 9.2.

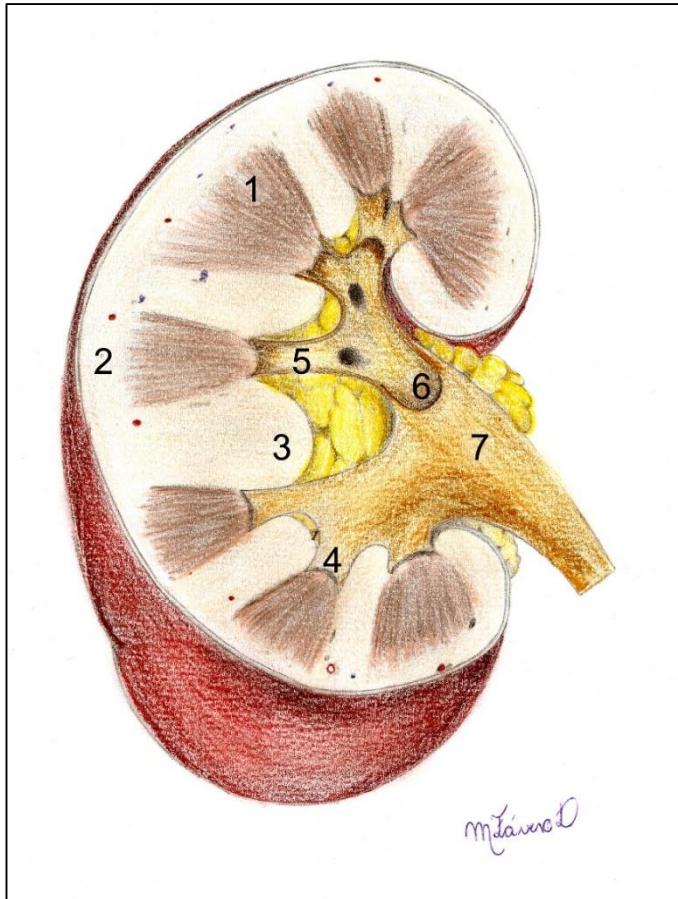




**Figura 9.2 •** Rins "in situ". Observe: glândulas suprarrenais (A); artéria renal (B) tributária da cava inferior (a); artéria renal (C) ramo da aorta abdominal (b). Ureteres (D) e bexiga (E). Observe o peritônio (F) e sua relação com as vísceras. O diafragma (G) com suas aberturas: hiato aórtico (c); hiato esofágico (d) e forame da veia cava (e); músculo psoas maior (f) também pode ser identificado.

Ao observarmos macroscopicamente os rins em secção (Figura 9.3), vemos que eles são compostos por um **córtex**, que se invagina entre **pirâmides renais**, em pequenos trechos chamados **colunas**. As pirâmides e as colunas, assim como o córtex, são constituídas por milhões de **néfrons**, a unidade funcional de um rim (vistas na histologia), pois são eles que "separam" a parte plasmática do sangue. Essas unidades microscópicas são constituídas de túbulos

que, ao darem passagem ao plasma, ao longo de sua extensão, o filtram retirando toxinas e impurezas que são gotejadas em forma de urina pelos **túbulos coletores** nos cálices menores através das **papilas renais**, que são o ápice das pirâmides renais. Os **cálices menores** se juntam em 2 ou 3 **cálices maiores**, que também se juntam próximo ao **seio renal**, formando a **pelve renal**. Esta se estreita inferiormente, constituindo o **ureter**.



**Figura 9.3** • Rim em corte transversal. Observe: **(1)** pirâmides; **(2)** córtex; **(3)** colunas; **(4)** papilas; **(5)** cálices menores; **(6)** cálices maiores e **(7)** pelve renal.

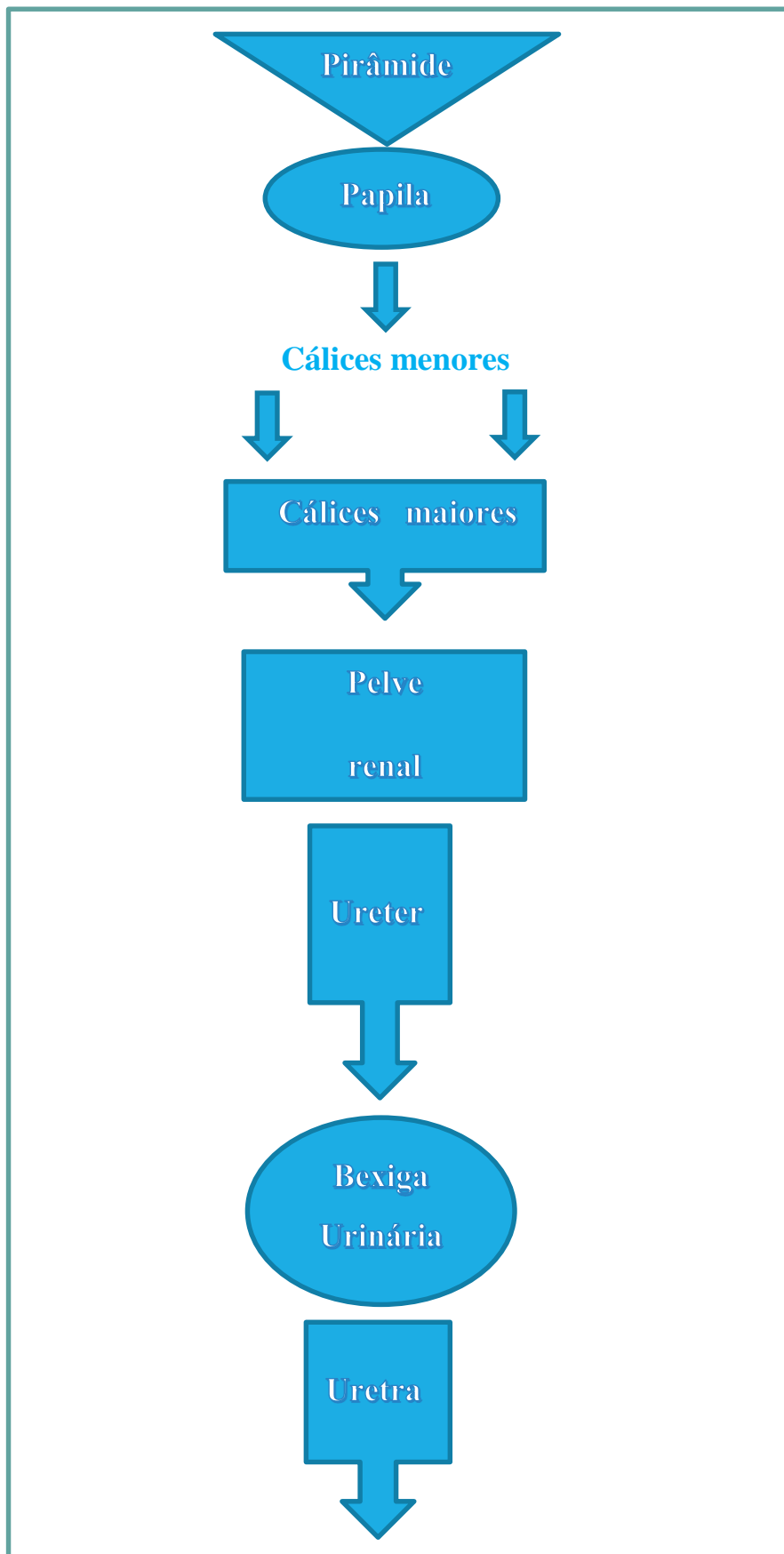
### Transplantes renais

A perda de sustentação pelo rim pode acontecer em caso de escassez dessa gordura perirenal, tornando a víscera mais susceptível a deslocamentos e mudanças de posição. Essa vulnerabilidade posicional também interfere nos casos de transplantes renais, nos quais os rins, ao invés de serem posicionados no local original, são acomodados na cavidade pélvica, gerando uma maior segurança pós-operatória e evitando maiores deslocamentos.

Em resumo, o sangue penetra no rim pelas **artérias renais**, que sucessivamente se ramificam em artérias cada vez menores e que terminam em um emaranhado de capilares, o **glomérulo renal**. A partir desses capilares, a parte plasmática entra no **néfron**

e segue pelos túbulos coletores até drenarem nos cálices menores pelas papilas, enquanto o restante do sangue volta à circulação pelas **artérias eferentes**. Ao passar pelos **túbulos contorcidos**, ou contornados, o líquido já filtrado é absorvido por capilares que se juntam formando veias, que, em última instância, formarão as **veias renais**, que se abrirão na veia cava inferior com o sangue filtrado. Enquanto isso, o produto desse processo de filtração segue pelos túbulos até os cálices menores, gotejados na pelve renal (Mapa Conceitual 9.1).

Os **cálices menores** coletam então o produto da filtração e, ao se fundirem com outro, ou outros **cálices menores**, dão origem a 2 ou 3 cálices maiores, que se juntarão em uma grande dilatação das vias urinárias chamada de **pelve renal**.



Mapa conceitual 9.1 • As vias urinárias.



## PELVE RENAL E URETERES

A **pelve renal**, maior dilatação das vias condutoras urinárias, se continuará inferiormente como **ureter**, um de cada lado, e esse último se abrirá na bexiga, em um orifício chamado **óstio ureteral**. Os ureteres são estruturas finas de músculo liso, com a circunferência similar à de um canudinho, porém de paredes relativamente grossas e luz diminuta, tornando-se obstruídos com certa facilidade.

### Nefrolitíase

Devido à dieta, fatores metabólicos, predisposição hereditária, precipitações minerais podem se acumular na pelve renal, dando origem aos cálculos renais (nefrolito). Esses cálculos podem ter sua forma bastante irregular e tamanhos variáveis. As tentativas do organismo em expulsá-los podem provocar sua impacção nos ureteres, levando esse tubo a se contrair espasmodicamente. Essa situação é dolorosíssima e é descrita pelo paciente como uma dor insuportável – a chamada cólica renal.

## BEXIGA

O reservatório de urina no sistema urinário é a bexiga, uma víscera de paredes musculares espessas, seu **músculo detrusor**. Esta víscera, quando vazia, tem a forma piramidal de ápice voltado inferiormente, e, ao se tornar cheia de urina (plenitude vesical), assume uma forma arredondada e suas paredes se apresentarão mais delgadas (Figuras 9.1 e 10.4). A inervação parassimpática da bexiga faz suas paredes se contraírem e o esfíncter uretral externo se relaxar, deixando a urina fluir para a uretra e, assim, ser eliminada. Ao examinarmos a mucosa que reveste a bexiga, estando esta vazia, podemos identificar uma mucosa pregueada, exceto em uma região triangular, o **trígono vesical**,

em cujos vértices estão os **óstios ureterais e o óstio uretral interno**.

## URETRA

Iniciando-se no **óstio uretral interno**, na parede da bexiga, a uretra se estende até seu término no óstio uretral externo, abertura na glândula do pênis no homem e no vestíbulo vaginal, na mulher. O óstio uretral interno é guarnecido por um esfíncter (interno da uretra), de controle parassimpático, que controla a saída da urina da bexiga para a uretra.

Nas mulheres a uretra é mais curta e segue ântero-superiormente à **vagina**, no homem ela atravessa a **próstata** e o corpo esponjoso do pênis. Em ambos os sexos, ao passar pelo músculo transverso profundo do períneo, a uretra é envolvida por um esfíncter de músculo estriado esquelético e, portanto, voluntário, o **esfíncter externo da uretra**.

Há que se considerar a maior facilidade do homem em conter a micção, uma vez que sua uretra (parte membranosa) atravessa o assoalho do períneo sem qualquer estrutura para atrapalhar o processo. Nas mulheres, a presença da vagina pode dificultar esse controle, tornando-o mais trabalhoso.



Pode-se dizer, então, que a **uretra feminina** é, de certa forma, mais curta, e atravessa somente o espaço profundo perineal. Já a **masculina**, geralmente mais longa, atravessa o **assoalho da pelve, a próstata; o espaço perineal profundo** e todo o **corpo esponjoso do pênis**. Por isso é comumente

dividida em: **prostática, membranosa e esponjosa**. A uretra termina em seu óstio externo, que nas mulheres é menos visível e apresenta uma pequena condensação muscular ao seu redor (vide ilustrações nos capítulos de genitais).

No caso da necessidade de uma sondagem vesical, o procedimento é diferente em ambos os sexos. No homem, é mais fácil a localização do óstio externo da uretra, porém a dificuldade na sondagem se torna maior ao atravessar o esfíncter externo, podendo gerar no paciente certo desconforto ou até mesmo uma sensação dolorosa. Nas mulheres, principalmente em idosas, há uma pertinente dificuldade de se encontrar a abertura uretral externa cujas paredes podem estar colabadas e quase invisíveis.



## SISTEMA GENITAL MASCULINO

### INTRODUÇÃO

Este sistema vem sendo, sistematicamente, de forma moderna, dividido pelos anatomistas em órgãos genitais internos e externos. Passaremos à descrição, parte a parte, do caminho dos espermatozoides pelo corpo do homem, desde sua produção até sua eliminação, descrevendo a anatomia das estruturas, suas relações importantes e sua função aplicada à prática da área de saúde.

É bom lembramos que a embriogênese dos genitais masculinos e feminino é semelhante até aproximadamente a oitava semana de vida intrauterina, só então acontecendo o dimorfismo sexual. Porém, algum tipo de semelhança os órgãos masculinos e femininos ainda conservam, sejam elas de cunho morfológico, funcional ou somente embrionário.

### COMPONENTES DO SISTEMA GENITAL MASCULINO

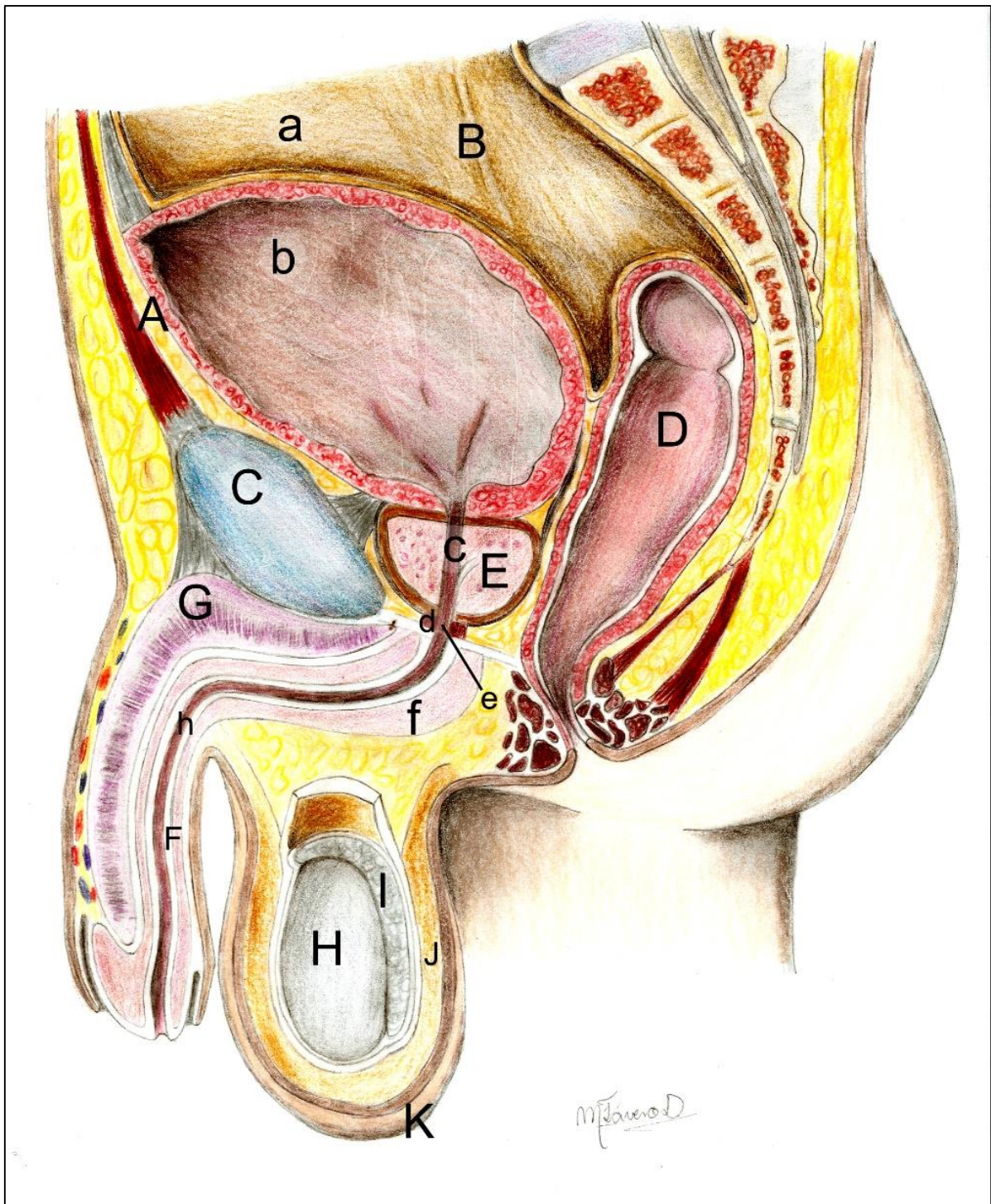
A figura 10.1 ilustra um corte sagital na pelve masculina, no qual pode-se distinguir os principais componentes do sistema reprodutor e excretor do homem. Passaremos agora a discutir, um a um, a anatomia e função destes componentes. A partir da produção dos espermatozoides nos testículos, à sua eliminação pela uretra, passando pelas demais vias condutoras (epidídimo; ducto deferente e ducto ejaculatório), locais onde é adicionado ao montante

de espermatozoides, líquidos produzidos pelas glândulas prostáticas, pelas vesículas seminais e pelas glândulas bulbouretrais.

### TESTÍCULOS

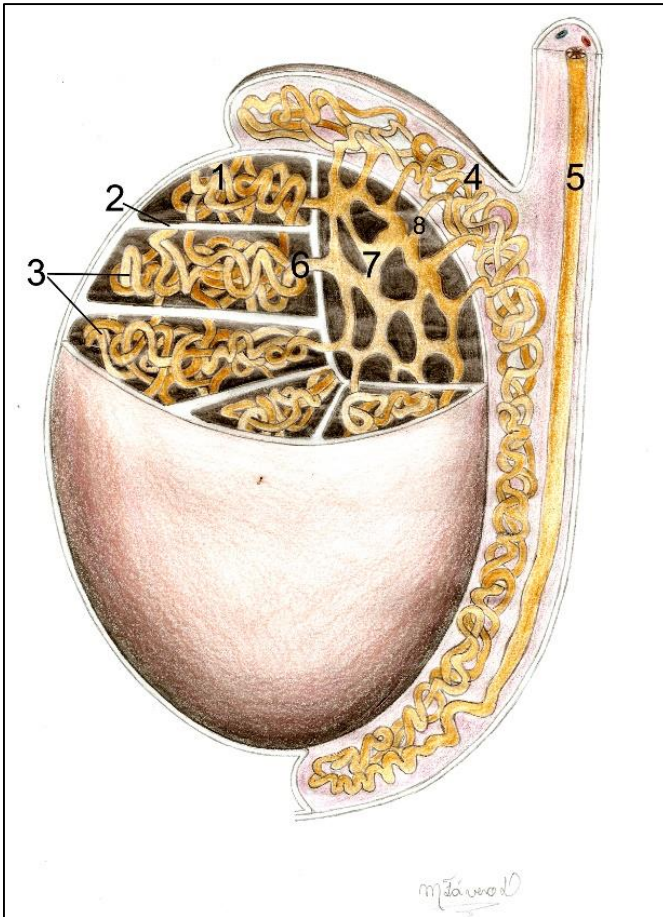
São as **gônadas** do homem, produzindo os **espermatozoides** (gametas masculinos) e, a partir da puberdade, a **testosterona**. Esse é o hormônio sexual masculino, o agente da transformação do "menino em rapaz", ou seja, faz aparecerem as características sexuais secundárias durante a adolescência. Dentre elas ressalta-se: mudança da voz, crescimento de pelos pelo corpo, desenvolvimento da proeminência laríngea, desenvolvimento dos músculos e dos genitais externos.

O testículo adulto é do tamanho de uma noz, tem uma forma ovoide, polos superior e inferior, bordas anterior e posterior, separando as superfícies medial e distal. Estruturalmente, cada testículo é revestido por uma cápsula de tecido conjuntivo, a **túnica albugínea**, que emite **septos** para dentro de seu estroma, delimitando inúmeros espaços piramidais, os **lóbulos do testículo**, ocupados cada um por um **túbulo seminífero** (Figura 10.2). Esses túbulos são canais enovelados cujas paredes se encontram cobertas pelas células germinativas, as espermatogônias que, por divisões celulares sucessivas, originarão os espermatozoides.



**Figura 10.1** • Secção mediana em uma pelve masculina. Observe: bexiga (A); ureter (B); peritônio (a); cavidade vesical (b); sínfise púbica (C); reto (D); próstata (E); uretra prostática (c); esfíncter externo da uretra (d); uretra membranosa (e); bulbo do pênis (f); glândula (g); corpo esponjoso (F) com a parte esponjosa da uretra (h); corpo cavernoso (G); testículo (H); epidídimo (I); túnica dartos (J); pele do escroto (K).





**Figura 10.2** • Testículo em secção parcial. Observe: túbulos seminíferos (1), os septos de túnica albugínea (2), formando os lobos (3). Vê-se, ainda, o epidídimo (4); o ducto deferente (5); túbulos seminíferos retos (6); rede testicular (7) e dúctulos eferentes (8).

A espermatogênese tem duração média de 72 horas, e é um processo contínuo. Portanto, ao longo dos túbulos seminíferos, podemos encontrar espermatozoides nos mais diferentes estágios de formação. Tudo isso orquestrado pelo hormônio hipofisário, o Folículo Estimulante (FSH).

Na puberdade, na ausência de relações sexuais e com a produção excessiva de espermatozoides, o corpo adota uma forma de liberá-los. O adolescente sofre uma polução noturna, estimulada, geralmente por um sonho. Sendo assim, elimina os espermatozoides involuntariamente durante o sono.





Com até certo exagero, vivemos atualmente a era da estética e do corpo “perfeito”, com músculos definidos e trabalhados. Isso vem estimulando jovens a usar o efeito secundário da testosterona – estímulo ao aumento do volume muscular – para potencializar os efeitos ditos “estéticos” do treino físico. No entanto, a testosterona vem sendo utilizada sem indicações médicas e indiscriminadamente (seja na forma sintética ou a animal) causando graves efeitos locais, quando injetada (como a necrose) e graves efeitos metabólicos, interferindo na homeostase dos rins e do fígado. Sem citar o efeito de *feedback* negativo que tem sobre os testículos, atrofiando-os

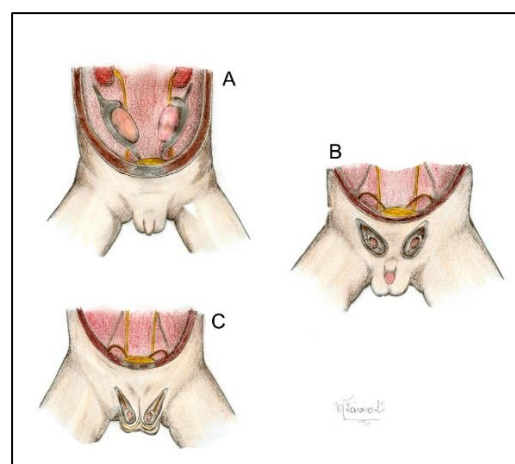


Entre os **túbulos seminíferos**, encontram-se ainda as **células de Leidig**, que produzem a testosterona por toda a vida do homem, até a andropausa, período na senilidade, em que há uma diminuição em sua produção.

Os espermatozoides, uma vez produzidos, são direcionados para alguns canais, cerca de 30, os túbulos seminíferos retos, que se abrem na rede testicular. Essa última é realmente semelhante a uma rede, ocupando a região póstero-central do testículo, o mediastino. Dessa rede uns 20 túbulos, os **dúctulos eferentes**, penetram na **cabeça do epidídimo**, conduzindo os espermatozoides (Figuras 10.1 e 10.2).

Os testículos estão localizados no escroto (Figura 10.1), uma projeção sacular a partir da pelve, que contém várias camadas, reproduzindo as camadas da parede abdominal. Durante a maior parte da vida intrauterina, os testículos permanecem na cavidade abdominal, onde se desenvolvem retroperitonealmente, abaixo dos rins. No final da gestação, uma estrutura fibrosa, o **gubernáculo**,

estimulada pela Gonadotrofina Coriônica da mãe, os conduz na descida em direção às **eminências lábioescrotais** (futuro escroto) do feto (Figuras 10.3 A, B e C). Os testículos, com isso, atravessam o canal inguinal, levando à sua frente camadas da parede abdominal; o ducto deferente; prolongamentos da **artéria gonadal e veias**, além de **nervos e vasos linfáticos**, que constituirão o **funículo espermático** (Figura 10.6).



**Figura 10.3** • Descida do testículo do abdome para o escroto. Observe: **(A)** testículo ainda no abdome; **(B)** testículo atravessando o canal inguinal; **(C)** testículo chegando ao escroto.

O peritônio que acompanhou o testículo (formando a túnica vaginal) se encarregará de realizar uma constrição no **canal inguinal**, cessando-se assim as comunicações diretas entre as cavidades abdominal e escrotal.

Se os testículos não migrarem para o escroto – a criptorquirdia –, ele se tornará uma víscera abdominal, não evoluirá e não desempenhará sua função reprodutora, pois não produzirá espermatozoides.



### Hérnias inguinais

Se a vedação no canal inguinal não ocorre, ele permanecerá aberto, e alças intestinais podem se projetar do abdome para o escroto – hérnia inguinal. Por isso, nos homens, o referido canal é um lugar potencial de aparecimento de tais hérnias. O mesmo não ocorrendo com as mulheres, pois o canal inguinal nelas é obliterado quase totalmente pelo ligamento redondo do útero, que tem sua origem embrionária comum ao ducto deferente.

### Varicocele

A artéria testicular ou gonadal vem acompanhada de um plexo venoso, o plexo pampiniforme, cuja função é roubar o calor da artéria gonadal. Todavia, essas veias podem se tornar varicosas, situação denominada varicocele, havendo necessidade, muitas vezes, de uma indicação cirúrgica.

### ESCROTO (BOLSA SCROTAL)

O **escroto** contém **os testículos**, protegendo-os e os mantendo fora do abdome e, uma vez que a espermatogênese ocorre a uma temperatura um pouco inferior a corporal (abdominal), a **bolsa escrotal** a mantém adequada.

Para manter a função de regulação de temperatura, o escroto possui uma camada muscular – o **músculo cremaster**, um prolongamento do músculo **oblíquo interno do abdome** – que se contrai, aproximando-o do abdome, no caso de queda da temperatura, e o distancia do abdome, em temperaturas mais quentes.

Esse movimento é involuntário e reflexo, e pode ser testado, como parte da propedêutica, no exame físico de alguns doentes, estimulando-se a face interna da coxa. A perda desse reflexo pode sugerir uma torção no testículo, discutida a seguir.



As camadas do escroto reproduzem as **camadas do abdome** e, dentre as outras camadas evidenciadas no escroto, estão: a **túnica dartos**, filamentos de músculos lisos subcutâneos que conferem ao escroto seu aspecto enrugado, as **fáscias espermáticas interna e externa**, como prolongamento dos músculos abdominais e a **túnica vaginal** – um prolongamento do peritônio que acompanhou os testículos em sua descida. Essa camada é dupla, pois, na embriogênese, o testículo realiza um giro sobre seu próprio eixo dentro da

túnica, fazendo surgir a lâmina visceral da túnica vaginal, intimamente ligada à sua **albugínea**, e a lâmina parietal da túnica vaginal, ambas delimitando um espaço a cavidade vaginal, contendo um líquido capilar.

### Hidrocele e torção do testículo

Se houver um aumento desse líquido, ou se houver excesso em sua produção, temos aí a hidrocele. A presença dessas duas camadas confere ao testículo uma necessária mobilidade, entretanto traumatismos ou movimentos bruscos podem exacerbar essa movimentação, produzindo uma torção testicular, situação em que o órgão gira sobre si mesmo, sendo bastante dolorosa e, dependendo da situação, se não for resolvida a tempo, pode gerar a necrose do testículo, pelo fato de que os vasos que o nutrem também estarem envolvidos pela túnica vaginal, podendo estar comprimidos pela torção.

### EPIDÍDIMO

Preso à borda posterior do testículo e formado por uma **cabeça** (dilatação superior) e pelo **corpo e cauda** (projeção inferior), o epidídimo armazena e matura os espermatozoides produzidos e ainda não eliminados. Eles recebem os espermatozoides dos ductos eferentes estruturas contínuas com uma rede enovelada de túbulos que preenchem e formam os lóbulos do epidídimo. Esses **canais epididimais**, após se confluírem na cauda epididimal, originarão o **ducto deferente** (DD) (Figuras 10.1 e 10.2).

### DUCTO DEFERENTE

O DD é um fino ducto muscular liso de lúmen diminuto que liga o **epidídimo** ao **ducto ejaculatório**. Tem seu trajeto ascendente a partir do epidídimo e entra no abdome pelo **canal inguinal**, compondo o

**funículo espermático**. O ducto deferente, quando ainda dentro do escroto, em seu trajeto ascendente, é de fácil acesso e as cirurgias de esterilização do homem podem ser feitas sem grandes dificuldades. A cavidade abdomino-pélvica tangencia a parede abdominal lateral, que é coberta pelo peritônio, em seguida se flete inferiormente, localizando-se pósterio-inferior à bexiga, aí se fundindo com o ducto da vesícula seminal, (Figuras 10.2 e 10.4), formando os ductos ejaculatórios.

A vasectomia consiste na secção e na ligadura dos ductos deferentes, impossibilitando os espermatozoides de alcançarem a uretra. O paciente, após a cirurgia, ejacula, obviamente, porém seu sêmen não contém espermatozoides, que ficarão retidos no ducto deferente para posterior reabsorção fisiológica.



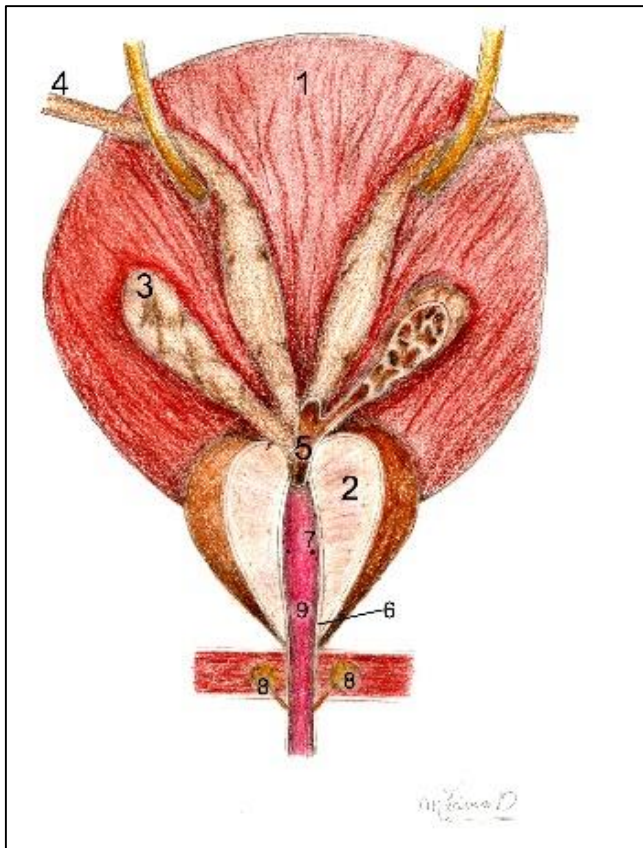
### DUCTOS EJACULATÓRIOS

São dois pequenos condutos, direito e esquerdo, formados pela união do ducto deferente com o ducto da vesícula seminal de cada lado (Figura 10.4). Os dois ductos ejaculatórios penetram na próstata, abrindo-se nos **colículos seminais**, localizados na **parte prostática da uretra**, lateralmente ao **utrículo prostático**.

### VESÍCULAS SEMINAIS

São duas estruturas saculares de aproximadamente 5 cm de comprimento, situadas **inferiormente à bexiga**. A maior parte do sêmen é

formada pelo **líquido da vesícula seminal**, muito rico em frutose para nutrir os espermatozoides (Figura 10.4). Seu estroma constituído de tecido glandular forma um tubo e inúmeros divertículos, circundados por uma bainha muscular lisa para contração. Na sua extremidade inferior, seu ducto excretor se une ao ducto deferente formando o ducto ejaculatório.



**Figura 10.4** • Vista inferior da bexiga, com a vesícula seminal; ureteres; ductos deferentes e próstata. Observe: **(1)** bexiga; **(2)** próstata; **(3)** vesículas seminais; **(4)** ductos deferentes; **(5)** ductos ejaculatórios; **(6)** uretra prostática com **(7)** colículo seminal; **(8)** utrículo prostático; **(8)** glândulas bulbouretrais; **(10)** ureter.

### PRÓSTATA

É uma glândula ímpar situada abaixo da bexiga e repousada sobre o diafragma da pelve. É completamente atravessada pela **uretra** e mantém estreita relação com **a parede anterior do reto** (Figuras 10.1 e 10.4).

A próstata se constitui de músculo liso contendo cerca de 30 **glândulas** que se abrem em ductulos independentes na uretra prostática e que secretam um líquido leitoso, de pH básico, responsável pelo odor característico do sêmen. O **líquido prostático** se juntará aos espermatozoides (cerca de 300 milhões em média por ejaculação) e ao fluido da vesícula seminal constituindo o esperma, que, agora completo, além de nutrir os espermatozoides, irá ativá-los e facilitar sua passagem pela vagina, elevando seu pH. Essa secreção ainda disporá de enzimas (hialuronidase, que auxiliará na lise do envoltório do ovócito) e prostaglandinas, que estimularão as contrações das vias musculares do trato reprodutor feminino.

### Câncer de próstata

O câncer de próstata é o segundo mais prevalente em homens no Brasil e o sexto mais comum no mundo, sendo que 3/4 dos casos aparecem na população acima de 65 anos. É, por isso, uma questão de saúde pública, não só pela alta prevalência, mas pela morbidade. Campanhas vêm sendo feitas com a população no sentido de chamar a atenção para esse risco e para a sua prevenção, principalmente salientando o diagnóstico precoce e quebrando os equivocados tabus que envolvem o exame. Todo homem acima dos 45 anos deve realizá-lo e, se houver caso na família, a idade cai para 40 anos.

A tumoração prostática pode ser assintomática, mas, via de regra, o paciente apresenta disúria (dificuldade em urinar) devido à compressão da uretra. As metástases do câncer de próstata ocorrem comumente via venosa e afetam o plexo vertebral interno, na coluna vertebral. Essa disseminação pode ser agravada pela tosse, micção, pois o esforço e aumento da pressão abdominal estimulam o refluxo do sangue da próstata para o referido plexo.



O exame da próstata pode ser realizado através da uretra com uma fibra óptica aí introduzida ou pela palpação do órgão via retal. Esse último é mais preciso, pois, além do tamanho e consistência da estrutura glandular, o urologista pode sentir a textura do órgão. Os dois exames são possibilitados pelas relações anatômicas da próstata já descritas acima.



## PÊNIS

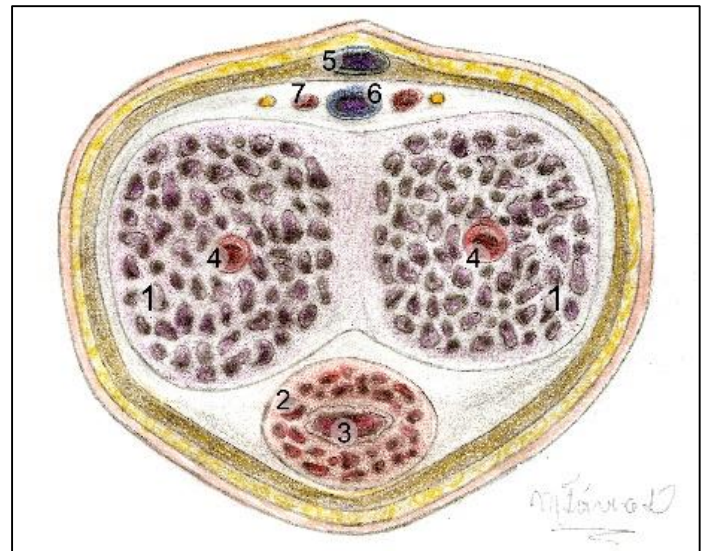
O órgão de cópula masculino é o responsável por introduzir os espermatozoides no corpo da mulher. Ele é formado por uma parte pendente, o corpo do pênis, e por uma parte interna, presa nos ossos da pelve e no períneo, a raiz do pênis (Figura 10.1).

O corpo do pênis se pende inferiormente quando o órgão está flácido nesta ocasião, sua **face dorsal** está anterior, com a **face ventral** (face uretral para alguns autores), posterior. Na ereção, a face ventral se torna anterior e a dorsal fica voltada posteriormente.

A **raiz do pênis**, como foi dito, localiza-se no **espaço superficial do períneo** e é formada por **dois ramos**, presos aos ramos do ísquio de cada lado e por uma porção mediana dilatada, o bulbo, presa ao diafragma urogenital. Os ramos do pênis são formados de corpos cavernosos, ao passo que o bulbo é a porção inicial do corpo esponjoso, e por isso também é atravessado completamente pela uretra (Figuras 10.1, 10.4 e 10.5), que se abre na glândula em um orifício, o **óstio externo da uretra**.

Na extremidade distal do **corpo do pênis**, outra dilatação do corpo esponjoso é encontrada, a **glândula**, que possui terminações nervosas altamente especializadas, que, quando estimuladas, levam o homem ao orgasmo. A estrutura em discussão é

separada do restante do órgão pelo colo da glândula, uma depressão que limita sua **coroa**.



**Figura 10.5** • Pênis em secção transversal. Observe: (1) corpos cavernosos; (2) corpo esponjoso; (3) uretra; (4) artérias profundas do pênis; (5) veia dorsal superficial do pênis; (6) veias profundas do pênis; (7) artéria dorsal do pênis.

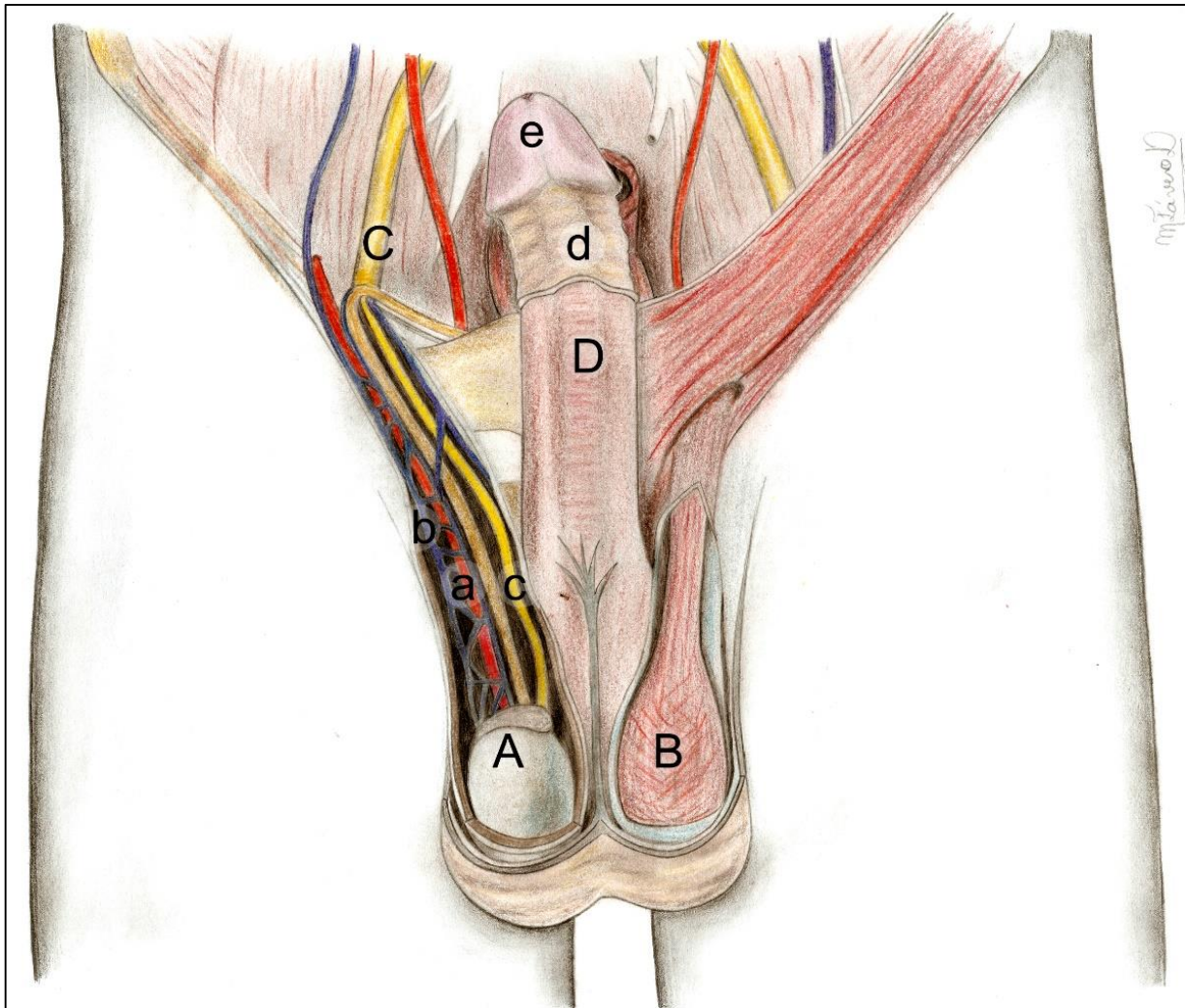
**Os corpos cavernosos e esponjoso** são formados por espaços limitados por trabéculas conjuntivas que se estendem a partir da **túnica albugínea** que circunda os corpos cavernosos. Internamente a essas trabéculas, encontram-se as **artérias profundas do pênis**, uma de cada lado. O sangue proveniente dessas artérias será crucial no mecanismo da ereção, pois preencherá o trabeculado conjuntivo enrijecendo o pênis (Figura 10.5).



O corpo peniano é coberto por uma pele flácida e elástica. Na glânde, onde, via de regra, essa pele é livre e dupla, ela forma o **prepúcio**, preso pelo **frênulo**, projetando-se e a recobrendo (Figura 10.6). Porém, deve permitir que ela se exteriorize durante a ereção e para que seja feita a correta higienização no local.

#### Postectomia

Se o prepúcio é excessivamente grande ou fibroso, ele não permite que a glânde seja exteriorizada, podendo causar transtornos de diferentes magnitudes, como mau cheiro, ulcerações e até mesmo alterações epiteliais na mucosa da glânde, isso pelo fato de a região conter glândulas sebáceas que produzem uma secreção, o esmegma, altamente irritante se não removido constantemente. Nesse caso, recomenda-se o quanto antes a remoção do prepúcio em uma cirurgia chamada de postectomia ou "fimose".



**Figura 10.6** • Pênis, testículos e funículo espermático. Observe: **(A)** testículo com **(b)** músculo cremaster; **(C)** funículo espermático com **(a)** artéria gonadal; **(b)** plexo venoso pampiniforme; **(c)** ducto deferente; **(D)** pênis com **(d)** prepúcio e **(e)** frênulo.

## MECANISMO DA EREÇÃO

As fibras parassimpáticas dos **nervos erígenos** promovem, a grosso modo, uma vasodilatação nas artérias penianas, sendo assim o fluxo sanguíneo aumenta na região, distendendo os corpos cavernosos e esponjoso. Simultaneamente há um

fechamento das veias e uma contração muscular (**músculos bulboesponjoso e isquiocavernosos**) impedindo momentaneamente a saída do sangue do pênis. Após a ejaculação, um estímulo do simpático fará a vasoconstrição das artérias e o sangue sai do espaço trabeculado, devolvendo ao pênis o aspecto flácido – é **a remissão**.

Como uma das formas de tratamento da disfunção erétil, encontram-se no mercado várias drogas que potencializam a ereção, aumentando o fluxo de sangue para o órgão de cópula, seja por vasodilatação, ou pelo fechamento das suas veias. No entanto, esses medicamentos não devem ser usados indiscriminadamente e seu uso deve ser acompanhado de perto pelo médico do paciente, pois efeitos colaterais graves podem existir, como priapismo, e alterações na pressão arterial.



As disfunções eréteis que podem acometer os homens por vários motivos, dentre eles a prostatectomia total (que pode lesar os nervos parassimpáticos chamados erígenos), podem ser tratadas com próteses penianas que reabilitam o paciente para as suas funções sexuais normais. As próteses se constituem de cilindros em silicone, hastes dobráveis ou câmaras de ar infláveis que são introduzidas sob a pele do pênis, no lugar dos corpos cavernosos. Neste caso, a função sexual do paciente será preservada sem prejuízos para o prazer sexual, uma vez que o corpo esponjoso e a glândula (local mais sensível e estimulável do órgão) ficaram preservados.

## SISTEMA GENITAL FEMININO

### INTRODUÇÃO

Bastante semelhante ao masculino, o sistema genital ou reprodutor feminino também é constituído por estruturas que produzem hormônios e células, por vias de transporte das células reprodutoras e por um órgão de cópula, porém uma característica ímpar está presente no corpo da mulher – o útero – órgão capaz de abrigar, proteger e nutrir um novo ser em desenvolvimento. Daí o surgimento da conotação simbólica e mística desse sistema, além de sua função reprodutora e sexual.

### COMPONENTES DO SISTEMA GENITAL FEMININO

#### GENITÁLIA EXTERNA

Também chamada de vulva, ou pudendo, a genitália externa da mulher engloba uma série de estruturas, que serão descritas a seguir: monte púbico, grandes lábios, pequenos lábios, vestíbulo da vagina, clitóris, bulbo do vestíbulo e glândulas vestibulares maiores e menores (Figura 11.1).

O **monte púbico** é um variável depósito adiposo sobre a região da sínfise púbica, a pele que o cobre é repleta de pelos e glândulas sebáceas.

O tecido conectivo e adiposo do monte púbis praticamente se continua inferior e posteriormente formando os grandes lábios, esses últimos são saliências cobertas de pele contendo pelos e

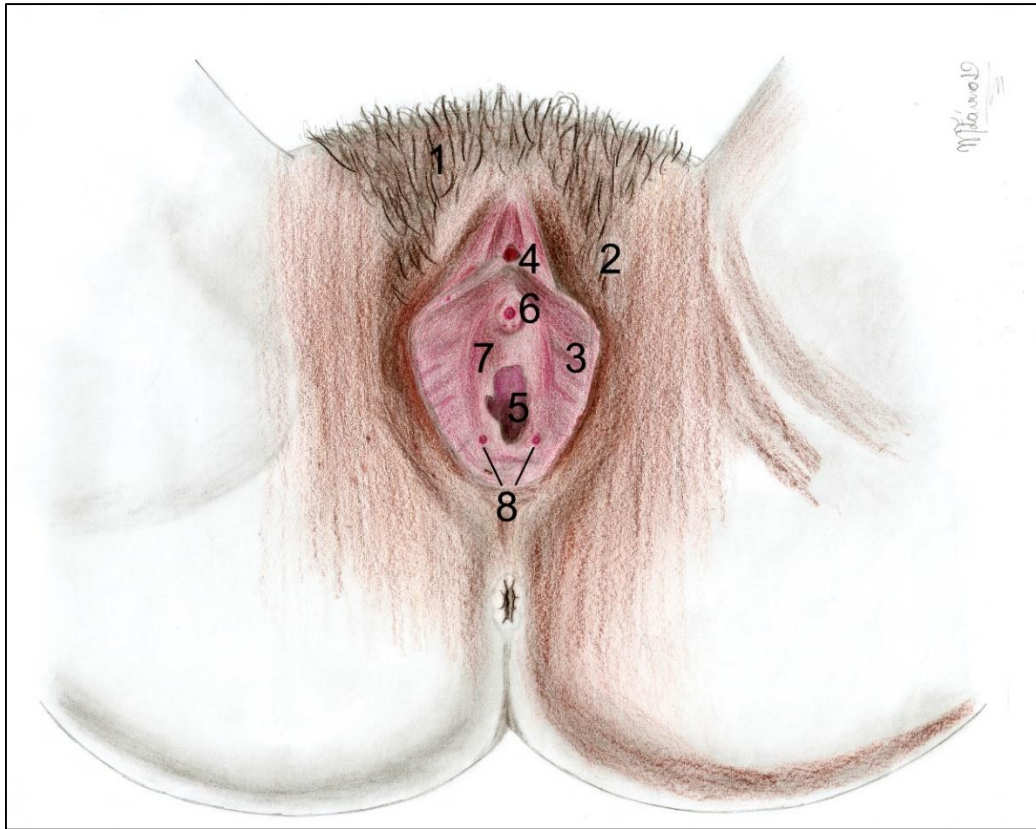
também glândulas sebáceas, limitando a **rima do pudendo**.

Ao serem afastados, os **grandes lábios** externam os pequenos lábios, duas pequenas pregas cobertas por um epitélio de transição, e, quando aduzidos, limitam a **rima do vestíbulo**. As serem afastados, observa-se um espaço: o **vestíbulo da vagina**. No vestíbulo além da abertura da vagina, no **óstio vaginal**, é possível se notar a abertura da uretra pelo seu óstio externo e dois diminutos orifícios ladeando o introito da vagina, para os ductos das glândulas vestibulares maiores. Essas **glândulas**, juntamente com as **vestibulares menores**, produzem um líquido viscoso, cuja secreção aumenta na excitação sexual feminina e lubrifica o introito vaginal, facilitando o coito.

#### Bartolinite

Em casos específicos, as glândulas vestibulares maiores podem ter seus ductos obstruídos ocasionando uma inflamação na região. A bartolinite (pelo fato de essas glândulas terem – erroneamente sob o ponto de vista anatômico – o nome de glândulas de Bartolin).

Os **pequenos lábios** se unem superiormente, formando uma dobra sobre o **clitóris**, estrutura excitável, erétil e formada de corpos cavernosos presos lateralmente nos ramos do ísquio (a exemplo do pênis) e unidos anteriormente em uma glande que se projeta e se pende na união dos lábios meno-



**Figura 11.1** • Pudendo feminino. Observe: **(1)** monte púbico; **(2)** grandes lábios; **(3)** pequenos lábios; **(4)** clitóris; **(5)** óstio vaginal; **(6)** óstio uretral; **(7)** vestibulo; **(8)** óstio das glândulas vestibulares maiores.

-res. O clitóris, quando estimulado, se torna rígido, ereto e, por ser extremamente sensível, leva a mulher ao orgasmo clitoriano.

Internamente, ladeando a entrada da vagina, existem duas massas de tecido erétil, os **bulbos do vestibulo**. Essas estruturas sofrem ingurgitamento de sangue e ereção durante o ato sexual, estreitando o **óstio vaginal** e aumentando o atrito com o pênis. Assim sendo, há um aumento de prazer tanto para o homem quanto para a mulher.

## VAGINA

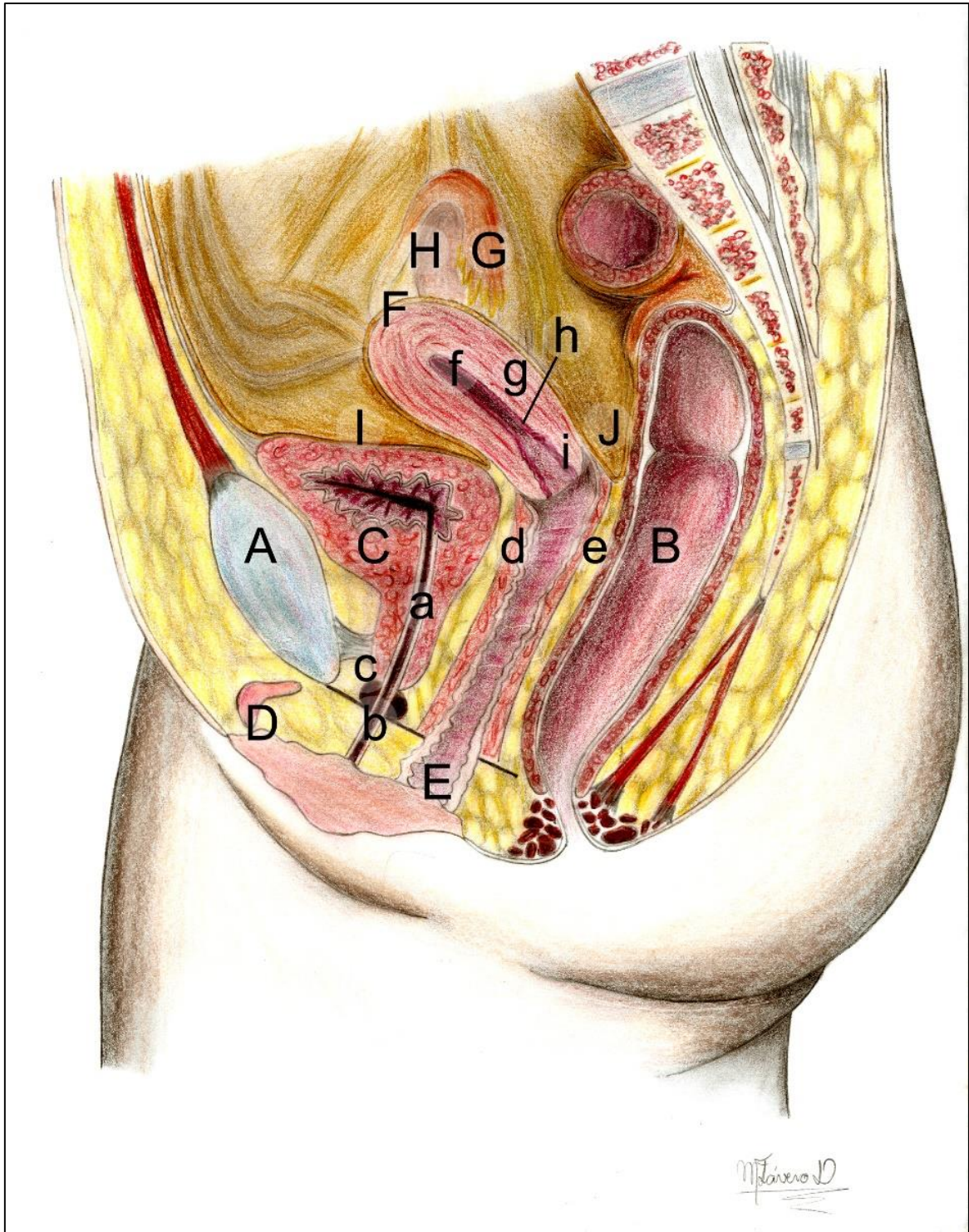
Do latim “bainha”, pois envolve o pênis na cópula. É uma estrutura um **musculofibrosa**, (músculo liso revestido de mucosa), portanto distensível durante a cópula e o parto. O canal vaginal une o útero ao

meio externo e serve também como passagem para o fluxo menstrual e como canal do parto (Figuras 11.2 e 11.3).

É sabido que, em certas regiões do mundo – geralmente tendo fundo religioso – há registros de que, como inaceitável prática brutal e primitiva, o clitóris é extirpado, supostamente para alterar o prazer sexual feminino. No entanto, o prazer sexual da mulher pode ser obtido, também, através da estimulação da entrada da vagina, região muito innervada e dotada de receptores nervosos altamente sensíveis ao toque.







**Figura 11.2** • Secção mediana de pelve feminina. Observe: **(A)** sínfise púbica; **(B)** reto; **(C)** bexiga com **(a)** uretra e seus **(b)** óstio externo e **(c)** esfíncter externo; **(D)** clítoris; **(E)** vagina com as pregas palmadas e nas paredes anterior **(d)** e posterior **(e)**; **(F)** útero com as partes: **(f)** fundo; **(g)** corpo; **(h)** istmo; **(i)** colo; **(G)** tubas uterinas e **(H)** ovário. Ainda, atente-se ao peritônio com as **(I)** escavações vesico-uterina e **(J)** reto-uterina.



A vagina possui uma disposição espacial em que seu longo eixo forma com o útero aproximadamente 90 graus (Figura 11.2). Porém essa angulação é modificada, fisiologicamente, pelo estado da bexiga, plena ou não. O **canal vaginal** é formado por duas **paredes**: a **anterior**, menor, medindo cerca de 7,5 cm, e a **posterior**, maior, medindo em média 9 cm. O colo do útero se projeta e se abre na parede anterior, fazendo com que ela seja menor. Essa projeção faz aparecer um recesso entre o colo uterino e as paredes vaginais, o **fórnix** ou fórnice uterino (na clínica: fundo de saco), que, em secção mediana, torna-se um fórnice anterior e outro posterior (Figura 11.2). As paredes vaginais são altamente distensíveis, mas, quando a vagina está vazia, suas paredes se **colabam** de maneira que a secção transversal da cavidade denote a forma de um "H".

A entrada da vagina (antes do primeiro ato sexual), é parcialmente obliterada por uma prega fina de mucosa, o **hímen**. Geralmente, no primeiro intercurso sexual, essa membrana é rompida e suas margens permanecem aderidas às paredes vaginais, formando as **carúnculas himenais**.

Ao contrário de crenças populares, a ruptura do hímen não gera hemorragias nem dores, talvez um pequeno desconforto. Por ser uma estrutura variável em forma tamanho e disposição, pode apresentar-se bastante frágil ou mais fibrosa e resistente.



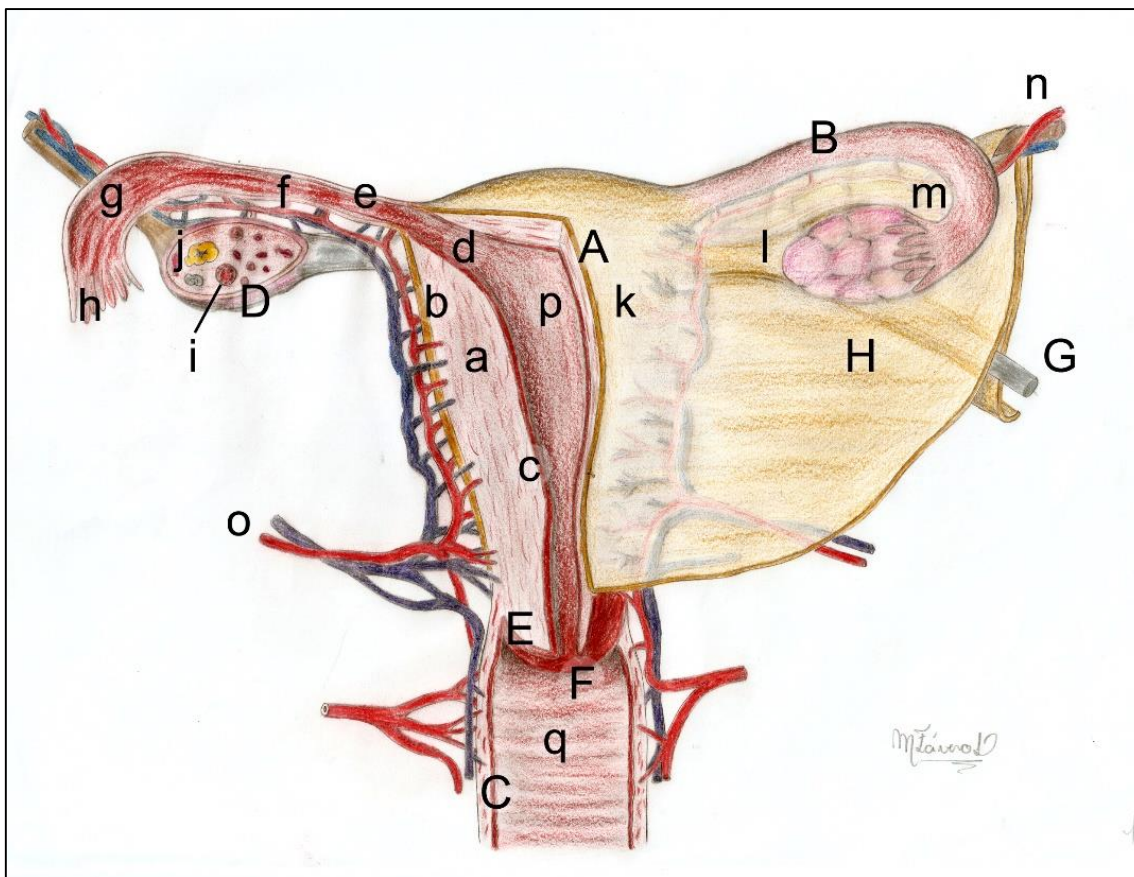
Nos exames de colo de útero, um espéculo é introduzido na vagina e suas paredes são afastadas, deixando o colo do útero à vista do profissional examinador. A coleta de material para esfregaço é feita com um instrumento no colo do útero e no fundo do fórnix (daí chamado, clinicamente, de fundo de saco).



## OVÁRIOS

São órgãos pares situados na cavidade abdominopélvica e que produzem as células germinativas femininas, os ovócitos e os hormônios sexuais femininos (estrogênio e progesterona). São do tamanho e forma aproximada de uma amêndoa com 3 a 4 cm de comprimento por 2 ou 3 de largura, embora seu tamanho varie de acordo com a idade (sofrem atrofia na velhice) e com o ciclo ovariano (mostrados na Figuras 11.2 e 11.3). Apesar da localização, os ovários não são **peritonizados**, para permitir a ovulação. Porém, estão presos às paredes da cavidade abdominal pelo peritônio e ao útero, pelo ligamento próprio.

Os ovários estão posicionados e fixados às paredes por ligamentos: o **ligamento suspensor**, uma extensão da fáscia do músculo psoas maior (que também facilita a entrada a vasos sanguíneos na sua estrutura); pelo **ligamento ovárico**, ou **próprio**, que passa de sua borda medial à extremidade superolateral do útero, e é seu principal meio de fixação e pelo **mesovário**, prega de peritônio unindo a borda mesovárica do ovário ao ligamento largo.



**Figura 11.3** • Útero, tubas, ovário e vagina em secção, com os vasos uterinos e o ligamento largo. Observe: **(A)** útero com as camadas: **(a)** miométrio; **(b)** perimétrio e **(c)** endométrio; **(B)** tuba uterina com as partes: **(d)** intramural; **(e)** istmo; **(f)** ampola e **(g)** infundíbulo com as **(h)** fímbrias; **(C)** vagina; **(D)** ovário com os **(i)** folículos e o **(j)** corpo lúteo, o **(E)** colo com o **(F)** óstio; bem como os ligamentos: **(G)** redondo do útero, **(H)** largo do útero com suas partes: **(k)** mesométrio, **(l)** mesovário e **(m)** mesosalpinxe. Veja, ainda: **(n)** artéria ováricas e **(o)** artéria uterina, além da **(p)** cavidade uterina formando com a **(r)** cavidade vaginal, o canal do parto.

A posição do ovário muda durante a gravidez, inclusive também é alterada sua relação com os órgãos vizinhos. Mas, logo após o parto, a volta do útero à sua posição original traz consigo os ovários.

Na criança, os ovários são de coloração rósea e lisos; após várias ovulações, tornam-se rugosos e acinzentados, marcando as liberações dos ovócitos.

A função hormonal ovariana, estimulada por hormônios hipofisários, caracteriza-se pela produção de **estrogênio** pelos folículos maturados a cada mês, por ação do **hormônio folículo estimulante (FSH)** e

pela secreção de **progesterona**, pelo corpo lúteo (folículo modificado pelo hormônio **luteinizante (LH)** após a ovulação). O estrogênio irá determinar o aparecimento das características sexuais secundárias na menina, como o desenvolvimento das mamas, depósito de gorduras nos quadris e desenvolvimento da genitália, transformando-a em "mocinha". A progesterona, por sua vez, agirá nas paredes do útero tornando – a preparada para receber a nidação do ovo.

Na puberdade, com o amadurecimento dos folículos (geralmente um a cada mês), via estímulos da hipófise, os ovócitos primários começam a sofrer divisão meiótica, originando os ovócitos secundários que serão liberados na ovulação (em condições normais, um a cada ciclo, podendo haver variações, bastante comuns).



## TUBAS UTERINAS

São estruturas de músculo liso que conduzem os espermatozoides, os ovócitos e o ovo até seu destino, e se estendem desde a porção lateral do útero até os ovários. As tubas medem cerca de 12 cm, têm um diâmetro diminuto e estão presas ao ligamento largo por uma borda, a mesosalpinge (Figura 10.3). São formadas por quatro partes: **intramural**, que atravessa a parede uterina, abrindo-se no **óstio uterino** da tuba, um **istmo** que a conecta à ampola, a **ampola**, uma dilatação que sedia a fecundação e o **infundíbulo**, porção dilatada contendo digitações, **as fímbrias**, que “capturam” o ovócito durante a ovulação.

## ÚTERO

É um órgão ímpar e em forma de uma pera, projetado pela natureza para abrigar, nutrir e proteger o embrião, e depois o feto. O útero tem suas paredes musculares espessas e possui, em média, entre 7 e 9 cm de comprimento, 5 a 7 cm de largura e 2 a 3 cm de espessura, podendo variar de acordo com a idade, o biótipo e também de acordo com a situação da mulher; se **nulípara** (não teve ainda gravidez), ele é menor; se **multípara** (já com histórico gravídico), ele adquire um certo acréscimo em todas as suas dimensões (Figura 11.2).

### Gravidez ectópica

Uma causa comum de infertilidade feminina é a obstrução de uma das tubas, ou de ambas, devido a fibroses pós-infecções ou mesmo à forma inata. Essa oclusão impede o livre trânsito de ovócitos, espermatozoides ou até mesmo do ovo. Em alguns casos, pode haver a fecundação, mas a pouca luz da tuba não permite o deslocamento do ovo em direção ao útero e aquele se fixa às paredes da tuba (gravidez ectópica ou tubária), levando à necessidade de interrupção da gravidez, em detrimento da vida da mãe, pois, se mantida, levará à ruptura da tuba, hemorragias, abdome agudo e morte.

### Laqueadura das tubas uterinas

A laqueadura das tubas é um método contraceptivo largamente usado nos dias atuais. Após a secção das tubas, suas bordas são laqueadas ou “ligadas”, impedindo assim o encontro das células reprodutoras feminina e masculina, constituindo-se assim um método 100% eficaz, se bem realizado.

O útero se projeta para a cavidade pélvica e é recoberto pelo peritônio. Este, após revestir a bexiga supero-posteriormente, se flete sobre a face anterior do útero, revestindo-o, para se fletir novamente sobre a face posterior e em seguida subir revestindo o reto.

Dessa forma, criam-se duas “**escavações**”, uma entre a bexiga e o útero, a outra entre o útero e o reto, respectivamente chamadas de **vesicouterina e retouterina** (Figura 11.2). As porções duplas de peritônio que ladeiam o útero, dividindo a cavidade pélvica em duas porções, anterior e posterior, formam o ligamento largo do útero (Figura 11.3).

Quatro partes formam o útero: **fundo**, localizado superiormente acima dos pontos de conexão das tubas uterinas, o **corpo**, sua maior parte, com as faces vesical e intestinal e sua constrição, **o istmo** conectando com **o cérvix** (ou colo) projetado no interior da vagina.

Por ter seu istmo e cérvix preso no assoalho da pelve e nos músculos vaginais e uma porção projetada dentro da cavidade pélvica, o útero descreve com a vagina uma angulação de aproximadamente 90 graus, angulação necessária para permitir a fisiologia da fecundação. Embora ela possa ser afetada pela plenitude da bexiga ou do reto, pode também, patologicamente, ser modificada com “versões” do útero para posterior, gerando as **retroversões**, ou para anterior, as **anteroversões**, etc. Patogenia descrita pelos leigos como “útero invertido”.

#### Câncer de colo de útero

O câncer de colo do útero é uma questão de saúde pública, sendo o terceiro em prevalência nas mulheres, merecendo, portanto, o olhar atento de todos os profissionais de saúde para a orientação de seus pacientes quanto à prevenção. Esse câncer é causado pela infecção persistente por alguns tipos de Papiloma Vírus Humano – HPV. A infecção por este vírus via sexual, é muito frequente e pode levar a alterações celulares no epitélio do colo que poderão evoluir para o câncer. Essas alterações são detectadas no exame preventivo de colo do útero, onde um esfregaço é feito com as células coletadas e examinadas ao microscópio.

A proximidade do útero com a bexiga, durante a gravidez, pode fazer com que o útero comprima a bexiga, alterando a sua capacidade armazenadora, impedindo a grávida de reter maiores quantidades de urina. Por sua vez, a relação do reto com o útero grávido, por assim dizer, pode levar a compressões do plexo venoso retal, impedindo o retorno venoso do sangue e, conseqüentemente, doenças hemorroidárias.



Ao nascimento e na infância, o útero tem suas dimensões reduzidas e o corpo é menor que o colo. Na puberdade, com o grande desenvolvimento provocado pelos hormônios, ele cresce bastante e, após a menopausa, involui, tornando-se novamente diminuto. Durante a gravidez, tem seu tamanho muito aumentado, passando da sínfise púbica já no terceiro mês e atingindo o processo xifoide no oitavo. No nono mês, quando a barriga da grávida “abaixa”, significa que o útero tem sua posição mais pélvica, com a cabeça do concepto “encaixando-se” entre os ossos do quadril da mãe.



O colo é a porção menos móvel do útero e apresenta uma abertura de comunicação com a vagina, o óstio uterino, pequeno na nulípara e de maiores dimensões na multípara, onde ainda detém contornos irregulares. Durante a gravidez, ele se torna amolecido, podendo ser um fator de diagnóstico ao exame ginecológico.



A constituição do útero também não é uniforme, ele é formado por camadas que, de fora para dentro, são: **perimétrio** – o peritônio que recobre o útero, **miométrio** – camada muscular que forma a maior parte da parede do útero, e a mais interna, revestindo sua cavidade, é o **endométrio** – formado por epitélio que, invaginado, forma inúmeras glândulas que se projetam para dentro do estroma do endométrio. A parte mais superficial do

endométrio, a chamada camada funcional, é a parte que se ingurgita no período fértil da mulher, preparando-se para receber o embrião. E é essa camada que se descama em forma de fluxo menstrual, quando não há a nidação do ovo em suas paredes.

O útero, embora tenha sua maior parte “pendente” na pelve, não está solto. O seu colo está envolvido pela musculatura da vagina, sustentada pelo **diafragma da pelve** e **diafragma urogenital**. Alguns ligamentos dão ao útero uma maior estabilidade e o devolvem à posição original após a gravidez. Dois ligamentos podem ser descritos e vistos com facilidade: o **ligamento redondo**, uma faixa conjuntiva pendendo de suas margens laterais e se projetando através dos canais inguinais indo até os grandes lábios e o **ligamento largo**, a camada dupla de peritônio pendente nas laterais do útero e fixando-o às paredes laterais da pelve. No ligamento largo, ainda podemos divisar três projeções distintas, ou mesos: o **mesométrio**, ligado ao útero, o **mesovário**, prendendo a borda mesovárica do ovário, e o **mesosalpinge**, sustentando a tuba.

### Hiperplasia e hipertrofia uterina

O miométrio é o único espécime de tecido muscular que, além de sofrer hipertrofia, sofre hiperplasia fisiológica durante a gravidez, justamente no sentido de aumentar sua espessura para uma maior proteção de seu conteúdo. Essa musculatura é a responsável pelas contrações do útero nas cólicas menstruais, no sentido de expulsar o endométrio, e também pelas contrações durante o parto, para “expulsar” o conceito.

### Prolapso uterino

Em idosas multíparas, principalmente, a ruptura do centro tendíneo do períneo e a subsequente perda de sustentação dos músculos pélvicos e perineais pode permitir uma frouxidão na vagina e até uma projeção do útero através dela – o prolapso uterino, que pode inclusive ser visto externamente ao óstio vaginal, tornando indicada a histerectomia (remoção do útero). A perineoplastia, reconstrução cirúrgica do períneo, evita esse prolapso.



# POSFÁCIO

O amor pelo trabalho merece um livro.

*Contextualizações e Aplicações Clínicas em Anatomia Básica* é a forma que Sérgio Murta Maciel encontrou para homenagear o que o faz apaixonado pela vida, ensinar Anatomia.

Este livro deixa bem claro seu objetivo: oferecer aos alunos de graduação da área da saúde um texto que apresentasse, de maneira simples, atualizada e concisa, as informações necessárias à compreensão da morfologia, da arquitetura e estrutura dos diversos Sistemas Orgânicos componentes do Corpo Humano, enfatizando a "beleza do criador".

Registramos aqui nossos agradecimentos e extrema alegria em poder salientar e vivenciar a emoção que cabe em cada página deixada pelo autor e ofertada com zelo e apreço para dignificar o amor pela ciência anatômica.

Profa. Márcia Castro Pontes

# REFERÊNCIAS E LEITURAS SUGERIDAS

- Dângelo, JG; Fattini, CA: **Anatomia Humana Sistêmica e Segmentar**. 3ed. São Paulo: Atheneu, 2007.
- Gardner, E: **Anatomia: Estudo Regional do Corpo Humano**. 4ed. Rio de Janeiro: Guanabara Koogan, 1998.
- Gray, H. **Anatomia**. 29ed. Rio de Janeiro: Guanabara Koogan S.A., 1988.
- Green MW: Headache. In Rowland LP, Pedley TA (ed): *Merritt's Neurology*, 12th ed.
- Hecht-López, PC. Miranda, AL. Uso de Nuevos Recursos Tecnológicos en la Docencia de un Curso de Anatomía con Orientación Clínica para Estudiantes de Medicina. *Int. J. Morphol.* vol.36 (3):821-826, 2018.
- Hutchins JB, Naftel JP, Ard MD: The cell biology of neurons and glia. In Haines DE (ed): *Fundamental Neuroscience*, 4th ed. Saunders/Elsevier, 2012.
- Kiernan JA: *Barr's the Human Nervous System: An Anatomical Viewpoint*, 9th ed. Baltimore, Lippincott Williams & Wilkins, 2008.
- Latarjet, M: **Anatomia Humana**. 2ed. V1/V2. São Paulo: Panamericana, 1996.
- Machado A. Machado LH: **Neuroanatomia Funcional**. Rio de Janeiro/São Paulo: Atheneu, 3. Ed.2103.
- Maciel S M, Furtado MCV: **Anatomia Humana: Roteiro para estudo prático Ciências Biológicas, Educação Física, Enfermagem, Farmácia e Bioquímica e Odontologia**. Juiz de Fora: Editar, 1 ed, 2001.
- Maciel S M, Furtado MCV: **Anatomia Humana: Roteiro para estudo prático Fisioterapia**. Juiz de Fora: Editar, 1 ed, 2001.
- Moore, KL, Dalley, F., Agur, M.R. *Anatomia Orientada para a Clínica*, 8ª ed. GuanabaraKoogan, 07/2018. VitalBook file.
- Moore KL, Persaud TVN and Torchia MG: *The Developing Human: Clinically Oriented Embryology*, 9th ed. Philadelphia, Saunders/Elsevier, 2012. Swartz MH: *Textbook of Physical Diagnosis, History and Examination*, 6th ed. Philadelphia, Saunders/Elsevier, 2009.
- Moreno,LR: Mapa conceitual: ensaiando critérios de análise.*Ciência&Educação Bauru*, v.13, n. 3, p. 453-463, 2007. Disponível em: <<https://doi.org/10.1590/S1516-73132007000300012>>. Acesso em: 29 Mar. 2018.
- Netter, FH: **Atlas de Anatomia Humana**. 7ed. Rio de Janeiro: Elsevier, 2019.

Prometheus. atlas de anatomia - 3 volumes, 1ed, Guanabara Koogan, 2007.

Salter RB: *Textbook of Disorders and Injuries of the Musculoskeletal System*, 3rd ed.

Baltimore, Lippincott Williams & Wilkins, 1999.

Standing S (ed.): *Gray's Anatomy: The Anatomical Basis of Clinical Practice*, 40th British ed. New York, Churchill Livingstone, 2008.

Silva, JH; Foureaux, G; Sá, MA; Schetino, LPL & Guerra, L B: O ensino e aprendizagem da anatomia humana: avaliação do desempenho dos alunos após a utilização de mapas conceituais como uma estratégia pedagógica. *Ciência & Educação*. 24(1), 95-110. Bauru, 2018.

Snell, RS: *Anatomia clínica para estudantes de Medicina*, 5ed. Guanabara Koogan, 2000.

Spence, AP: *Anatomia Humana Básica*, 2ed. Manole, 1991.

Sobotta. *Atlas de Anatomia Humana*, 24ed. 3vol. Rio de Janeiro: Guanabarkoogan, 2018.



ISBN: 978-65-87440-03-3

