

Contextualizações e aplicações clínicas em Anatomia Odontológica

1ª Edição

Prof. Dr. Sérgio Murta Maciel

**Contextualizações
e aplicações clínicas
em**

**Anatomia
Odontológica**

Prof. Dr. Sérgio Murta Maciel

Ficha catalográfica
Elaboração Sabrina Valadão CRB6-2542

M152c

Maciel, Sérgio Murta

Contextualizações e Aplicações Clínicas em Anatomia Odontológica/ Sérgio Murta Maciel. – Juiz de Fora: Suprema, 2021.

220 f. il. 29,7 cm.

ISBN LIVRO IMPRESSO: 978-65-87440-08-8

ISBN E-BOOK: 978-65-87440-09-5

1. Anatomia Odontológica. 2. Aplicações Clínicas. 3. Anatomia. 4. Odontologia. I. Título.

CDD 611.314

Todos os direitos reservados

AUTORIA

Sérgio Murta Maciel, CD; MS; PhD

Cirurgião Dentista; Especialista em Ortodontia/Ortopedia Facial e Implantodontia;

Professor Associado III do Departamento de Anatomia da Universidade Federal de Juiz de Fora- UFJF;

Professor Adjunto de Anatomia da Faculdade de Ciências Médicas e da Saúde de Juiz de Fora (SUPREMA);

Ex-Chefe do Departamento de Anatomia –UFJF;

Professor de Anatomia nas pós-graduações: UFJF, SUPREMA, ABO-JF, Prisma- Ubá



COAUTORIA

REVISÃO CLÍNICA E CIENTÍFICA:

Gustavo Camilo

Médico-UFJF;

Radiologista-HU-UERJ

Mestre e Doutor-Faculdade de Ciências Médicas- UERJ

Professor de Anatomia e Radiologia -FCMSJF

ILUSTRAÇÃO DA CAPA:

Marina Spinelli

Acadêmica de Medicina-UFJF;

Bolsista do Projeto de Treinamento Profissional: A ilustração como suporte para o ensino da Anatomia.

DESENHO, PINTURA DAS IMAGENS E ACABAMENTO:

Matheus Fávero Damasceno

Médico – FCMSJF (SUPREMA);

Colaborador Interinstitucional do Projeto de Treinamento Profissional: A ilustração como suporte para o ensino da Anatomia.

Monitor da disciplina de Anatomia – FCMSJF (SUPREMA)

Marina Spinelli

Acadêmica de Medicina-UFJF;

Bolsista do Projeto de Treinamento Profissional: A ilustração como suporte para o ensino da Anatomia.

Lara de Oliveira Bisaggio

Acadêmica de Ciências da Computação e de Artes e Design (IAD)

Bolsista do Projeto de Treinamento Profissional: A ilustração como suporte para o ensino da Anatomia.

Nicolas Loschi do Vale

Acadêmico de Medicina –UFJF

Bolsista do Projeto de Treinamento Profissional: A ilustração como suporte para o ensino da Anatomia.

Marina Natália de Assis e Oliveira

Acadêmica de Medicina-UFJF;

Voluntária do Projeto de Treinamento Profissional: A ilustração como suporte para o ensino da Anatomia.

Victor Bax do Amaral

Acadêmico de Medicina-UFJF;

Voluntário do Projeto de Treinamento Profissional: A ilustração como suporte para o ensino da Anatomia.

Sérgio Murta Maciel

EDIÇÃO DAS IMAGENS E FORMATAÇÃO E LEGENDAS:

Matheus Cruz Ferraro

Acadêmico de Medicina-UFJF;

Participante do Projeto de Treinamento Profissional: A Computação como suporte para o ensino da Anatomia

Ranniery Caetano Sampaio Martins Frade

Acadêmico de Medicina-UFJF;

Participante do Projeto de Treinamento Profissional: A Computação como suporte para o ensino da Anatomia.

Lucas Garrido Almeida

Acadêmico de Medicina-UFJF;

Participante do Projeto de Treinamento Profissional: A Computação como suporte para o ensino da Anatomia.

REVISÃO LINGUÍSTICA:

Denise Bursatto

Graduada em Letras

Professora de Língua Portuguesa

DEDICATÓRIA

...Aos alunos e ex-alunos do Departamento de Anatomia da UFJF e da FCMSJF. Enquanto fui monitor do Departamento e, principalmente, quando professor, vocês, forjaram meu conhecimento e experiência na anatomia da cabeça e pescoço....

.... Dedico

PREFÁCIO DO AUTOR

A paixão pela Anatomia que me domina, me direciona na vida acadêmica, começou ainda no ciclo básico da Faculdade de Odontologia.

A disciplina mais difícil, mais importante, e por isso mais arrebatadora do curso, no segundo período, já me fascinava.

Como monitor do então Departamento de Morfologia, vivi a oportunidade de aprender, aprender a aprender e aprender a ensinar. Foram os três anos restantes do curso dedicados à Anatomia de cabeça e pescoço.

Essa história de dependência, de convivência e dedicação, um ano após a graduação, conheceu seu clímax: eu ingressava no magistério superior, no mesmo Departamento de Morfologia, na mesma fascinante disciplina, a então “Anatomia II” - Cabeça e Pescoço para o curso de odontologia-ocupando uma das vagas de meus antigos Mestres e inspirações anatômicas.

Márcia Castro Pontes; Afonso Nunes Júnior e Paulo Augusto Vilela Loures. Através deles me foi aberta a janela que mudaria para sempre, de maneira positiva e engrandecedora a minha vida profissional. Ocupar uma vaga no atual Departamento de Anatomia da UFJF, vaga essa que já abrigou ícones do quilate desses três nomes, só me traz orgulho e responsabilidade.

Não demorou muito para que fosse convidado a integrar o corpo docente da FCMSJF- Suprema, lecionando Anatomia ao lado de velhos e novos colegas, ex-alunos e amigos.

Hoje, após anos de Departamento de Morfologia / Anatomia- UFJF, o qual chefieei por 2 anos, tenho sob minha responsabilidade a disciplina que engloba o estudo da “Anatomia da cabeça e pescoço” para o curso de Medicina.

E após quase duas décadas de FCMSJF, nos cabe lecionar atualmente “Anatomia da cabeça e pescoço” para o curso de Odontologia e Anatomia geral para o curso de Medicina.

Atualmente, temos oportunidade, também, de dar nossa contribuição lecionando Anatomia da cabeça e pescoço em 12 cursos de pós-graduação em diferentes instituições e entidades (UFJF/ FCMSJF/ ABO-JF/ABO – Muriaé/ PRISMA- Ubá/ SLM- Belo Horizonte).

Essa convivência mais nos ensinou que nos fez ensinar. A troca de experiências, a vivência da casuística, o olhar atento e constante sobre as dificuldades e ansiedades dos colegas no trato com a anatomia nos forjaram, mais que nunca, aptos a viver o momento histórico que compartilhamos agora.

Usando toda essa experiência adquirida e compartilhada, amparado pelas discussões científicas e pela vivência tanto anatômica quanto clínica, nos vemos com as credenciais necessárias para transformar nossas aulas em meio físico... material... e, com este, premiar os colegas de área, compartilhando com eles um conhecimento enorme, que veio também deles, e que de maneira democrática, deve ser difundido.

Eis um livro de Anatomia da cabeça e pescoço, produto não só do conhecimento, mas do compartilhamento de experiências. Um livro que foge da parte maçante da anatomia, que de maneira bastante clara e objetiva, creio eu, atinge seu alvo e alcança seu objetivo principal: mostrar que a clínica odontológica é indissociável da anatomia aplicada da cabeça e pescoço!!!

Boa leitura, meus caros!

AGRADECIMENTOS

A Deus pela dádiva da arte de trocar conhecimentos;

À UFJF pela oportunidade da realização desta obra através dos Projetos de Treinamento Profissional;

À FCMSJF pelo apoio de sempre, na edição e publicação de obras da nossa série;

Ao Departamento de Anatomia da UFJF pelo investimento em confiança no projeto;

Aos alunos de ambas as instituições em que leciono (UFJF e FCMSJF- bolsistas, voluntários, colaboradores e entusiastas), que abraçaram a causa tornando o livro factível;

À Professora Márcia Castro Pontes amiga; Mestra! Exemplo a ser seguido na vida anatómica. Na vida Profissional, na vida pessoal!

Aos Professores Afonso Nunes Júnior e Paulo Augusto Vilela Loures (*in memoriam*) pela oportunidade, pela paciência e sobretudo pela humanidade canalizada para um investimento sério em um monitor – discípulo. Na realidade, eles já sabiam o desfecho da história! E preparavam a continuação de sua obra na Anatomia!!

A você Prof. Afonso, minha admiração, agradecimentos e a promessa do compromisso de sempre fazer daquela Anatomia que tanto conheces, que tanto domina, a nossa Anatomia do presente!!!

CRÉDITO DAS FIGURAS

ILUSTRAÇÕES À MÃO LIVRE:

Marina Spinelli

Vide assinatura e creditação nas figuras

Lara de Oliveira Bisaggio

Vide assinatura e creditação nas figuras

Marina Natália de Oliveira

Vide assinatura e creditação nas figuras

Matheus Fávero Damasceno

Vide assinatura e creditação nas figuras

Sérgio Murta Maciel

Vide assinatura e creditação nas figuras

Nicolas Loschi do Vale

Vide assinatura e creditação nas figuras

Vitor Bax

Vide assinatura e creditação nas figuras

LEGENDAS E EDIÇÃO:

As legendas, formatação e edição feitas pelos voluntários do Projeto “ A computação como suporte no ensino da Anatomia”

Matheus Cruz Ferraro

Ranniery Caetano Sampaio Martina Frade

Lucas Garrido Almeida

N.A: As figuras foram desenhadas à mão livre pelos alunos, mas “inspiradas” em ilustrações do livro Netter - Atlas de Anatomia Humana.

SUMÁRIO

CAPÍTULO 1: INTRODUÇÃO À EMBRIOLOGIA DA BOCA E FACE,18

A APLICAÇÃO CLÍNICA DA EMBRIOLOGIA DO CRÂNIO E DA FACE,18

Formação da boca,18

Arcos branquiais e mesênquima,19

A formação óssea intra arcos branquiais,21

CAPÍTULO 2: ESQUELETO DA CABEÇA – O CRÂNIO,26

A INFINIDADE DE DETALHES DA ANATOMIA CRANIANA,26

Neurocrânio,26

Viscerocrânio,26

DETALHAMENTO ANATÔMICO DA ESTRUTURA CRANIANA,27

Maxila,27

Mandíbula,30

Temporal,33

Esfenóide,37

Etmóide,40

Palatino,42

Frontal,43

Occipital,43

Demais ossos ,45

PROCESSOS E FORAMES NAS DIFERENTES NORMAS (FACES), 45.

Norma anterior,46

Norma posterior,47

Norma interna,47

Norma superior,47

Norma lateral,48

Norma basal,50

Secção sagital,54

Secção coronal,56

O CRÂNIO NA PERSPECTIVA CLÍNICO-CIRÚRGICA,57

Pilares de reforço do crânio,57

Fraturas cranianas típicas,59 e mandibulares, 61

Pontos Craniométricos,62

Alterações cranianas nas diferentes idades,64

Diferenças no crânio quanto ao gênero,66

3-ARTICULAÇÕES DA CABEÇA,69

INTRODUÇÃO,69

TIPOS DE ARTICULAÇÃO PRESENTES NA CABEÇA,69

Suturas,69

Sincondroses,70

ATMs,70

4- MÚSCULOS DA CABEÇA E PESCOÇO,75

OS GRUPAMENTOS MUSCULARES, UMA ABORDAGEM ESTRUTURAL, FUNCIONAL E CLÍNICA,75

Músculos que movimentam as ATMs- músculos da mastigação,75

Músculos da face e do couro cabeludo,79

A anatomia e a estética da face,81

Considerações sobre a anatomia do couro cabeludo,85

Músculos do assoalho da boca, palato mole, língua, faringe e laringe,91

Músculos do pescoço,91

As fáscias cervicais e as disseminações de infecções odontogênicas pelos espaços fasciais do pescoço,95

5-NERVOS DA CABEÇA E PESCOÇO,99

INTRODUÇÃO,99

INERVAÇÃO PELOS NERVOS CRANIANOS,100

Nervo olfatório,104

Nervo óptico,104

Nervo oculomotor,105

Nervo troclear,106

Nervo trigêmeo,106

Divisão Oftálmica,107

Divisão Maxila,110r

Divisão Mandibular,115

Nervo abducente,122

Nervo facial,122

Nervo vestibulococlear,126

Nervo glossofaríngeo,127

Nervo vago,128

Nervo acessório,129

Nervo hipoglosso,130

Núcleos dos nervos cranianos,131

Considerações sobre as vias nervosas trigeminais aferentes,131

Componentes funcionais dos nervos cranianos, 132

INERVAÇÃO PELOS NERVOS ESPINHAIS,135

Plexo cervical,135

INERVAÇÃO AUTÔNOMA,138

Inervação parassimpática,139

Inervação simpática,142

7- VASOS DA CABEÇA E PESCOÇO,144

ARTÉRIAS DA CABEÇA E PESCOÇO,144

Sistema subclávio,145

Sistema carotídeo,150

Artéria Carótida comum,150

Artéria Carótida interna,151

Artéria Carótida externa,152

Artéria lingual,154

Artéria facial,155

Artéria maxilar,157

VEIAS DA CABEÇA E DO PESCOÇO,162

Veia Jugular anterior,162

Veia Jugular externa e tributárias, 163

Veia Jugular interna,165

LINFONODOS E VASOS LINFÁTICOS DA CABEÇA E PESCOÇO,166

Linfonodos da cabeça e pescoço,167

Território de drenagem dos grupos de linfonodos,167

Níveis clínicos da drenagem da linfática,169

7- ESTRUTURAS VISCERAIS DA CABEÇA E DO PESCOÇO RELACIONADAS AOS SISTEMAS DIGESTÓRIO E RESPIRATÓRIO,172

NARIZ,172

SEIOS PARANASAIS,177

FARINGE,181

Estrutura,181

Divisões e função, 181

Inervação e vascularização,187

LARINGE

Estrutura e função,188

Inervação e vascularização,192

BOCA,194

Lábios e bochechas,195

Assoalho da boca, 196

Palato, 198

Língua,202

Dentes, 206

Diferenças topográficas da estrutura óssea alveolar,207

Glândulas salivares, 208

Parótida,209

Submandibular, 212

Sublingual, 213

8- CONSIDERAÇÕES GERAIS SOBRE A ANATOMIA DO OLHO E DA ORELHA

ORELHA ,214

OLHO,216

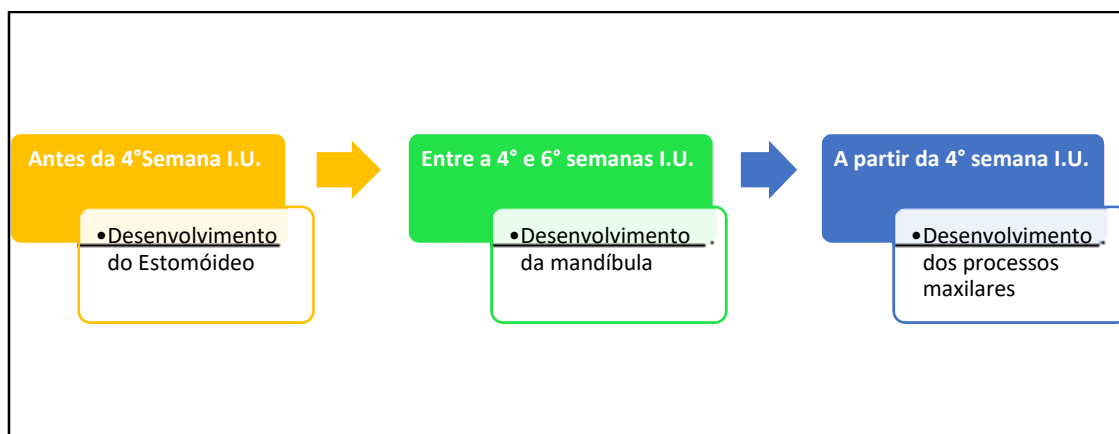
INTRODUÇÃO À EMBRIOLOGIA DA BOCA E DA FACE

A APLICAÇÃO CLÍNICA DA EMBRIOLOGIA DO CRÂNIO E DA FACE

Formação da boca

A boca é uma estrutura anatômica dotada de tamanha importância, que seu desenvolvimento tem início antes da quarta semana de vida Intrauterina (I.U.). A estrutura que a origina- a boca primitiva- é o estomóideo (ou estomodeu) (Fig. 1.1). Este se caracteriza por uma depressão rasa na

extremidade cefálica do embrião entre o coração rudimentar e o encéfalo, e é limitado posteriormente pela membrana orofaríngea. O estomóideo é limitado, nessa altura do desenvolvimento, pelos processos maxilares e pelo processo frontonasal, superiormente e inferiormente pelos processos mandibulares (arco mandibular). Em conjunto, essas partes originarão o terço médio da face, e o terço inferior, de maneira respectiva (Mapa 1.1).



Mapa Conceitual 1.1- Desenvolvimento da face

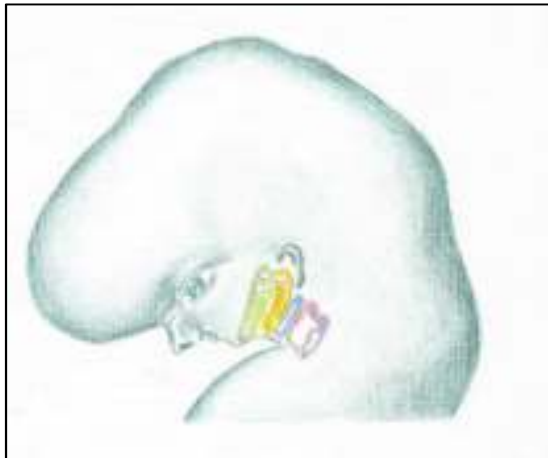

Figura 1.1 – Os arcos branquiais (Primeiro arco: Verde, segundo arco: Amarelo). Crédito: Maina Oliveira.

O processo chamado frontonasal corresponderá, no adulto, ao terço superior da face, ao passo que os maxilares corresponderão ao terço médio, e os mandibulares, ao terço inferior. Esses processos se fundirão pela proliferação subjacente do mesênquima, que preencherá os “sulcos” existentes entre as contrapartes em estágio de fusão.

O mapa conceitual 1.1 faz a linha do tempo dos principais eventos que marcam a formação da face.

Arcos branquiais e mesênquima

A extremidade cefálica do embrião é marcada por saliências que se estendem laterolateralmente, os arcos branquiais. Estes, em número de 6, formam a maior parte das estruturas faciais, e muitas das cervicais. Os dois primeiros arcos são mais desenvolvidos,

A formação tão precoce da boca é compatível com sua importância na socialização, também na comunicação e na fisiologia do sistema digestório e fonador.



sendo que o quinto é bastante diminuto, ou fundido com o quarto arco.

Cada arco branquial tem sua própria cartilagem, seu nervo, sua artéria e os seus próprios músculos em desenvolvimento. Os dois primeiros têm seus nomes próprios (mandibular e hióideo, respectivamente), e formarão os terços inferior e grande parte do terço médio da face.

O estomóideo, então, é limitado pelos dois primeiros arcos branquiais. O primeiro contém os processos mandibulares que se fundem na futura sínfise mentoniana para formar o arco mandibular- o que virá a ser a mandíbula. Formará também o lábio inferior e ossículos da orelha média, assim como a parte posterior da maxila, as bochechas, parte do temporal e do palato. Os arcos branquiais têm suas estruturas especificadas no quadro 1.1 e nas figuras 1.1 e 1.2.

Quadro 1.1- Os arcos branquiais e seu conteúdo

Arco	Estruturas osteocartilaginosas formadas	Nervo Presente	Estruturas musculares
I	<ul style="list-style-type: none"> - Mandíbula (através dos arcos mandibulares e cartilagem de Meckel); - Parte posterior da maxila e do palato (pelos processos maxilares); - Martelo; - Bigorna; - Partes do osso esfenoide (que dão inserção aos músculos mastigatórios). 	N. Trigêmeo	<ul style="list-style-type: none"> - Músculos da Mastigação e m.ílo-hióideo; - M. tensor do tímpano; - Ventre anterior do digástrico; - M. tensor do véu palatino (todos inervados pelo nervo mandibular)
II	<ul style="list-style-type: none"> - Cartilagem presente é a de Reichert, que origina o septo nasal. - Partes do osso hióide (como menor e parte superior do corpo); - Estribo; - Processo estilóide 	N. Facial	<ul style="list-style-type: none"> - Músculos faciais; - Ventre posterior do m. digástrico; - M. estilo-hióideo
III	Parte do osso hióide (como maior e parte inferior do corpo)	N. Glossofaríngeo	- Músculo estilofaríngeo
o IV, V e VI	Cartilagens da Laringe	N. Vago (através dos ramos laríngeos superior e recorrente)	<ul style="list-style-type: none"> - Músculos da laringe; - Constrictores da Faringe; - M. Levantador do véu Palatino

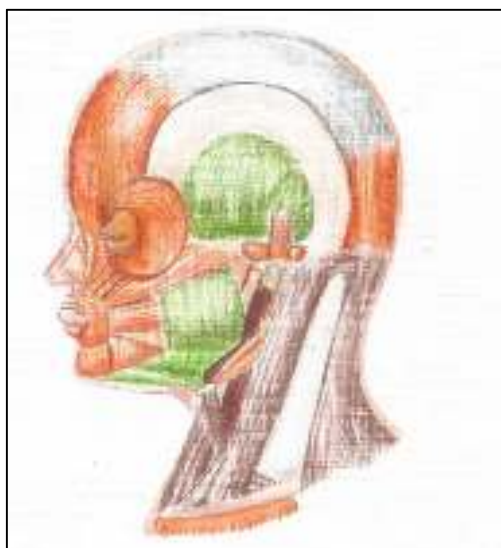

Figura 1.2- Estruturas musculares formadas nos 2 primeiros arcos branquiais - em verde os músculos formados no primeiro arco (músculos da mastigação) e em marrom, os músculos da expressão facial- segundo arco. Créd. Marina Oliveira

A formação óssea intra arcos branquiais

A ossificação da mandíbula

Na quarta semana I.U., os processos mandibulares se fundem próximo à linha mediana - futura sínfise

mentoniana, a qual separará o estomóideo da proeminência cardíaca. Nesse período, se forma um corpo cartilágineo em seu interior- a cartilagem de Meckel - que servirá de molde e arcabouço para a futura mandíbula (Fig. 1.3).

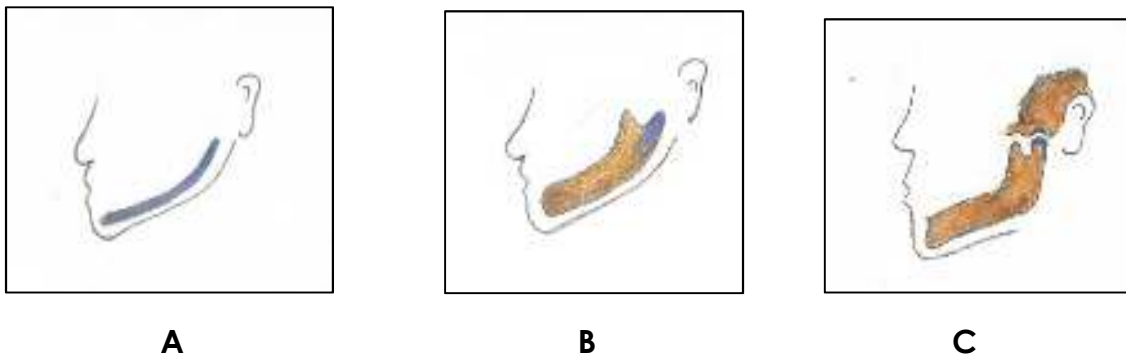


Figura 1.3- A ossificação da mandíbula. Em A- Cartilagem de Meckel; B- Ossificação intramembranosa do osso preservando a porção cartilágnea do côndilo. C- Mandíbula formada se articulando com o temporal. Destaque para a cartilagem condilar.

O crescimento condilar excessivo pode ser tratado com protrações precoces da maxila e compensações dentárias, que são possíveis uma vez que o crescimento maxilar é mais sutural, e por isso, mais passível de intervenções externas.



A cartilagem desaparecerá completamente com o desenvolvimento embrionário natural, enquanto o mesênquima condensado e diferenciado, originará a nova mandíbula por ossificação intramembranosa.

Cartilagem de Meckel

A cartilagem de Meckel ao se articular com o martelo e a bigorna, nos remete a uma ATM (ou ATMs) rudimentar.

Com seu desaparecimento, uma porção cartilágnea remanesce na extremidade condilar, como cartilagem do côndilo. Esta é dotada de crescimento intersticial, ou seja, estimulado pelo hormônio somatotrofina, e dotada de crescimento aposicional.

Portanto, não há meios confiáveis de se conter esse crescimento cartilaginosa.

Pacientes ortodônticos com excesso mandibular severo, quase sempre terminam em cirurgia ortognática.

A Cartilagem de Meckel também origina os ossículos da orelha: martelo e bigorna. O mesênquima deste arco ainda formará os músculos inervados pela divisão mandibular do trigêmeo

(Quadro 1.1). Nas proximidades da sétima semana, as massas celulares que formarão cada músculo, migram para seus respectivos sítios.

Isso posto, faz com que a interrupção do crescimento mandibular, pelas “mentoneiras” do passado, caísse por terra.



A ossificação e formação da maxila e palato duro

Um processo frontonasal, ímpar, localizado da extremidade cefálica do embrião, e que se estende até ao estomóideo (Fig.1.4), se desenvolverá e dará origem ao terço superior da face, dorso do nariz, palato primário e parte do septo nasal.

O terço médio da face será originado pela fusão dos processos maxilares (que vêm de lateral para medial, com a parte do processo frontonasal, que também forma o terço superior, e que vem de superior para inferior.

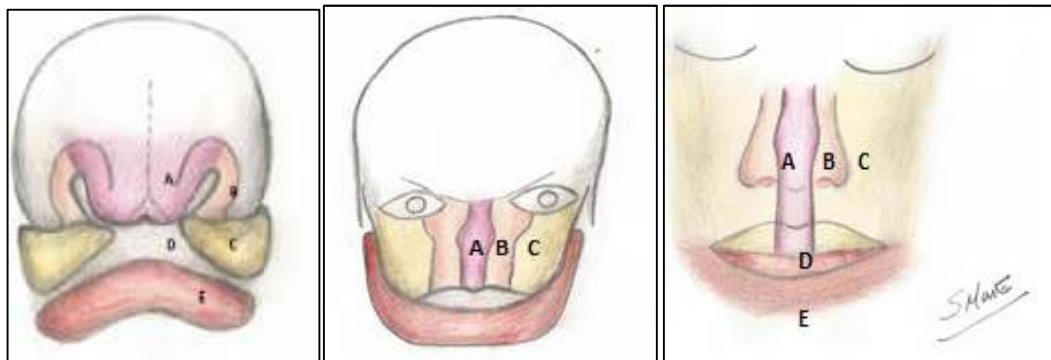


FIGURA 1.4 O DESENVOLVIMENTO DA MAXILA E DO TERÇO MÉDIO DA FACE. A- PROCESSO NASAL MEDIANO; B- PROCESSOS NASAIS LATERAIS; C- PROCESSOS MAXILARES; D- ESTOMÓIDEO (BOCA); E- MANDÍBULA.

O processo nasal mediano se desenvolve ao redor dos placóides nasais e se funde ao lado formando a superfície mediana do nariz e o *filtrum* do lábio

superior. Ao passo que os nasais laterais formarão as asas nasais.

Em resumo, podemos exprimir de forma clara na equação abaixo:

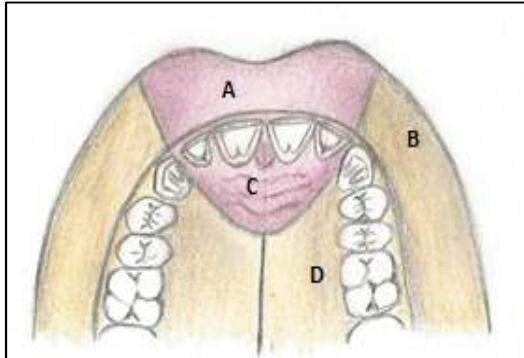
Processos nasais laterais+ Processo nasal mediano+ Processos maxilares= Nariz

Os processos maxilares formarão a maior parte do terço médio facial. Estes processos, caracterizados por duas

protuberâncias que crescem ao lado e superiormente ao estomóideo, serão

responsáveis pela gênese do palato secundário (parte posterior do palato), bochechas e parte posterior das maxilas.

Essas "placas" (mais a parte inferior do processo frontonasal) se fundirão na



linha mediana, e o palato estará todo formado. Essa ação é possibilitada pela atuação do mesênquima (fibroblastos contráteis) que oblitera os sulcos entre as partes em processo de aproximação.

FIGURA 1.5-ESQUEMA DA FORMAÇÃO DO PALATO E LÁBIOS SUPERIORES.

A-REGIÃO MEDIANA DO LÁBIO SUPERIOR;

B-REGIÃO LATERAL DO LÁBIO SUPERIOR;

C-REGIÃO ANTERIOR DO PALATO;

D-REGIÃO POSTERIOR DO PALATO

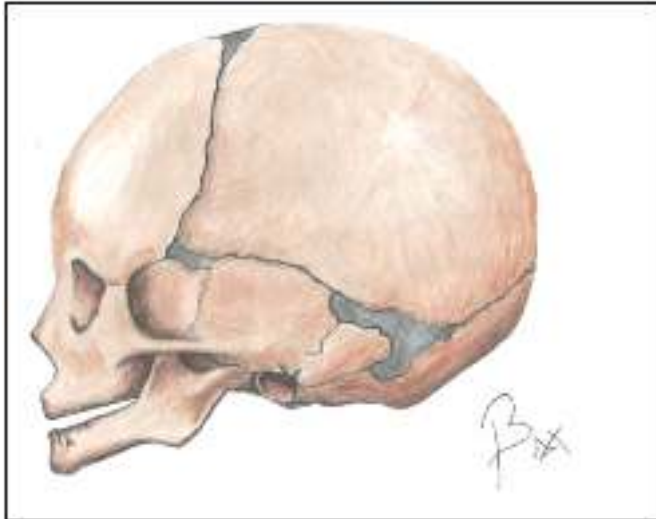
A inervação e a vascularização triplas do palato agora são explicadas. Na região anterior cuja origem vem do processo nasal mediano- o nervo nasopalatino e a artéria esfenopalatina estão presentes. Nas regiões direita e esquerda, posterolateralmente, que se originam dos processos maxilares, a inervação e vascularização são dadas pelos nervos palatinos maiores e artérias homônimas, respectivamente.



A ossificação da calota e da base do crânio

A base do crânio, passa na vida intrauterina, por um estágio cartilaginoso. Essa placa de cartilagem, que sustenta o encéfalo em desenvolvimento, logo se ossificará, em um processo que levará mais de 2 décadas. No entanto, a etapa contínua de ossificação faz com que ao nascimento,

ainda exista uma quantidade significativa dessa cartilagem basal. Da mesma forma, na adolescência e na juventude, ainda existem remanescentes cartilaginosos no local, pois ainda há o crescimento em processo. Estas placas cartilaginosas vão passar por uma ossificação, progressiva, e na terceira década de vida, já desapareceram. São as chamadas sincondroses - itraesfenoidal; esfenoccipital e esfenoetmoidal.



A figura 1.6, mostra a abóbada craniana na idade fetal. Note-mos a presença dos ossos já em estado adiantado de ossificação. Todavia, é imperioso destacar que na V.I.U. essa parte craniana é puramente de tecido conjuntivo fibroso. Pontos de ossificação se formam nas mais diferentes regiões correspondentes aos ossos. Pontos esses que crescem e se expandem em direção aos vizinhos, formando os ossos individualizados. Crédito: Vitor Bax.

Na calota craniana, entre os pontos de ossificação (os futuros ossos delimitados do crânio), encontram-se quantidades razoáveis de tecido fibroso remanescente, formando as suturas. Em alguns pontos – como ilustrado na Figura 1.6, o tamanho da placa fibrosa é maior, formando as fontanelas- ou fontículos. Dentre elas destacamos:

a) Bregma (fontanela superior), no ponto mais alto do crânio marcando a intercessão das suturas coronal, interparietal e metópica;

b) Lambda (fontanelas posteriores) entre os ossos occipital, temporal e parietal de cada lado;

c) Ptério (fontanelas anteriores), na aproximação dos ossos esfenóide, temporal, parietal e frontal.

As suturas, por sua vez, responsáveis por grande parte do crescimento do viscerocrânio e da abóbada, sofrerão um contínuo processo de sinostose (ossificação), e desaparecerão gradativamente, a partir da segunda década de vida no viscerocrânio, e na senilidade, no neurocrânio.

Crescimento sutural do crânio e Ortopedia Facial

As suturas constituem um importante centro de crescimento craniano. As suturas do viscerocrânio, muito ativas na primeira década de vida, possibilitam a atuação de forças musculares (ou externas dispensadas por aparelhos ortopédicos) que direcionam o crescimento do crânio para uma posição mais fisiológica.

As fontanelas são importantes no cavalgamento dos ossos do crânio, uns sobre os outros, durante o parto vaginal. São também fundamentais no crescimento craniano- bem acelerado nos primeiros anos de vida. Essas superfícies conjuntivas tendem a desaparecer (se ossificar) até o terceiro ano de vida, restando no local, apenas uma sutura.



A formação e o desenvolvimento das ATMs

As ATMs, que tem sua formação intimamente ligada aos arcos braquiiais – como já discutido - apresenta como peculiaridade a articulação rudimentar entre o côndilo (remanescente proximal da cartilagem de Meckel) e os ossículos do ouvido, martelo

e bigorna. Com o desenvolvimento do temporal, ainda na vida I.U., essa comunicação deixará de existir, podendo remanescer pequenos canálculos e pequenos fragmentos de ligamentos entre o côndilo da mandíbula já formada e os referidos ossículos. (Figura 1.7).

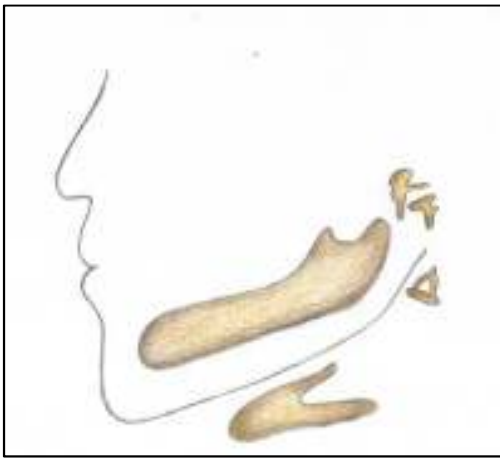


Figura 1.7- A formação das ATMs e sua relação com os ossículos da orelha média.

Sintomas otológicos das DTMs

Não é incomum durante crises de DTM (Disfunções temporomandibulares), o paciente apresente zumbidos e surdez de condução (temporária). Esses sintomas podem ser explicados, pela proximidade ATMs-orelha média, e sobretudo, pela origem embrionária comum de alguns elementos envolvidos na questão.

Palato fendido e lábio leporino

Caso haja uma falha na cooptação dos três processos que formam o palato, alterações se farão presentes nas regiões de lábio superior, de processo alveolar, e/ou do próprio palato. Podem aparecer condições como o lábio leporino (acometendo o lábio superior) e o palato fendido, com sulcos (fendas palatinas) que podem abranger o processo alveolar e o palato ósseo parcial ou completamente.

O ESQUELETO DA CABEÇA - O CRÂNIO

A INFINIDADE DE DETALHES DA ANATOMIA DO CRÂNIO

Divisão dos ossos do crânio

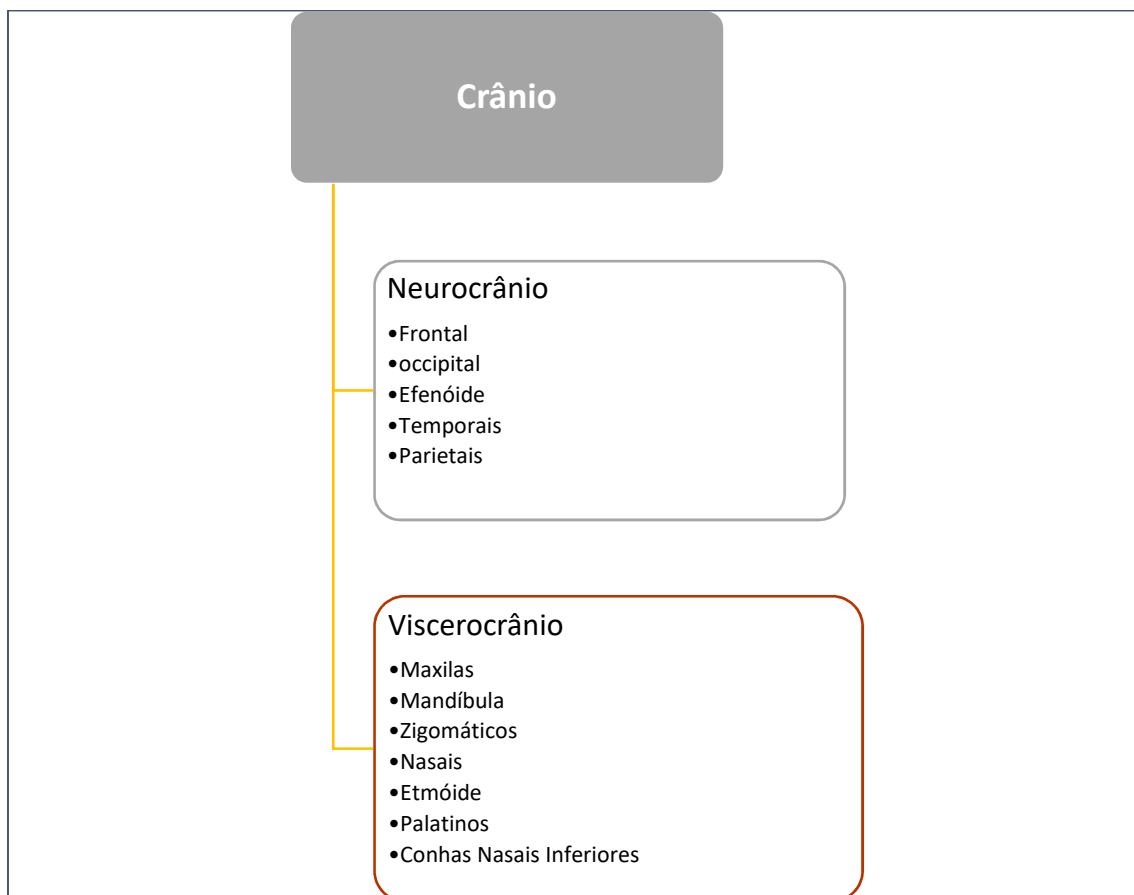
Didática, anatômica e funcionalmente os ossos cranianos são subdivididos em 2 grandes grupos (ilustrados no mapa conceitual 2.1):

Neurocrânio

Por definição, formado pelos ossos que envolvem o encéfalo.

Viscerocrânio

Compreende os ossos que se relacionam com as estruturas pertencentes aos grandes sistemas respiratório e digestório (em sua parte mais cranial): a boca, nariz e seios paranasais.



Mapa Conceitual 2.1- Esquema dos ossos do crânio.

DETALHAMENTO ANATÔMICO DA ESTRUTURA CRANIANAS

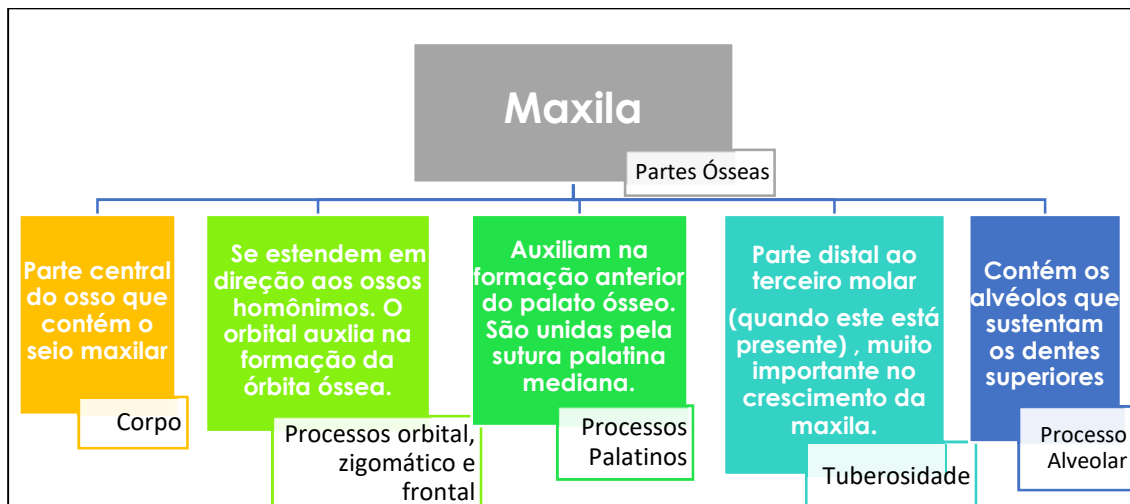
Acreditando que a forma mais dinâmica, menos complexa e mais didática de se estudar o crânio é seguindo cada osso e cada vista (norma) que o compõe, passaremos a explicitar as partes de cada um com a finalidade de que se entenda sua anatomia de maneira simples e necessária.

Inicialmente discutiremos os os-

sos de estrutura mais complexa, para em seguida, abordarmos detalhes das normas anterior, inferior, lateral e interna. Detalhes esses formados, geralmente, por mais de um osso.

Maxila

Dotada de uma rica anatomia distribuída em 8 partes anatômicas principais, a maxila é, junto com a mandíbula, o principal osso do viscerocrânio. (Mapa conceitual 2.2, Quadro 2.1 e Figuras 2.1 e 2.2)



Mapa Conceitual 2.2- Partes ósseas da maxila

Crescimento sutural e tuberal da maxila

A maxila, por sofrer um processo de formação intramembranoso, tem nas suas suturas (principalmente na tuberosidade do osso) seus principais sítios de crescimento.

Essas suturas são passíveis de estímulo para que procedam um maior crescimento, assim como são sujeitas à diminuição do seu potencial de desenvolvimento, quando sofrem compressão.

O aparelho extra-bucal (AEB) e a máscara facial são exemplos nesse controle do crescimento sutural da maxila. O AEB a comprime, inibindo o seu crescimento anteroposterior e a máscara facial a traciona, potencializando o desenvolvimento do osso no mesmo sentido.



Disjunção palatina

Uma particularidade da sutura palatina mediana da maxila é justamente a possibilidade de sua disjunção clínica, que visa aumentar transversalmente a face. A sutura é expandida e em seguida se ossifica (em até cerca 4 meses após a disjunção) dando à maxila uma maior dimensão laterolateral. Este procedimento é, geralmente, indicado em pacientes com respiração bucal, e naqueles que possuem, ou possuíram, algum hábito deletério oral (sucção digital ou de chupeta).

Ainda considerando a complexa anatomia da maxila, devemos chamar a atenção para algumas estruturas aí localizadas.

No Quadro 2.1 explicitamos esses acidentes anatômicos e os relacionamos com suas funções e importância.

Acúmulo de exsudato na fossa canina

Caso haja uma infecção nos dentes anteriores superiores, o exsudato purulento pode se acumular na fossa canina. Seu acesso cirúrgico é difícil, pois ela se encontra profunda a várias camadas de músculos faciais.

Quadro 2.1- Anatomia da maxila.

Estrutura	Importância/ Localização/ Função
Espinha Nasal Anterior (ENA)	Ponto craniométrico, dá inserção às cartilagens nasais.
Crista zigomático alveolar	Referência para punção anestésica. Localizada entre o corpo da maxila e o processo maxilar do zigomático.
Abertura piriforme	Abertura óssea da cavidade nasal.
Sutura palatina mediana	Une os dois processos palatinos. É a sutura aberta na disjunção palatina.
Sulco e canal Infraorbital	O sulco se transforma num canal que desemboca no forame infraorbital após percorrer o assoalho da órbita. Dá passagem ao feixe vâsculo-nervoso infraorbital, se dirigindo ao forame, no exterior do osso.
Forame Infraorbital	Dá passagem ao feixe vâsculo-nervoso infraorbital.

Protuberância canina	Elevação provocada pela volumosa raiz do canino. Importante na conformação da face.
Fossa Canina	Depressão lateral à protuberância canina. Local frequente de acúmulo de exsudato purulento em infecções dos dentes anteriores.
Forame, canal e fossa incisiva	Os canais incisivos (geralmente 2, mas podem ser mais) se abrem em uma depressão anterior e mediana no palato, o forame incisivo, na fossa incisiva. Dão passagem à artéria esfenopalatina e ao nervo nasopalatino.

A crista zigomático alveolar, uma elevação entre a parte alveolar da maxila e o processo maxilar do zigomático, na altura do segundo pré-molar superior. É um ponto de referência para as anestésias da arcada superior.



As protuberâncias caninas têm uma correlação direta com a estética facial. A região representa duas vertentes do polígono de Roy, que deve ser observado nas reabilitações bucais e oclusais-próteses, além de protocolos superiores (próteses totais sobre implantes). Essa protuberância dá uma conformação harmônica à face.

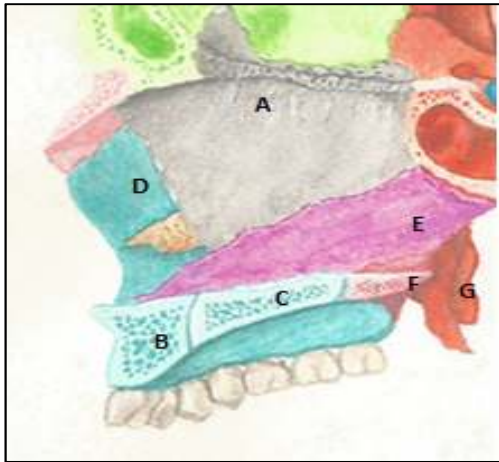


FIGURA 2.1- MAXILA (E OSSOS ADJACENTES) EM CORTE SAGITAL MEDIANO. A- LÂMINA PERPENDICULAR DO ETMÓIDE; B- PROCESSO ALVEOLAR DA MAXILA; C- PROCESSO PALATINO DA MAXILA; D- PAREDE LATERAL DA CAVIDADE NASAL (MAXILA); E- OSSO VÔMER; F- LÂMINA HORIZONTAL DO PALATINO E G- PROCESSO PTERIGÓIDE (ESFENÓIDE)

Crédito: Marina Spinelli

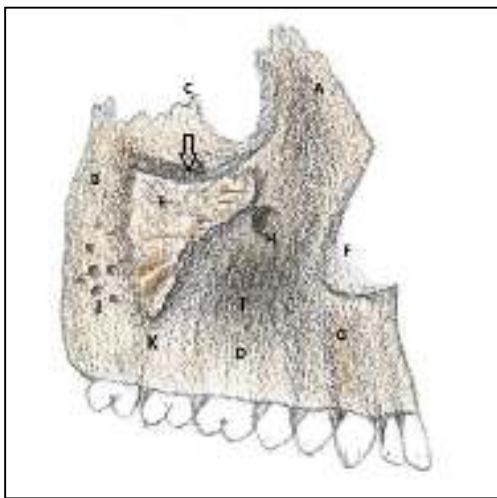


Figura 2.2 (maxila em vista Frontal) Ilustradas as suas principais regiões anatômicas:

- A- Processo frontal;
- B- Tuberosidade;
- C- Processo orbital;
- D- Processo alveolar;
- E- Processo zigomático;
- F- F- Processo nasal;
- G- Proeminência canina;
- H- Forame Infraorbital;
- I- Fossa canina;
- J- Foramina alveolaria;
- K- Crista zigomaticoalveolar; *Observar o sulco e canal infraorbitais na seta.

Mandíbula

A mandíbula, ilustrada nas Figuras 2.3 e 2.4 é o osso que juntamente com a maxila, forma os maxilares, ou seja, os

ossos da face que se relacionam mais diretamente com a boca. Suas partes estruturais e os acidentes anatômicos principais são explicados no mapa conceitual 2.3 e no quadro 2.2.

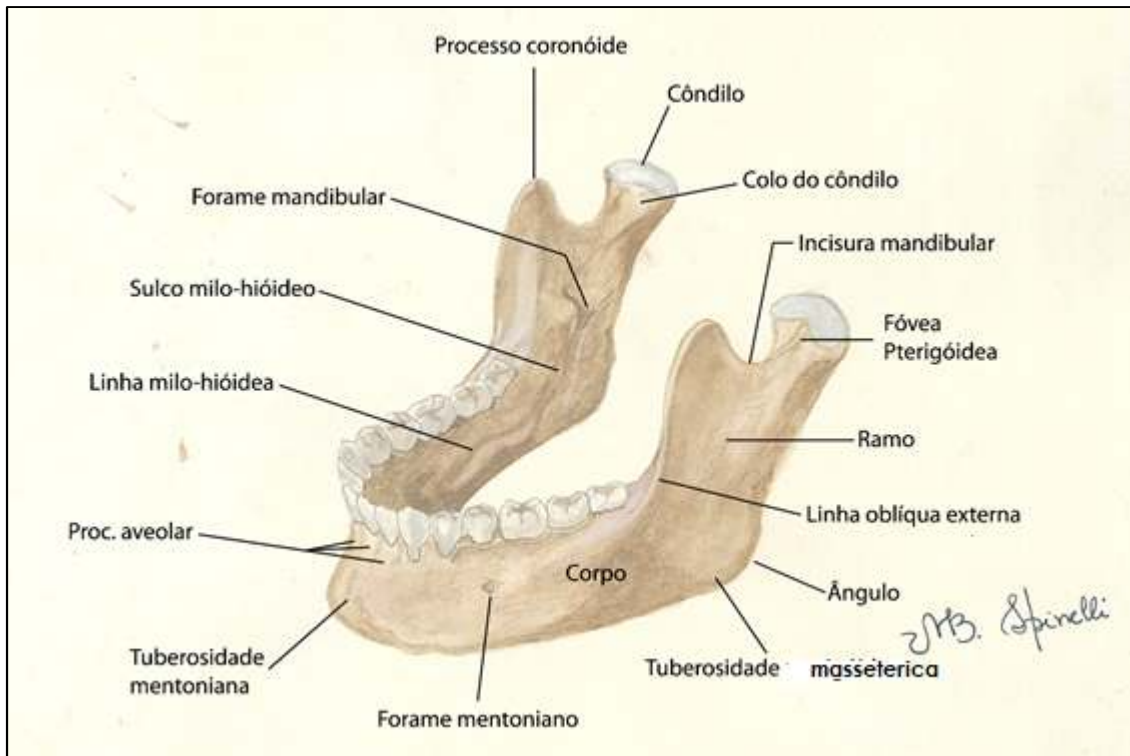


Figura 2.3- Mandíbula em vista anterolateral.

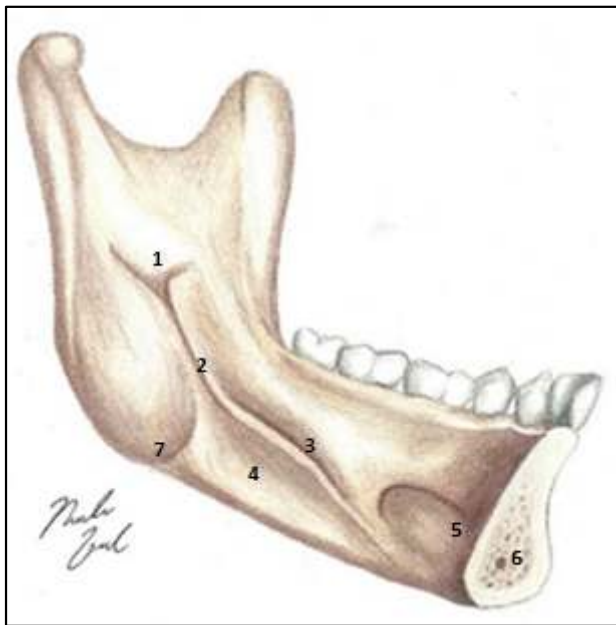


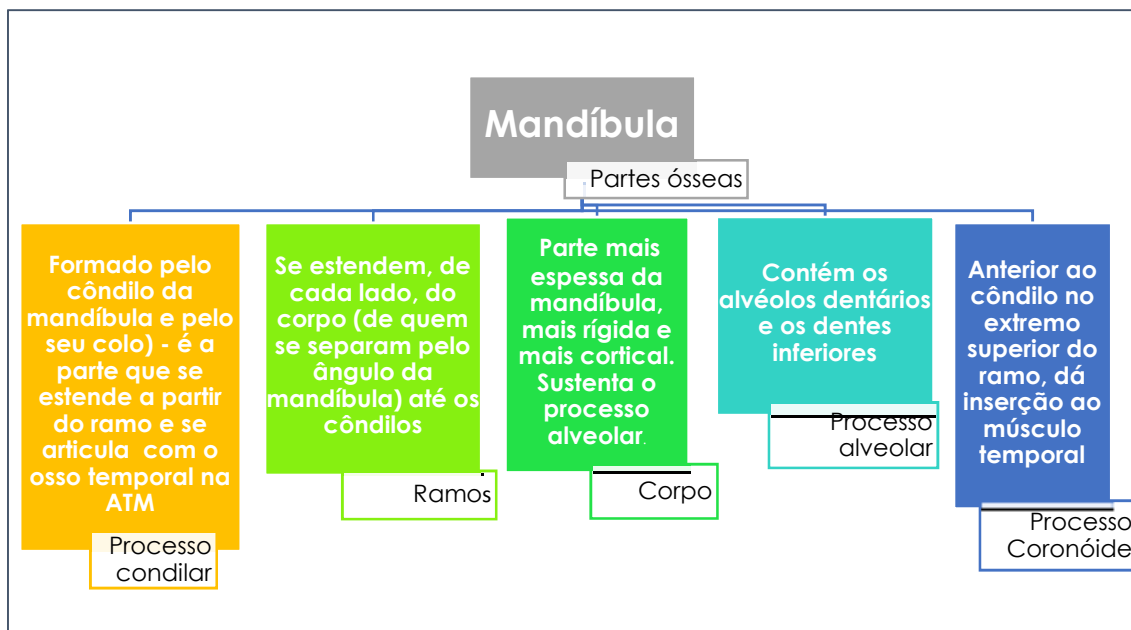
Figura 2.4- Mandíbula em vista medial (INTERNA).

- 1-Forame mandibular;
- 2-Sulco milo-hióideo;
- 3-Linha milo-hióidea;
- 4-Fóvea submandibular;
- 5-Fóvea sublingual
- 6-Canal do nervo incisivo;
- 7-Tuberosidade pterigóidea

Crédito: Nicolas Loschi

O mapa conceitual abaixo ilustra e explicita as divisões da

mandíbula em partes didática e clinicamente definidas.



Mapa conceitual 2.3- As partes anatômicas da mandíbula.

Um cômulo mandibular com crescimento excessivo apresenta um desafio para a Ortodontia. Por ter seu crescimento diferenciado (é aposicional, mas também é intrínseco por ação hormonal), a compressão da sua cartilagem não reduz o seu crescimento, apenas o desloca. Nesse sentido, o tratamento das más oclusões de Classe III esqueléticas, por excesso mandibular, é feito de forma cirúrgica, geralmente. No entanto, um trabalho de protração maxilar pode ser executado para minimizar, compensar e até mesmo resolver o quadro clínico do paciente.



Outros acidentes anatômicos presentes em uma mandíbula são expostos e discutidos no quadro 2.2. Essas estruturas que, compõem a anatomia complexa do osso, são uma infinidade de processos para a inserção

dos músculos mastigatórios; pontos craniométricos, e sulcos e fôveas que alojam componentes nobres da boca e adjacências. Esses detalhes estão explicitados abaixo:

Quadro 2.2 – Anatomia da mandíbula

Estrutura	Importância/Localização/ Função
Ângulo	Situado entre o corpo e o ramo, localização do ponto

	craniométrico Gônio (Go).
Linha Oblíqua (externa) e Crista Temporal- esta, mais superiormente	Continuações da borda anterior do ramo na região externa. Local rico em estrutura óssea cortical e referência para punções anestésicas.
Fóvea pterigóidea	Depressão óssea na região anterior do côndilo que dá inserção ao músculo pterigóideo lateral (cabeça inferior).
Incisura mandibular	Incisura entre o côndilo e o processo coronóide, dá passagem ao nervo massetérico.
Tuberosidade massetérica	Elevação na face externa do ângulo que marca a inserção do músculo masseter.
Tuberosidade pterigóidea	Elevação na face interna do ângulo que marca a inserção do músculo pterigóideo medial.
Sulco milo-hióideo	Sulco a partir do forame mandibular. É percorrido pelos nervos e vasos homônimos.
Linha milo-hióidea	Elevação que dá inserção ao músculo milo-hióideo, na face interna do corpo mandibular. Separa a fóvea submandibular (abaixo) e a sublingual (acima).
Fóvea submandibular	Depressões na região interna e lateral do corpo, de cada lado. Alojaram as glândulas submandibulares.
Fóvea Sublingual	Depressão na região interna e anterior do corpo -posterior ao mento- que aloja as glândulas sublinguais.
Tubérculos geni (genianos)	São 2 elevações, uma superior e outra inferior, localizadas na superfície interna do mento. Dão inserção aos músculos genioglosso (a superior) e ao gênio-hióideo, a inferior.
Fóveas digástricas	Depressões laterais aos tubérculos geni, que fornecem inserção aos ventres anteriores dos músculos digástricos.
Língua da mandíbula	Projeção laminar nas bordas do forame mandibular que serve como ponto de inserção do ligamento esfenomandibular.
	Elevação mediana na região anterior da mandíbula,

Tuberosidade mental	no mento. Dá uma conformação proeminente ao mesmo.
Trígono retromolar	Região triangular limitada pela face distal do terceiro molar anteriormente e lateralmente pelas linhas oblíquas externa e interna. Serve como referência para punções anestésicas.
Forame mandibular	Forame localizado na face interna do ramo. Dá passagem aos nervos e vasos alveolares inferiores.
Forame mentoniano	Forame localizado na face externa do corpo, na altura do segundo pré-molar inferior. Dá passagem aos nervos e vasos mentonianos.
Canal mandibular	Se projeta por toda a extensão dentro corpo da mandíbula, desde o forame mandibular até o forame mentoniano, a partir de onde se transforma em canal incisivo.

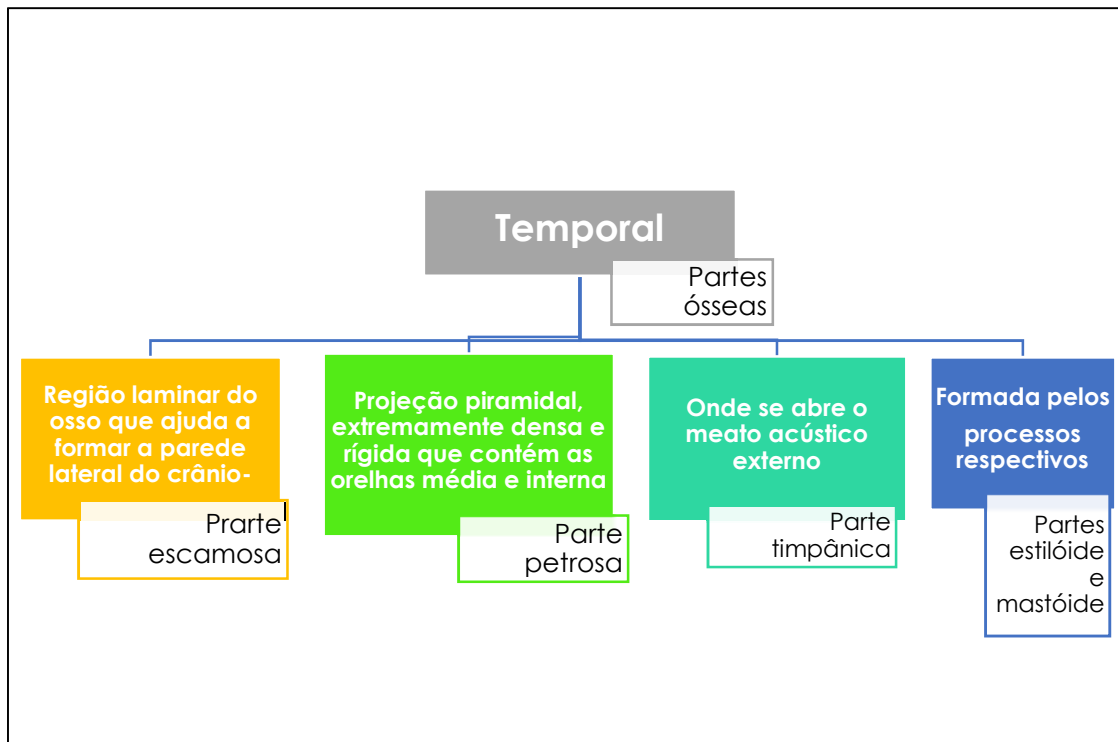
A linha oblíqua (externa), assim como o tubérculo mental, por serem regiões com grande espessura de osso cortical, são usadas como áreas doadoras de blocos ósseos para enxerto autógeno nos processos alveolares com grande perda óssea. O enxerto faz com que o sítio receptor do bloco possa sediar um implante osseointegrado, com maiores possibilidades de sucesso clínico.



Temporal

Osso par, situado parte na base craniana (parte petrosa) e parte formando a lateral da calvária. Abriga a cavidade timpânica e os ossículos da

orelha média, bem como a orelha interna (Mapa conceitual 2.4). É o osso que juntamente com a mandíbula, formará as ATMs.



Mapa conceitual 2.4- O osso temporal e suas partes.

O nome “temporal” etimologicamente analisado, remete a *tempus...* o osso ganhou essa nomenclatura pois se localiza na região em que aparecem os primeiros cabelos brancos, marcando a passagem dos anos.



De anatomia complicadíssima, o osso temporal se apresenta como um verdadeiro labirinto de canais, canálculos que servem de passagem para vários nervos e vasos. Suas regiões anatômicas, a laminar (parte esca-

mosa) e a petrosa, ajudam respectivamente, a formar a calvária e a abrigar a orelha. O temporal contém ainda, processos que dão inserção a músculos e ligamentos. Estruturas anatômicas importantes do osso estão descritas no quadro 2.3.

Quadro 2.3- Anatomia do osso temporal.

ESTRUTURA	IMPORTÂNCIA/ LOCALIZAÇÃO /FUNÇÃO
Processo zigomático	Se estende em direção ao osso zigomático, com o qual se une pelo processo temporal daquele osso. Ambos processos formam o arco zigomático, poderoso corredor de força e arcabouço de sustentação óssea do crânio. O arco dá inserção ao músculo masseter.
Processo estilóide	Em forma rudimentar de um estilete, o processo estilóide se estende inferiormente a partir da parte timpânica do temporal. Dá inserção aos músculos: Estiloglosso; estilofaríngeo; estilo-hióideo e ligamento estilomandibular da ATM.
Processo mastóide	Em forma de mama (daí seu nome), protege a inserção do ECM (músculo esternocleidomastóideo). Contém as células aéreas mastóideas, que se comunicam com a orelha média.
Poros e meatos acústicos externos	O poro comunica o meio externo com a orelha média, através do meato acústico externo.
Poro acústico Interno	Situado na vertente medial da parte petrosa do temporal (na fossa crânica posterior), ele dá passagem aos nervos facial (NC VII) e vestibulococlear (NCVIII).
Fissuras petrotimpânica e petroescamosa	Limitam o <i>tegmen timpani</i> (projeção da parte petrosa para a parte timpânica, na face inferior da base do crânio, na fossa mandibular). O <i>tegmen timpani</i> se situa, então, entre as partes escamosa e timpânica. A fissura petrotimpânica serve como saída para a corda do Tímpano da orelha média.
Tubérculo articular	Elevação anterior à fossa mandibular. Impede o avanço anterior da mandíbula na abertura da boca.
Fossa mandibular	Depressão entre os tubérculos articular e retro articular. Aloja o côndilo mandibular formando a ATM, de cada lado.
Tubérculo retroarticular (pós-glenóide ou da raiz do zigoma)	Elevação que separa a ATM da orelha média. Evita que a mandíbula interfira no processo de audição, por conter a retrusão mandibular.

Forame estilomastóideo	Entre os processos estilóide e mastóide. Dá passagem ao nervo facial, quando este deixa a orelha média.
Canal carótico	Atravessado pela artéria carótida interna, ele tem duas aberturas, uma inferior- a externa- vista na base do crânio (para a entrada do vaso), e outra interna, vista na fossa crânica média, que é a saída do vaso rumo ao encéfalo.
Hiato do nervo petroso maior, com seu sulco adjacente	No ápice da parte petrosa se abre esse ínfimo canalículo, em forma de túnel e se continua como um sulco em direção ao forame lácero. O nervo petroso maior sai da parte petrosa por este hiato, percorre o canalículo, ganha o forame lácero, entra no canal pterigóideo do esfenóide e chega à fissura pterigopalatina.
Fossa e forame jugular	A fossa jugular forma o limite temporal do forame jugular, e abriga o bulbo superior da veia jugular interna. O forame jugular, formado com a participação da incisura jugular do occipital e da fossa jugular do temporal, dá passagem à veia jugular interna, aos seus tributários: seio sigmóide e seio petroso inferior, além dos NC: IX, X e XI.
Canalículo mastóideo	Na fossa jugular, dá passagem ao ramo auricular do nervo vago.
Canalículo timpânico	Entre o forame jugular e o canal carótico. Dá passagem ao nervo timpânico do glossofaríngeo.
Área quadrada	Localizada na parte petrosa, entre o canal carótico e o forame lácero dá inserção ao levantador do véu palatino.
Impressão do trigêmeo	Depressão rasa no ápice, na lateral da parte petrosa, forjada pela pressão do gânglio trigeminal.
Eminência arqueada	Indica a posição subjacente do canal semicircular anterior, na orelha interna.
Aqueduto do vestíbulo	Depressão atrás do meato acústico interno, onde se abre o ducto endolinfático da cóclea.
Canalículo coclear	Abaixo do meato acústico interno, essa incisura dá passagem ao ducto perilinfático (aqueduto da cóclea).

No canal carotídeo (ou carótico) a artéria homônima descreve um "S". Ela entra pela abertura externa, na base do crânio, percorre anteromedialmente um curto canal, e ascende para atingir a fossa crânica média, e daí, chega ao encefalo, pela abertura interna do canal carótico.

Esse artifício é adotado pela natureza para diminuir a pressão sanguínea dentro do vaso, evitando danos ao tecido nervoso que tomará íntimo contato com aquele.



Uma dúvida frequente quanto ao osso temporal, é o motivo da entrada do nervo facial na cavidade timpânica e a ramificação deste nervo que aí acontece, antes do próprio facial sair do crânio.

O nervo facial se dirige à orelha média para lá inervar o músculo estapédio. Aí sim, origina seus ramos: corda do tímpano e petroso maior, e em seguida, deixa o crânio pelo forame estilomastóideo.

Tubérculos articular e retroarticular

Essas elevações limitam a fossa mandibular e impedem que a mandíbula avance para a fossa temporal durante a abertura da boca ou interfira na orelha média, durante sua retrusão.

Em casos de desgastes no tubérculo articular, pode ser necessária a adaptação cirúrgica de um dispositivo, tipo "stop" que limitará a excursão excessiva anterior do côndilo.

Células mastóideas, mastoidite e acesso cirúrgico

O processo mastóide é todo escavado por uma gama de células aéreas. Essas são estruturas pneumáticas que se comunicam com a orelha média pelo antro mastóideo. Essa comunicação faz com que uma mastoidite (infecção na área) possa se propagar para a orelha média, ou vice-versa).

Algumas cirurgias da orelha média são feitas com acesso pelo referido processo, via suas cavidades pneumáticas.

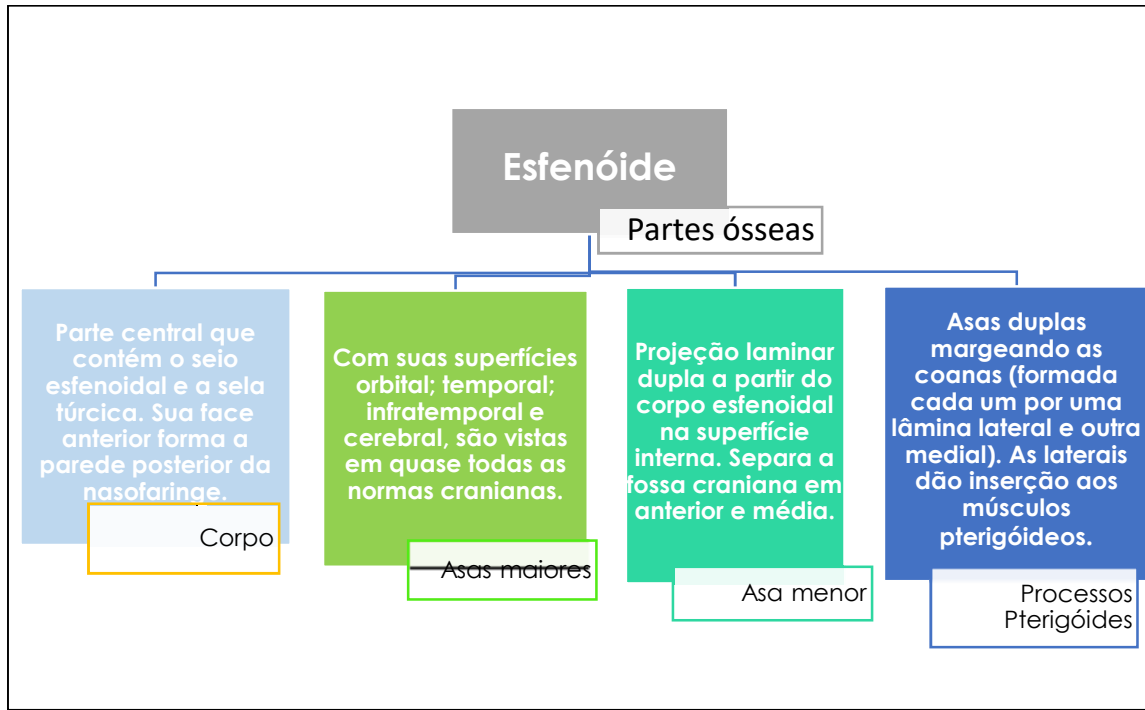
Esfenóide

Oso-chave do crânio, ímpar, e pode ser visto em quase todas as perspectivas (Figuras de 2.5 a 2.8). Se situa na porção central da base craniana, contribuindo parcialmente para formar a porção lateral escamosa do

crânio e sua cavidade. O esfenóide abriga o seio esfenoidal, estrutura aérea revestida de mucosa que se abre na cavidade nasal, e seu arcabouço conduz vasos e nervos em sua intimidade através da infinidade de canais

e forames nele contidos. No mapa 2.5 vemos suas partes e importância de cada uma, e no quadro 2.4, são dissecadas suas estruturas mais importantes

juntamente com seu conteúdo ou função.



Mapa conceitual 2.5- Partes do esfenóide.

O acesso Cirúrgico da hipófise via teto da cavidade nasal e esfenóide

A localização do corpo do esfenóide- formando a parede posterior da nasofaringe; seu conteúdo cavitário (seio esfenoidal); e a posição da hipófise na sela túrcica (acima do referido seio), permitem que os acessos cirúrgicos da glândula hipófise sejam feitos via cavidade nasal, quando possível.

Quadro 2. 4- Anatomia do osso esfenóide.

Estrutura	Importância/Localização / Função
Processos Clinóides: anteriores médios e posteriores	Projeções pares e pontiagudas, que servem de inserção à dura-máter. Ainda limitam a sela túrcica e são importantes no traçado cefalométrico usado em Ortodontia, como referência anatômica.
Sela Túrcica	Região em forma de sela, superior ao corpo esfenoidal em cujo centro se encontra a fossa hipofisária, protegida por dura-máter- o diafragma da sela.

Fossa hipofisária	É o centro da Sela túrcica. Aloja a glândula hipófise.
Fissura orbital superior	Fissura longitudinal, disposta de medial para lateral abaixo da asa menor e do processo clinóide anterior. Comunica a órbita com a fossa crânica média. Assim sendo, vasos e nervos como: artéria oftálmica; nervos oculomotor (NCIII); troclear (NCIV) e abducente (NCVI), além da parte oftálmica do nervo trigêmeo, passam por ela.
Canal óptico	Medial aos processos clinóides anteriores, sob a asa menor, comunica a fossa média do crânio com a órbita. Permite a passagem do nervo óptico (NCII) e da artéria central da retina, ramo da oftálmica.
Forame oval	Situado na asa maior, no assoalho da fossa craniana média, dá passagem ao nervo mandibular do trigêmeo. Pode permitir, também a entrada da artéria meníngea acessória, da maxilar, para a cavidade craniana.
Forame redondo	Situado na porção anterior da fossa crânica média, na asa maior, comunica essa fossa com a pteriogopalatina. Dá passagem ao ramo maxilar do trigêmeo.
Forame espinhoso	Ladeando o oval, na asa maior (assoalho da fossa crânica média), dá passagem à artéria meníngea média.
Canal pterigóideo	Se inicia nas bordas do forame lácero, e corre anteriormente sob as lâminas do processo pterigóide, comunicando a região do forame lácero com a fossa pteriogopalatina. O nervo do canal pterigóideo passa por ele. A pequena artéria do canal pterigóideo (ramo da maxilar, ou da palatina descendente) percorre esse canal, porém em direção à cavidade craniana, para nutrir a dura.
Processos pterigóides	Projeções laminares duplas, formado pelas lâminas lateral e medial. Guarnecem, lateralmente, as coanas
-Fossa pterigóidea	Depressão entre as lâminas pterigóideas (lateral e medial) de cada lado.
-Lâmina lateral	As lâminas laterais dão origem a porções dos músculos pterigóideos lateral e medial.
-Lâmina medial	Nas lâminas mediais se inserem: a fáscia faringobasilar, músculo constritor superior da faringe, e a parte cartilaginosa da tuba auditiva.

<p>-Fossa escafóide</p> <p>-Hâmulo pterigóide</p>	<p>Depressão localizada superiormente à lâmina medial, que origina parte do músculo tensor do véu palatino.</p> <p>Gancho na borda inferior da lâmina lateral. Ele é contornado pelo músculo tensor do véu palatino antes de este se inserir na aponeurose palatina. Nele se insere o ligamento pterigomandibular, que se dirige à mandíbula, separando os músculos bucinador e constritor superior da faringe.</p>
<p>Crista infratemporal</p>	<p>Elevação que separa as superfícies temporal e infratemporal da asa maior. Nela se insere parte do músculo pterigóideo lateral.(Na base do crânio).</p>
<p>Forame emissário</p>	<p>Dá passagem a uma pequena veia emissária que conecta o plexo pterigóideo com o seio cavernoso.</p>
<p>Espinha do esfenóide</p>	<p>Nela se prende o ligamento esfenomandibular e o músculo tensor do véu palatino.</p>

Pela Fissura orbital superior ainda passa a veia oftálmica superior, que após drenar o bulbo do olho (via veias vorticosas), e parte da órbita, se dirige ao seio cavernoso da dura-máter. Esta comunicação tem importância clínica pois a veia oftálmica se comunica com a veia angular na face. Infecções da região lateral do nariz, assim, podem atingir a região intracraniana.

Outra comunicação do tipo, e muito importante, é a provida pelas veias emissárias que comunicam o plexo pterigóideo com o seio cavernoso, via forame emissário do esfenóide.

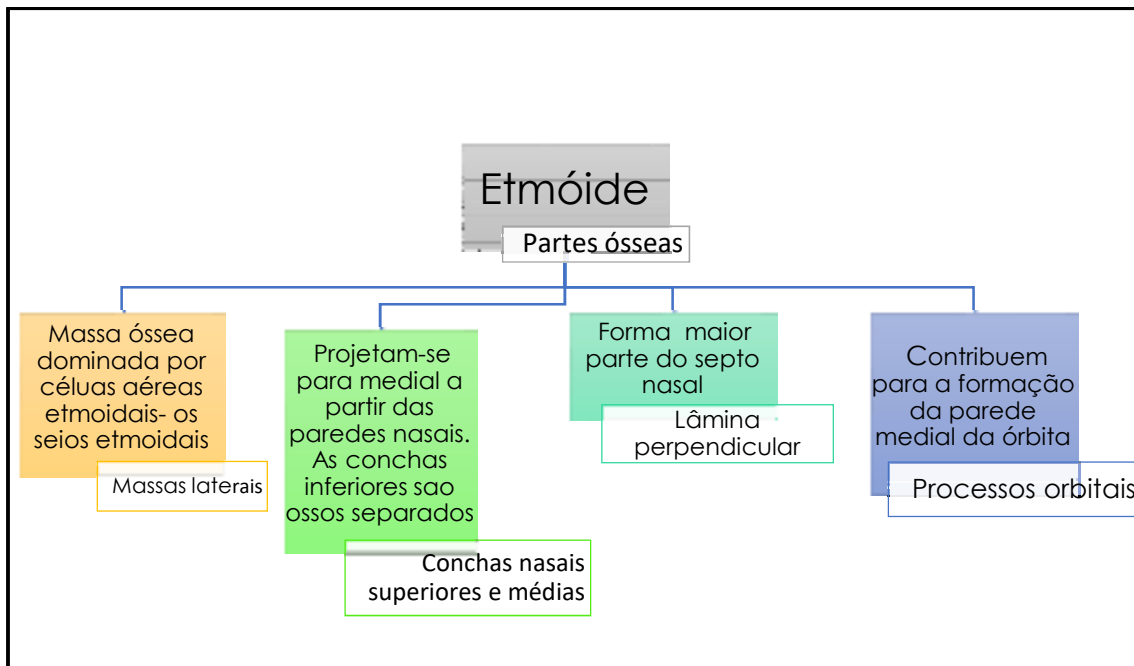


Etmóide

O etmóide ocupa a porção central do crânio. Localizado na região superior da cavidade nasal ele ajuda a formar seu septo, suas paredes laterais, lhe empresta 2 conchas de cada

lado e ainda forma seu teto.

Contendo uma infinidade de labirintos ósseos em suas massas laterais, ele detém as células aéreas etmoidais, ou seio etmoidal. O mapa conceitual 2.6 esboça as partes anatômicas deste osso.



Mapa conceitual 2.6- Etmóide e suas partes.

Em todas as suas partes componentes, o etmóide é rico em processos, reentrâncias e saliências. Essas são evi-

denciadas, e têm sua função discutida, no quadro 2.5. São ilustradas nas figuras a seguir (Fig. de 2.5 a 2.8).

Quadro 2.5- Anatomia do etmóide.

Estrutura	Importância/Localização Função
Crista Galli	Ou crista etmoidal, é uma elevação única, mediana na fossa crânica anterior, entre os processos orbitais do osso frontal. Aí se insere a foice do cérebro, uma prega da dura-máter.
Lâmina Crívosa	Projeção mediana e quadrilátera entre os processos orbitais do osso frontal, no assoalho da fossa craniana anterior. É o teto da cavidade nasal. Se mostra toda crivada por pequenos forames, que dão passagem aos filamentos do nervo olfatório (NCI).
Forames etmoidais anteriores e posteriores	Situados na parede medial da órbita, nas extremidades dos processos orbitais, dão passagem, respectivamente, às artérias e nervos etmoidais anteriores e posteriores, que seguem em direção à cavidade nasal e aos seios etmoidais e esfenoidal.

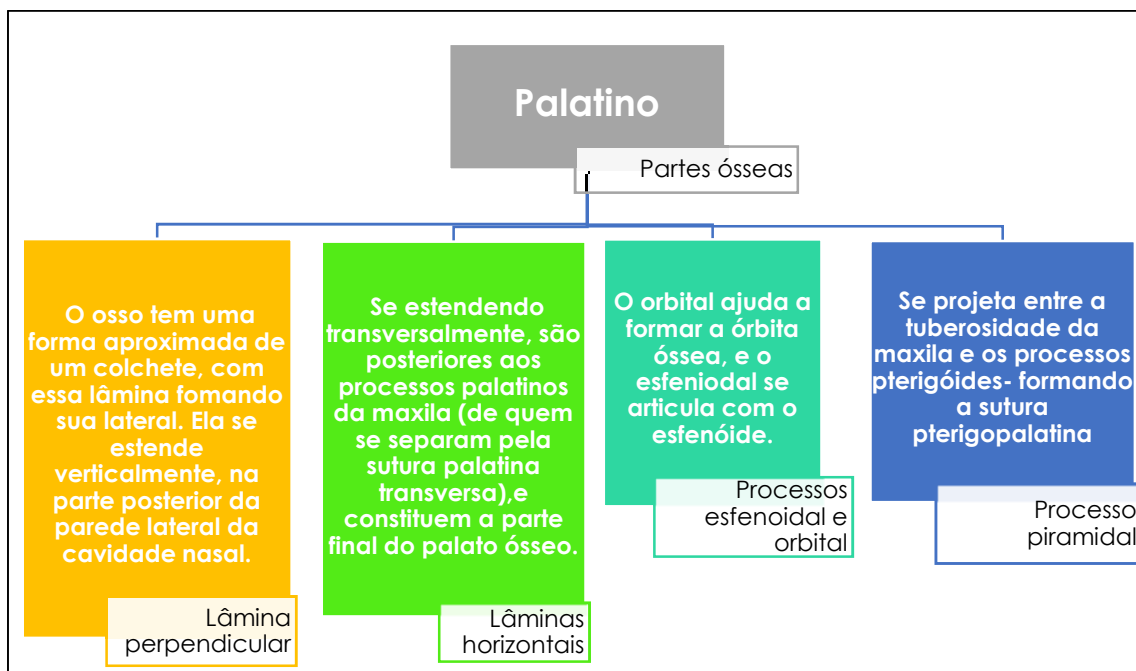
Fraturas cranianas Le Fort III

Esse tipo de fratura (discutidas à frente neste capítulo) atingem a face, a base do crânio, ossos etmóide e esfenóide. Envolvendo o primeiro, podem atingir a lâmina crivosa, fazendo com que o líquido – presente no espaço subaracnóide – da fossa crânica anterior, ganhe a cavidade nasal em forma de gotejamento – a rinoliquorréia. Esse é um sinal clínico característico das fraturas Le Fort III.

Palatino

O osso palatino situa-se posteriormente à maxila a quem ajuda na formação do palato e na com-

posição das paredes laterais da cavidade nasal, além de participar da construção da órbita óssea. O mapa conceitual 2.7 resume as partes anatómicas do osso palatino.



Mapa conceitual 2.7- Partes ósseas do osso palatino.

Disjunção Palatina

Maxilas atrésicas, ou com pouco desenvolvimento transversal, precisam passar por uma disjunção – abertura mecânica da sutura palatina mediana – visando expandir a face laterolateralmente. Esse processo é feito por um parafuso disjuntor que abre a sutura, que em seguida se ossifica, compensando a forma ogival do palato.

A sutura cruciforme é formada pela sutura palatina mediana, que se continua com a sutura entre as lâminas horizontais do palatino, mais a palatina transversa.



Os detalhes mais relevantes do osso palatino, bem como suas

funções e importância, podemos ver no quadro 2.6.

Quadro 2.6- anatomia do osso Palatino.

Estrutura	Importância/Localização/ Função
Forame palatino maior	Situado na porção do osso que ajuda a formar o palato- a lâmina horizontal. O forame dá passagem aos vasos e nervo palatinos maiores para o palato duro.
Forame palatino menor	Também situado na lâmina horizontal, o forame dá passagem aos vasos e nervo palatinos menores, para o palato mole.
Forame esfenopalatino	Localizado no assoalho da fossa pterigopalatina este forame comunica esta fossa com a cavidade nasal. Por ele passam o nervo nasopalatino e a artéria esfenopalatina.
Espinha nasal posterior	Projeção posterior na coana que dá inserção à aponeurose palatina (palato mole).
Canal palatovaginal	Entre o processo esfenoidal do osso palatino e o processo vaginal da lâmina medial do processo pterigóide. Permite a passagem de uma pequena artéria, a faríngea, ramo da maxilar, se dirigindo aos tetos da cavidade nasal e da faringe.

Frontal

Formado por uma parte escamosa, por processos orbitais- que formam o teto da órbita-, e pelos processos zigomáticos, o osso frontal abriga os seios frontais, cavi-

dades ósseas muitas vezes septadas por septos, que também se abrem na cavidade nasal. Algumas de suas peculiaridades- as mais importantes- estão descritas no quadro 2.7 e fig. 2.5.

Occipital

Além da parte escamosa, que abrange a maior parte da região posterior do crânio, o osso é composto pela parte basilar (o clivo), que

é a região onde repousa o bulbo, e pela parte lateral ou condilar, que apresenta os côndilos occipitais, para a articulação com o Atlas. (Quadro 2.8 e Figuras 2.7 e 2.8).

Quadro 2.7 - Estruturas anatômicas do osso frontal e sua função.

Estrutura	Função
Forame supra-orbital (supraorbital)	Às vezes se apresenta como uma incisura, um "forame" de bordas incompletas. Dá passagem à artéria, veia e nervo supraorbitais.
Incisura supra-trocLEAR (supratrocLEAR)	Incisura rasa, medial, que permite a passagem do feixe vaso-nervoso supratrocLEAR.
Glabela	Ponto craniométrico entre os arcos superciliares- importante na determinação da altura facial.
Arcos superciliares	Elevações marcando a posição aproximada das sobrancelhas.

Quadro 2.8- Anatomia do occipital

Estrutura	Importância/Localização/ Função
Forame magno	Também visto na norma interna, o forame magno dá passagem à transição bulbo-medula, suas meninges associadas, e à raiz espinhal do nervo acessório.
Canal do hipoglosso	Dá passagem ao nervo hipoglosso
Crista occipital interna	Aqui insere-se a foice do cerebelo
Sulco para seio transversO	Neste sulco passa o seio homônimo, se dirigindo para sua parte sigmóide.
Canal condilar e forame mastóideo	Dão passagem a veias emissárias.
Linhas nucaise protuberância occipital externa	Linhas transversais nas quais se inserem os músculos do dorso, e a gálea aponeurótica (linha nugal superior).
Crista occipital externa	Inserção ao ligamento nugal.
Tubérculo faríngeo	Elevação mediana, na base do clivus, que dá inserção à rafe faríngeo e ao músculo constritor superior.

Demais ossos

Todos os outros ossos do crânio têm uma anatomia menos complexa.

Por isso, os descrevemos em conjunto e os agrupamos no quadro 2.9, ocasião que salientamos sua importância.

Quadro 2.9- Demais ossos do crânio.

Ossos nasais	Na sutura frontonasal se situa o ponto craniométrico Násion (N).
Ossos zigomáticos	Osso mais proeminente da face (popularmente chamado de maçã do rosto). Formado por um corpo e processos que se dirigem ao frontal, ao temporal e à maxila.
Vômer	Constitui a parte posteroinferior do septo nasal. Em sua bainha corre o canal vomerovaginal.
Parietais	Ossos laminares que formam a "parede" lateral e superior do crânio.

Os processos e forames do crânio nas diferentes normas (faces)

Mesmo tendo nos debruçado sobre as estruturas cranianas mais relevantes em quase todos dos ossos do crânio, é imperioso que nos atenhamos, de uma maneira geral, à anatomia da região, estudando as minúcias em cada uma de suas normas (vistas). Muitos processos, cavidades, fossas e forames são limitados por mais de um osso, e presentes em várias perspectivas.

Os quadros de 2.10 a 2.12 desnudam essas estruturas e tecem comentários sobre sua localização e funções principais.

Norma frontal (Anterior)

Nesta perspectiva evidenciam-se as órbitas, a abertura piriforme, além dos ossos do viscerocrânio, mostrados nas figuras 2.5 e 2.6. No quadro 2.10, se discute as funções e importância dessas regiões.

As órbitas ósseas são formadas pelos ossos: lacrimal; processos orbitais do frontal; palatino; etmóide; processo orbital da maxila; superfície orbital da asa maior do esfenóide, e parte orbital do zigomático.

Pela abertura piriforme é possível se ver as conchas nasais inferiores, o septo nasal (formado pelo vômer e lâmina perpendicular do etmóide). São visíveis também, as conchas nasais médias do etmoide. (Figuras 2.5 e 2.6).

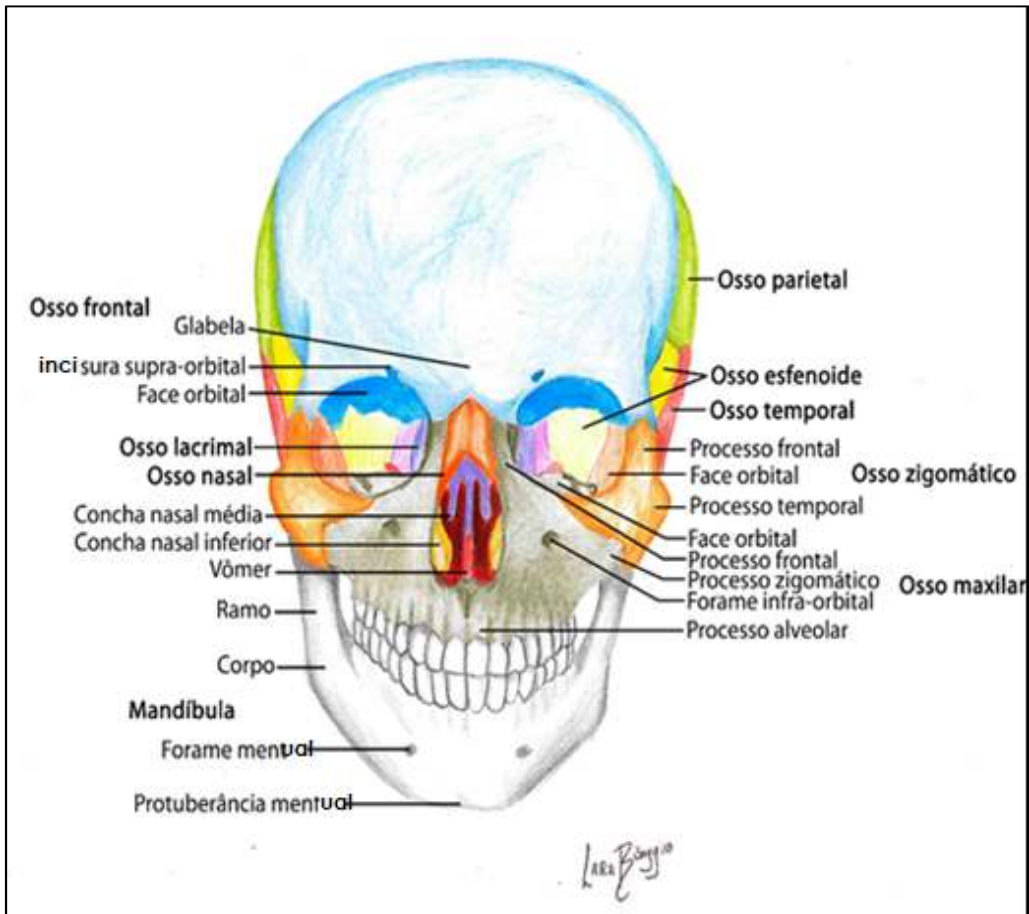


Figura 2.5 Crânio em vista frontal, com seus ossos evidenciados em diferentes cores, e devidamente ressaltada a anatomia mais relevante de cada osso. Crédito: Lara Bisaggio.

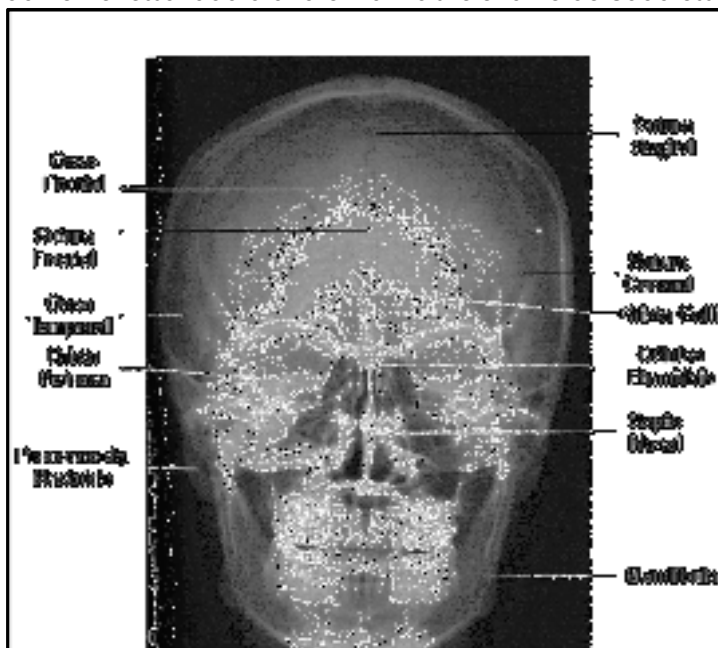


Figura 2.6 – Radiografia P-A (anteroposterior) do crânio. Gentilmente cedida pelo acervo do Prof. Dr. Gustavo Bittencourt.

Norma posterior

O principal osso da vista posterior, o occipital, já teve sua anatomia discutida. Porém, em um crânio nessa norma, as salientes linhas nucais se destacam (superior, média e inferior-às vezes a suprema) linhas que dão inserção a músculos cervicais e do dorso, como o trapézio, os levantadores da escápula e etc.

A protuberância occipital externa marca a posição do ínion.

Norma(face) Interna da calvária

Na face interna da cavaria observamos um sulco longitudinal (que abriga o seio sagital superior da dura-máter), e várias depressões, as foveólas granulares, provocadas pela pressão passiva das granulações da aracnoide (Figura 2.7). Notemos também os sulcos arteriais provocados pela intimidade dos ramos da artéria meníngea média com o periósteo interno craniano, o endocrânio.

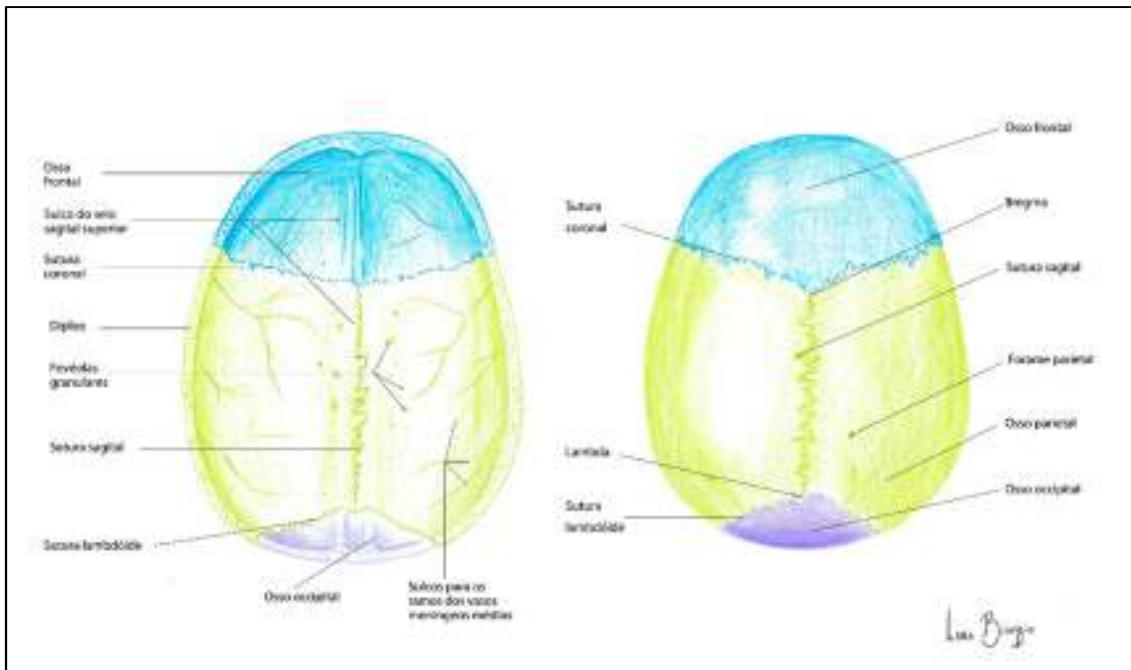


Figura 2.7 Cavidade craniana da calvária- norma interna (A) e em (B) norma superior do crânio.

É visível, também, a presença de alguns forames emissários de tamanho e localizações variadas, todavia, com função semelhante- permitir a passagem de veias emissárias que unem os seios da dura-máter subjacente com as veias da camada frouxa do couro cabeludo.

Norma superior

Mais em destaque nessa vista, as suturas: coronal (formando uma coroa) entre o frontal e os parietais; a sagital (seta) entre os parietais direito e esquerdo, e a lambdóide, entre o occipital e os parietais (Figura 2.7).

Norma lateral

Nesta norma, 11 ossos podem ser facilmente identificados. Destaque para a posição próxima entre os ossos temporal, parietal, frontal e esfenóide (assinalado com uma elipse), o ponto craniométrico ptérior (Fig. 2.8).

O arco zigomático, a fossa temporal, a fossa infratemporal, e as linhas temporais superior e inferior, se apresentam como destaques, nesta norma.

Quando removido o arco zigomático, se acessa a fossa infratemporal, de limites imprecisos. Esta fossa é ocupada majoritariamente pelos músculos pterigóideos. Ela contém a

importante artéria maxilar (e muitos de seus ramos); o plexo venoso pterigóideo e ramos do nervo mandibular.

A figura 2.8 e o quadro 2.10 colocam em evidência os principais detalhes desta vista, e aborda sua importância anatômica. Assim como a figura 2.9 destaca sua importância radiográfica.

Medialmente, a partir da fossa infratemporal se encontra uma cavidade em forma de gota invertida localizada entre os processos pterigóides e o osso palatino, a fossa pterigopalatina (FPPT), conforme a figura 2.10.

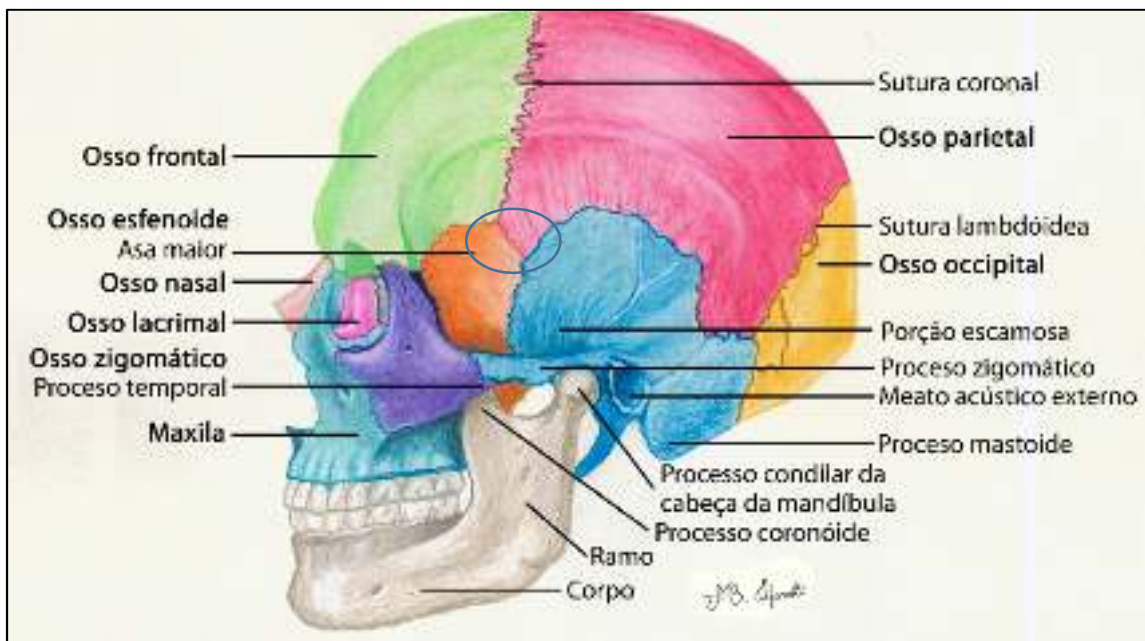


Figura 2.8 Crânio em vista lateral, com seus ossos evidenciados em diferentes cores, e ressaltada a anatomia mais relevante de cada osso. Observar a área do ptérior (circulada por uma elipse).

A fossa em questão, possui um assoalho (osso palatino) e descreve comunicações múltiplas. Além da ligação com a própria fossa infratemporal,

ela se comunica com a cavidade nasal via forame esfenopalatino; indiretamente com a região do forame látero pelo o canal pterigóideo; com a

fossa craniana média, pelo forame redondo, e com o palato ósseo, através

do canal palatino (esquema 2.1).

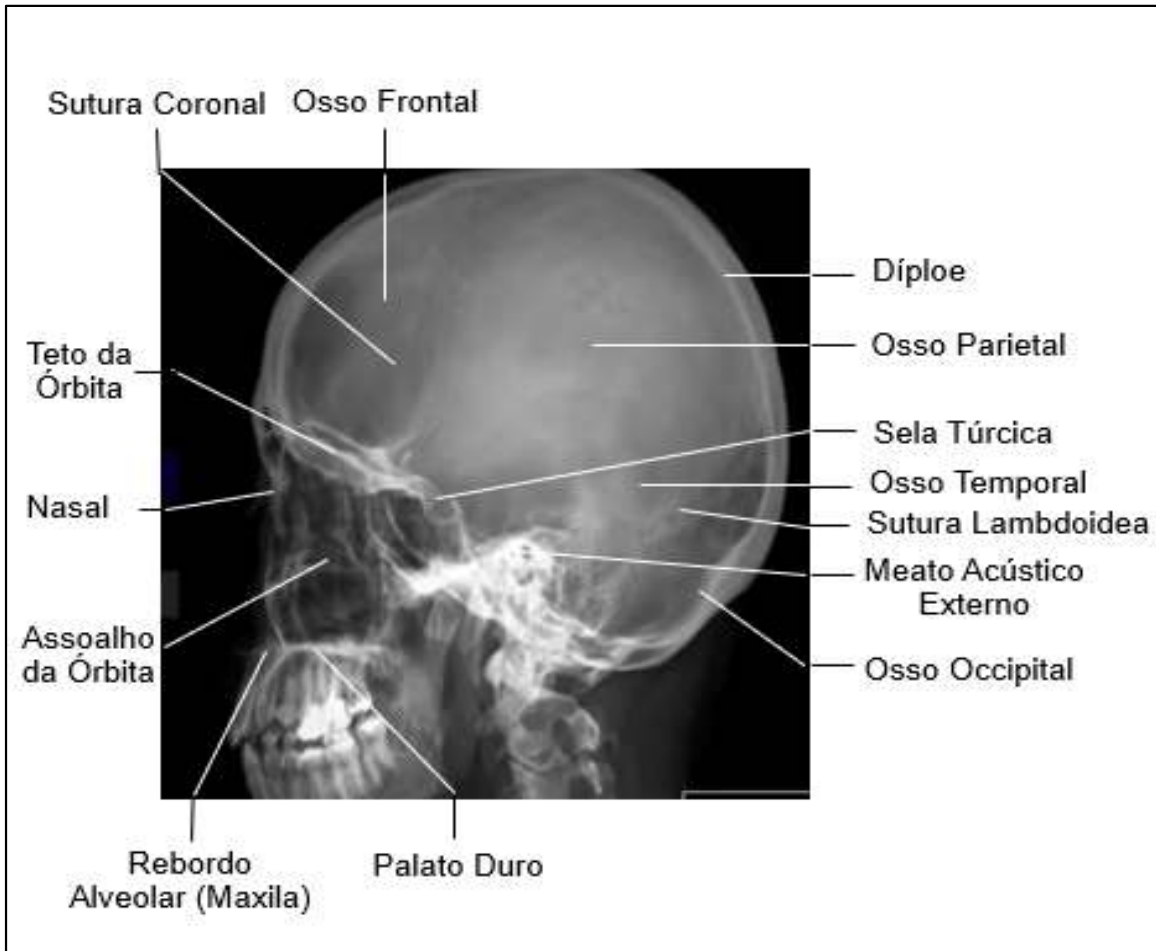
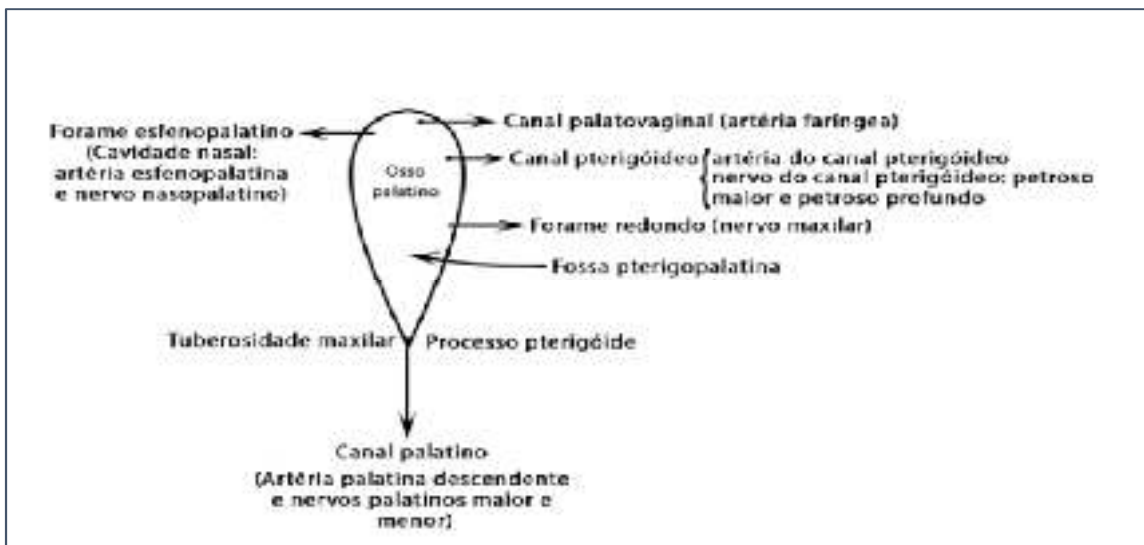
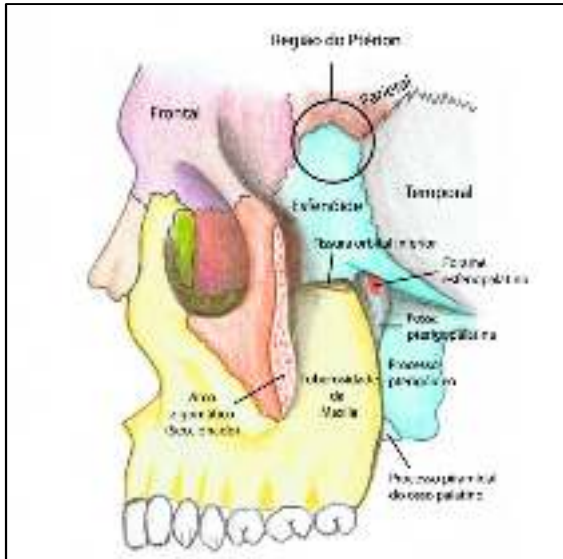


Figura 2.9 -Radiografia de crânio em vista lateral.



ESQUEMA 2.1- FOSSA PTERIGOPALATINA, SUAS COMUNICAÇÕES E SEU CONTEÚDO.



Nas radiografias cefalométricas laterais, a fossa pterigopalatina é vista como uma gota invertida. É uma referência importante para se aferir a posição dos ossos maxilares em relação ao restante do crânio.



Figura 2.10- Fossa pterigopalatina em evidência.

Quadro 2.10-Estruturas vistas na norma lateral do crânio

ESTRUTURA	FUNÇÃO
Arco zigomático	União dos processos zigomático do temporal e temporal do zigomático. Aqui se insere o músculo masseter.
Fossa temporal	Depressão ovalada que se estende das linhas temporais -acima- ao arco zigomático- abaixo. Abriga o músculo temporal e seus vasos e nervos associados.
Linhas temporais	A superior dá inserção à fáscia temporal, a inferior marca a origem do músculo temporal.
Fossa infratemporal	Fossa de limites imprecisos entre os processos pterigóides (superfície lateral da lâmina lateral); ramo mandibular; tuberosidade maxilar e processo estilóide. Contém a artéria maxilar os músculos pterigóideos, e o nervo mandibular.
Fissura Pterigomaxilar e Fossa Pterigopalatina (FPPT)	A FPPT, depressão em forma de gota Invertida, com base superior. Tem a tuberosidade maxilar como limite anterior e o processo pterigóide como borda posterior (fissura pterigo-maxilar). O palatino forma seu assoalho. Inferiormen-te, a fossa vai se fechando e o processo pterigóide toca a tuberosi-da-de, porém com o processo piramidal do palatino interposto entre eles. A FPPT contém o gânglio de mesmo nome, parte da artéria maxilar e do nervo maxilar.

Norma basal (inferior)

Nesta vista (norma), podemos ver a base do crânio, os ossos: occipital,

esfenóide, temporais, zigomáticos, ma-xilas, com seus processos palatinos, os palatinos, e o vômer.

Chama-nos a atenção aqui o forame magno, as coanas, o palato ósseo, os côndilos occipitais e a infinidade de forames e saliências ósseas.

Passamos à essa parte apreciando a figura 2.11 e procedendo uma leitura atenta do quadro 2.11.

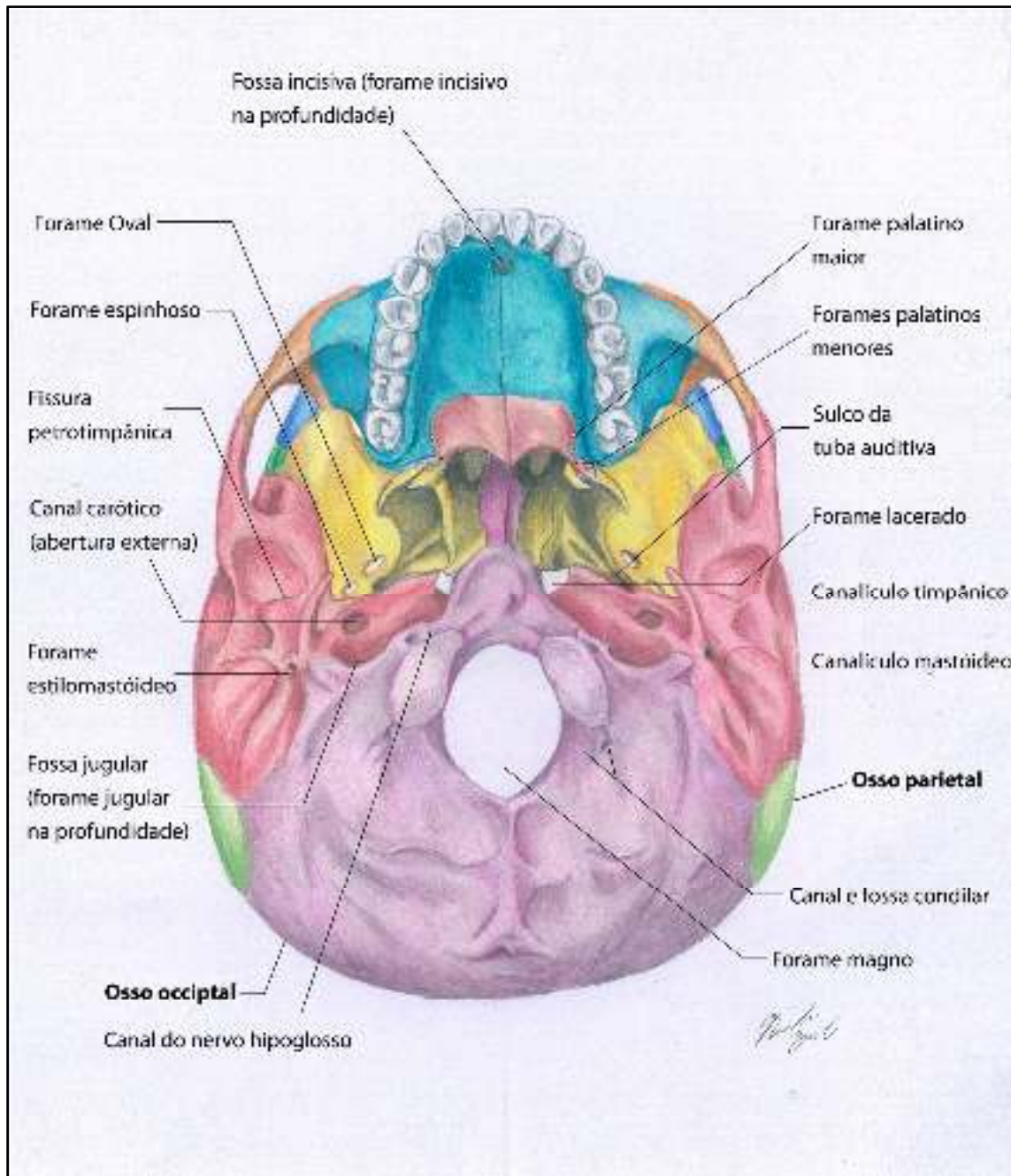


Figura 2.11- A base do crânio em vista inferior (norma basal).

Síndrome de Eagle

O processo estilóide, embora tenha por volta de 2 cm de comprimento, pode atingir em alguns casos até 8 cm, causando dificuldades na abertura da boca, por interferir na movimentação da mandíbula.

O forame lácero é obliterado por cartilagem *in vivo*. Ele tem esse nome que significa lacerado, rasgado, por se localizar no limite entre três ossos.



Quadro 2.11 – As estruturas cranianas em norma basal.

ESTRUTURA	IMPORTÂNCIA/LOCALIZAÇÃO /FUNÇÃO
Palato ósseo	Forma o teto da cavidade bucal e o assoalho da cavidade nasal. Constituído pela lâmina horizontal do palatino e processos palatinos das maxilas. A sutura cruciforme é evidente unido essas partes ósseas. Ela é formada pela palatina mediana e transversa.
Forame lácero	Forame de bordas indefinidas e localizado entre os ossos: temporal (ápice da parte petrosa; occipital e esfenóide). Apesar de ser obliterado por cartilagem <i>in vivo</i> dá passagem ao nervo petroso maior, que daí se dirige ao canal pterigóideo, após se unir ao petroso profundo.
Sulco da tuba auditiva	Porção aberta entre a parte petrosa do temporal (parte quadrada) e a asa maior do esfenóide. Ele é ocupado pela parte cartilaginosa da tuba auditiva. O sulco termina em duas aberturas para o interior da parte petrosa: uma acessa a parte óssea da tuba; a outra dá entrada ao músculo tensor do tímpano, ambas estruturas se dirigindo à orelha média.
Fossa e forame jugular	A fossa é uma depressão que se encontra no temporal, na borda anterior do forame jugular. Ela abriga o bulbo superior da veia jugular. O forame dá passagem à essa veia jugular interna (continuação do seio sigmóide) e seu seio tributários (petroso inferior), além de ser através do forame que os n. cranianos IX; X e XI deixam o crânio.
Coanas	Entre os processos pterigóides (lateralmente) e o vômer (medialmente). No vivente comunica a cavidade nasal com a nasofaringe.
Fissura orbital inferior	Entre esfenóide e maxilas, comunica a fossa infratemporal com a órbita. Dá passagem ao nervo, artéria infraorbitais e à veia oftálmica inferior.

Norma interna (fossas cranianas)

Muitas dos acidentes anatômicos presentes nesta vista já foram descritos pois são, também, localizáveis em outras perspectivas do crânio. Entretanto, ainda podemos distinguir as três fossas cranianas: anterior, média e posterior, cujos limites são a asa menor do esfenoide e a borda superior da parte petrosa do temporal, além claro, do frontal e occipital.

Na fossa craniana anterior temos como assoalho, o teto orbital formado pelo o processo orbital do osso frontal, com suas múltiplas impressões cunhadas no osso pelos giros cerebrais.

Na fossa craniana média muito notórias, outrossim, são as impressões das meninges e suas estruturas vasculares associadas, além dos sulcos arteriais da artéria meníngea média, a partir do forame espinhoso. Nos chamam a atenção, já na fossa posterior, as várias depressões que abrigam os seios venosos da dura-máter na região: o sulco do seio petroso superior- a partir da vertente superior da parte petrosa do temporal e o sulco do seio petroso inferior (já na fossa craniana posterior) que segue pela fissura petrooccipital. Os seios petrosos comunicam o seio cavernoso com o seio sigmóide, fazendo aí sua drenagem final.

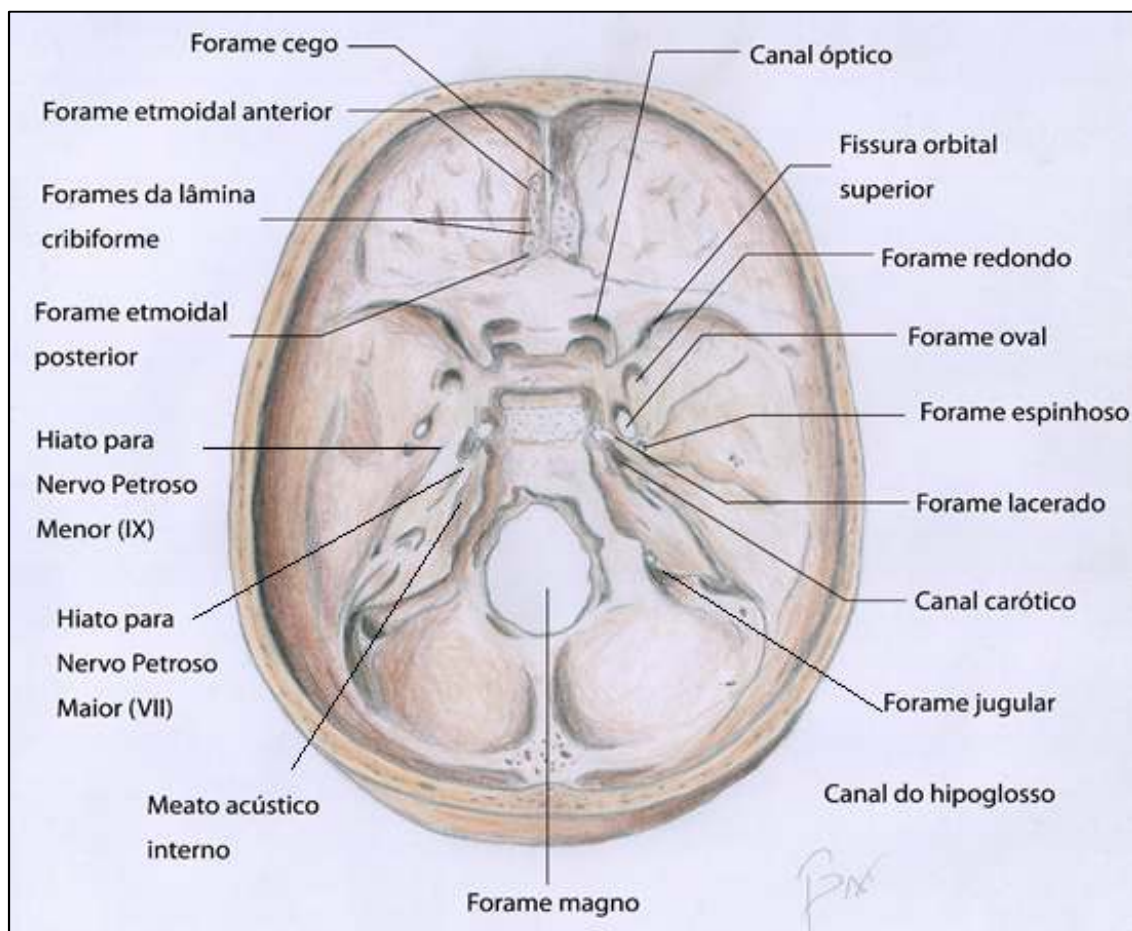


FIGURA 2.12 - CAVIDADES CRANIANAS (CRÂNIO EM NORMA INTERNA). CRÉD. VITOR BAX.

Na fossa posterior também são vistos: a) os sulcos dos seios transversos,

que se dirigem lateralmente a partir da confluência dos seios (marcada pela

protuberância occipital interna); b) o sulco do seio occipital, das proximidades do forame magno, em trajeto ascendente à protuberância occipital interna, e por fim, c) sulco do seio sigmóide, contínuo ao sulco do seio transverso, em cada lado, que termina no

forame jugular. (Figura 2.12).

O quadro abaixo (Quadro 2.12) resume e comenta a localização e a função principal de estruturas vistas nas cavidades do crânio (fossas cranianas anterior, média e posterior).

Quadro 2.12- Acidentes anatômicos das fossas cranianas.

ESTRUTURA	FUNÇÃO
Sulcos Arteriais	Abrigam as ramificações da artéria meníngea média que sulcam o osso profundamente na região.
Sulco dos seios petrosos superior e inferior	Abrigam os seios da dura-máter: petroso inferior e superior, que respectivamente, drenam o seio cavernoso para o seio sigmóide, por superior e inferior, na região petrosa.
Sulco do seio Transverso	Os sulcos, direito e esquerdo, contêm cada um dos seios Transversos, que a partir da confluência dos seios, se dirigem aos seios sigmóides.
Sulco do seio sigmóide	É a continuação sinuosa do sulco do seio transverso de cada lado, desembocando no forame jugular.
Sulco do seio occipital	Abriga o seio homônimo que, a partir do forame magno, ascende na linha mediana e drena na confluência dos seios, na protuberância occipital interna.

Secção Sagital do crânio

Esse corte sagital no crânio, embora mais complexo de ser estudado e entendido, é imprescindível como base para a interpretação de uma radiografia cefalométrica lateral, muito usada em Ortodontia. Embora já tenham sido devidamente discutidas e

localizadas, as estruturas mais relevantes, e os acidentes anatômicos importantes são mostradas nas figuras 2.13 e 2.14. Destaque para o clivus (clivo) do occipital; para o dorso da sela do esfenoide; para o septo nasal (vômer e lâmina perpendicular do etmóide), além do palato ósseo.



Pela radiografia cefalométrica lateral pode-se estimar a inclinação da base do crânio, e com isso, inferir sobre a direção do crescimento facial, se mais vertical ou mais horizontal.

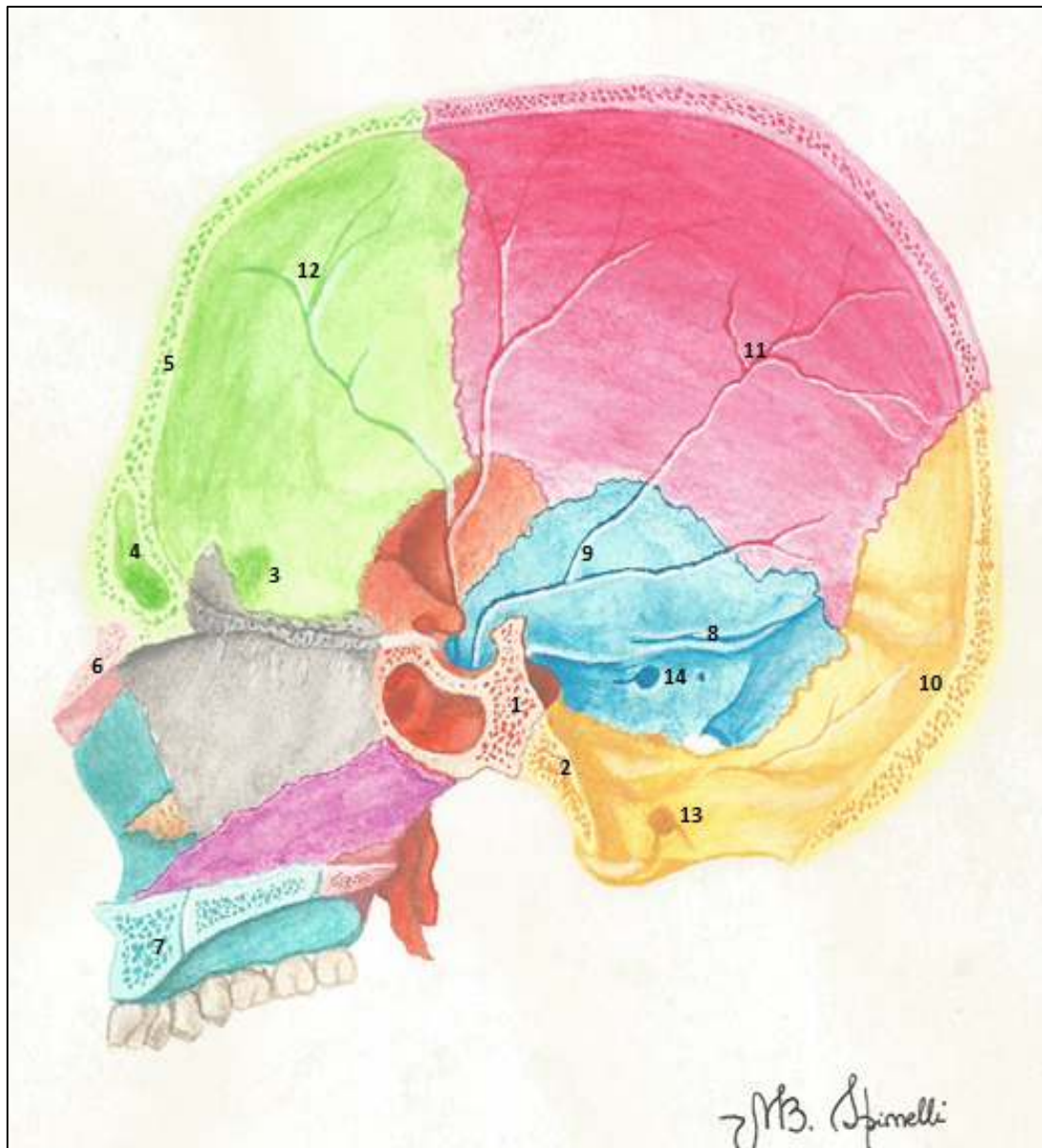


FIGURA 2.13- SECÇÃO SAGITAL DO CRÂNIO. 1-CORPO DO ESFENÓIDE PRÓXIMO À SINCONDROSE ESFENOCIPITAL; 2- CLIVUS DO OCCIPITAL; 3-TETO DA ÓRBITA(PROCESSO ORBITAL DO FRONTAL); 4- SEIO FRONTAL; 5 SUBSTÂNCIA ESPONJOSA (DÍPLOE CRANIANA) ENTRE AS DUAS LÂMINAS, EXTERNA E INTERNA DE TECIDO COMPACTO; 6- OSSO NASAL; 7- PROCESSO ALVEOLAR DA MAXILA (OBSERVAR O CANAL INCISIVO); 8- SULCO DO SEIO PETROSO SUPERIOR; PARTE ESCAMOSA DO TEMPORAL (9); DO OCCIPITAL (10) ; DO PARIETAL (11) E DO FRONTAL(12); CANAL DO HIPOGLOSSO (13) E PORO (MEATO) ACÚSTICO INTERNO-14.

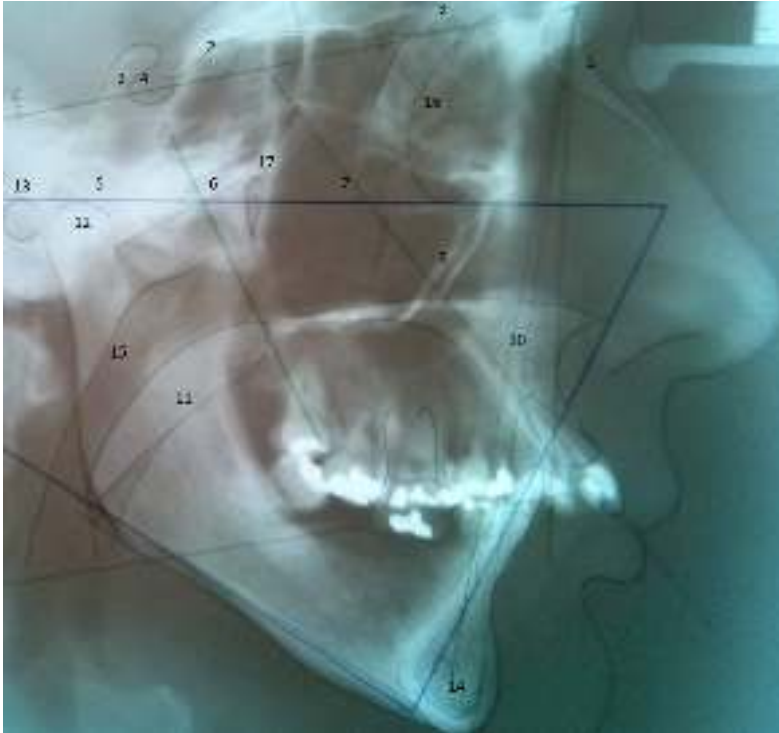


Figura 2.14. Radiografia cefalométrica lateral com traçado em sobreposição. Em 1- osso nasal; 2- processo clinóide anterior; 3- processo clinóide posterior; 4- sela túrcica; 5 e 6- parte basilar do occipital e clívo (abaixo do corpo esfenoidal); 7-8- osso zigomático; 9- teto da órbita; 10- maxila; 11- palato mole; 12- côndilo mandibular; 13- poro acústico externo; 14- sínfise mentoniana; 15- faringe; 16- órbita; 17- fissura pterigo-palatina. **Imagem do acervo do Dr. Sérgio Murta Maciel.**

Secção coronal

Nesta perspectiva é possível formarmos um conceito mais sólido da anatomia óssea do seio maxilar, da cavidade nasal e dos pilares zigomáticos (discutidos a seguir), bem como das relações dessas entidades entre si. Na figura 2.15 conseguimos vislumbrar, este corte, na altura do seio maxilar.

São visíveis: a topografia alveolar superior posterior; a relação dos molares com o assoalho do seio maxilar; a cavidade nasal - assoalho pelas

maxilas e palatinos, teto com a participação do etmóide; o septo nasal em sua região posterior, formado pelo vômer, e a projeção das conchas nasais inferiores para a cavidade nasal dos lados direito e esquerdo.

Importante também, é a concepção do zigomático como pilar, e a estimativa da maneira com que este osso “reforça” a região lateral do viscerocrânio, absorvendo o impacto mastigatório que incide sobre o processo alveolar superior direcionando-o à base do crânio.

Topografia alveolar e os seios maxilares

Os molares apresentam uma íntima relação com a cavidade do seio maxilar, que se estreita com a reabsorção do processo alveolar na senilidade, e sua conseqüente pneumatização, tomando delicada a operatória endodôntica, cirúrgica e ortodôntica na região.

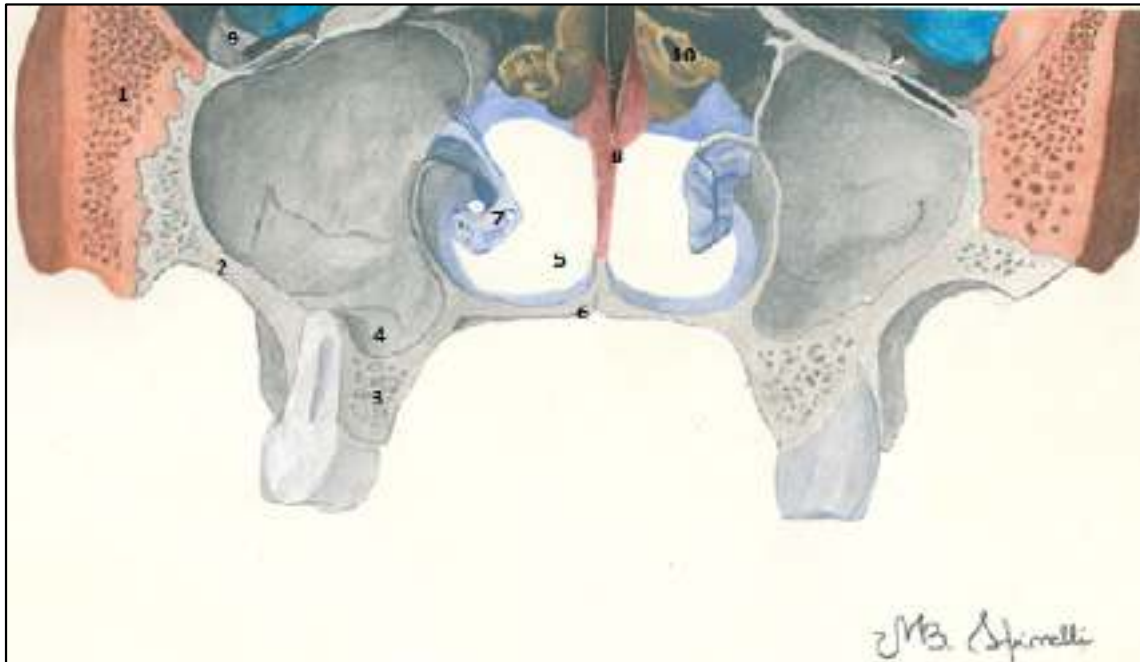


FIGURA 2.15- SECÇÃO SAGITAL DE UM CRÂNIO NA ALTURA DO SEIO MAXILAR. 1- OSSO ZIGOMÁTICO; 2- MAXILA (ALTURA DA CRISTA ZIGOMÁTICO ALVEOLAR NO PROCESSO ZIGOMÁTICO); 3-PROCESSO ALVEOLAR SUPERIOR COM AS RAÍZES DOS MOLARES (OBSERVAR A PROXIMIDADE COM O SEIO MAXILAR- 4); 5- CAVIDADE NASAL E SEU ASSOALHO (6); 7- CONCHA NASAL INFERIOR; 8- OSSO VÔMER; 9-ÓRBITA; 10- ETMÓIDE.

O CRÂNIO NA PERSPECTIVA CLÍNICO-CIRÚRGICA

Passemos agora para uma seção menos descritiva e mais anatomo-clínica do crânio. Aqui veremos os mecanismos de crescimento do mesmo, as diferenças apresentadas em sua evolução com o avançar da idade e as diferenças de gênero.

Pilares de reforço do crânio

Ainda que classicamente formado por ossos que obviamente possuem substância esponjosa e cortical (compacta), o crânio apresenta peculiaridades. A face humana é bem leve, com um desenvolvimento mínimo do que seria o "focinho" quando comparada com a de outros animais.

Implantes zigomáticos

Aproveitando-se da fisiologia da transmissão de forças, da anatomia, e da topografia da região, é bastante comum, em caso de perdas ósseas severas, a adaptação de implantes zigomáticos, para sustentação de uma prótese. Esses implantes são colocados tangenciando o assoalho do seio maxilar, se estendendo da maxila ao zigomático.

Fato esse, que está diretamente ligado à nossa postura bípede, à nossa visão binocular, e à capacidade de manusear objetos com as mãos. Isso demandou uma face menos desenvolvida, um nariz de pequeno porte, e um raio de visão que supera os 180 graus.

Logo, os ossos faciais puderam, e realmente deveriam ser, mais leves, menos compactos, possibilitando essa evolução filogenética. Essa leveza fez desses ossos muito frágeis e ainda mais suscetíveis a fraturas e danos.

Para contornar esse eventual problema da evolução, a natureza brindou nosso crânio com um sistema de pilares, colunas e contrafortes que funcionam como reforço ósseo e como "corredores de força" que dissipam a carga mastigatória direcionando-a para a base do crânio.

A figura 2.16 ilustra justamente o fato, mostrando os pilares situados na

altura dos dentes caninos, seguindo em direção ao osso frontal, e na região zigomática, seguindo para a base craniana lateralmente à órbita. Junto com esses dois pilares, é destacável um outro reforço presente na região dos processos pterigóides, o pilar posterior (pterigóideo), com estrutura e função similares.

Na figura 2.16, notam-se também, os arcos que margeiam a órbita superior e inferiormente. Além desses, ainda se cita a trajetória de força do arco zigomático na lateral do crânio e o contraforte formado pelo palato ósseo, unindo os dois sistemas direito e esquerdo.

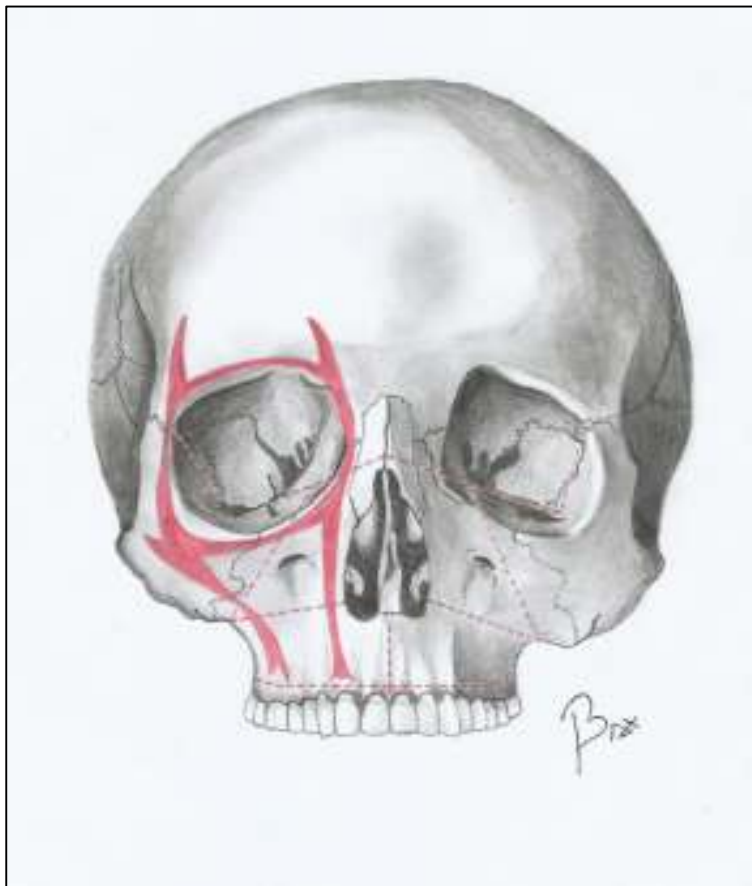


Figura 2.16- Os pilares e arcos de reforço da face. Pilares Canino e zigomático. Arcos supra e infraorbitais. Notar as linhas pontilhadas marcando os pontos de maior fragilidade e por conseguinte, mais suscetíveis a fraturas.

Transferência de força

A força mastigatória incidindo sobre os dentes é amortecida pelo ligamento periodontal, transferida para os alvéolos, para o processo alveolar como um todo e daí para a parte basal dos ossos maxila e mandíbula. Através de corredores de força (os pilares na maxila, por exemplo) a carga mastigatória é dissipada na base do crânio.

A reabilitação oral total de um paciente edêntulo com uma prótese superior sobre implantes, deve seguir a orientação desses pilares de reforço. Ou seja, deve-se priorizar a adaptação dos implantes nas regiões, ou o mais próximo o possível, dos pilares de reforço.



No tipo Le Fort II, a maxila e suas regiões adjacentes se deslocam, portanto, é uma fratura mais verticalizada, passando pelas partes mais frágeis da

Fraturas cranianas típicas

A mesma figura que mostrou os arcos da face, salientou alguns pontos de maior fragilidade no viscerocrânio- marcados pelas linhas vermelhas pontilhadas. Esses locais, via de regra, são pontos mais sujeitos a fraturas, que acometem a região.

Fraturas do viscerocrânio

Tendo em vista, na maior parte das vezes, a presença de um padrão para a ocorrência das fraturas da face, Le Fort as agrupou em três categorias e as nomeou: Le Fort I, II e III, conforme ilustra a figura 2. 17.

Nas fraturas Le Fort I o processo alveolar e o palato são deslocados, assim como os dentes superiores

Fraturas Faciais

Nas Le Fort III o neurocrânio praticamente se separa do viscerocrânio. A situação é particularmente grave, pois poderá levar à comunicação direta da fossa craniana anterior com a cavidade nasal, por secção da lâmina crivosa do etmóide. Um quadro de rinoquorréia pode sobrevir.

maxila (entre os pilares canino e zigomático, de cada lado).

Já na Le Fort III, vemos o viscerocrânio praticamente se separar do neurocrânio, com a linha de fratura passando pelas fissuras orbitais inferiores e pelos ossos nasais.



A terminologia Le Fort I, II e III é muito usada como jargão técnico entre cirurgiões buco-maxilo-faciais e ortodontistas, para definir o tipo de cirurgia ortognática a que será submetida a maxila.

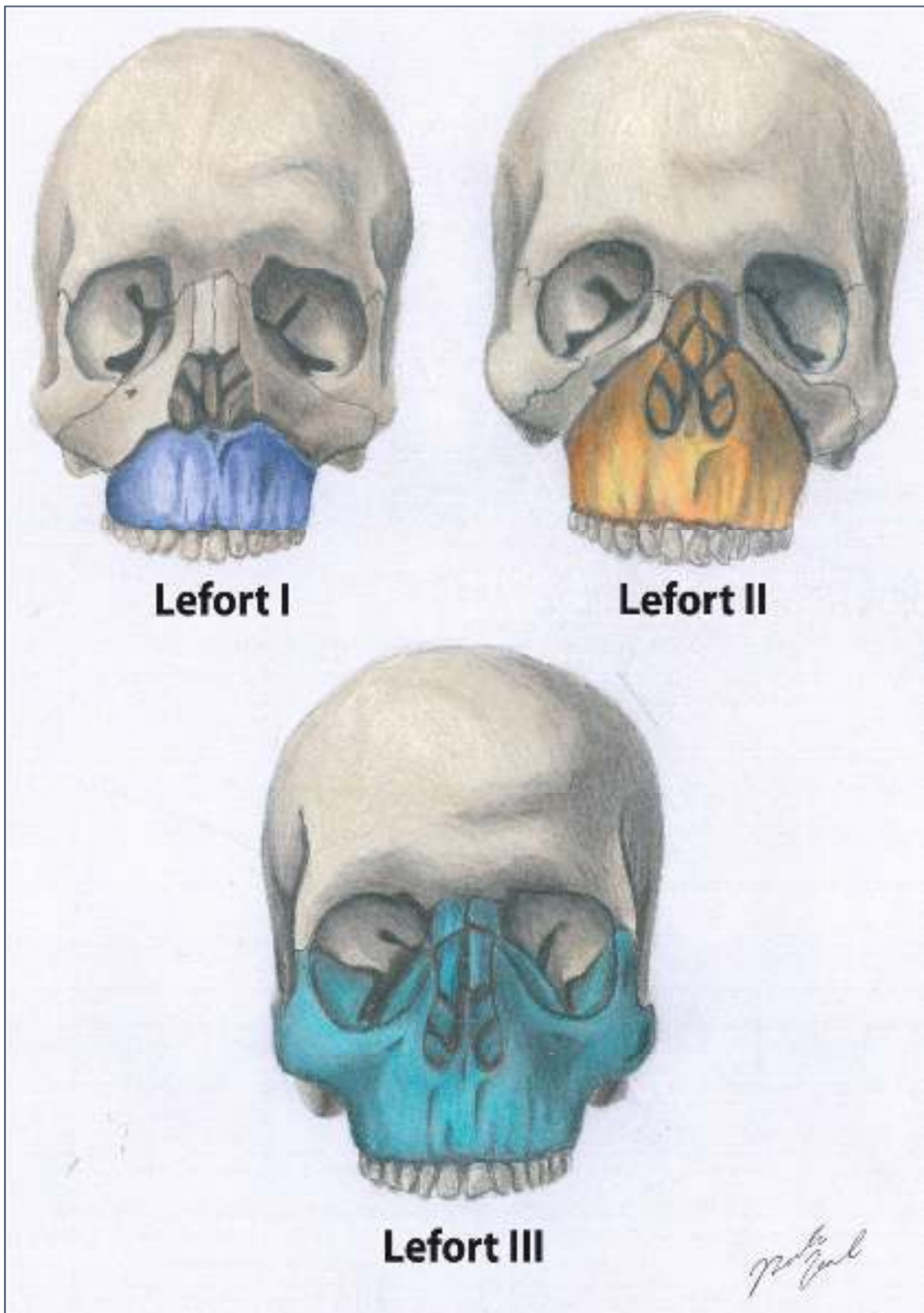


FIGURA 2.17- LOCALIZAÇÃO DAS FRATURAS FACIAIS MAIS COMUNS, CLASSIFICADAS POR LE FORT. CRÉDITO: NICOLAS LOSCHI.

Fraturas mandibulares

As fraturas da mandíbula, quase sempre, obedecem também a uma lógica anatômica, pois acometem preferencialmente alguns locais. (Estatísticas aproximadas são mostradas no Gráfico 2.1, e os locais de maior incidência de fraturas, expostos na figura 2.18).

A mandíbula também recebe em sua base, via dentes- processo alveolar a carga mastigatória que deverá ser dissipada para a base do crânio seguindo trajetórias de força. Essas trajetórias passando pelos processos alveolares, ganham o corpo, seguem pelo processo coronóide (inserção do músculo temporal) e pelo processo condilar (que se articula com o crânio), para se dissiparem na base craniana. Logo, os pontos mais vulneráveis são localizados nas linhas dessas trajetórias.

Fratura de Côndilo

As fraturas do côndilo, quando ocorrem em indivíduos de pouca idade, tendem a uma consolidação sem sequelas, ao passo que uma fratura na idade adulta pode levar à anquilose da ATM envolvida.

Majoritariamente no cruzamento dos sistemas corpo- ramo e ramo- processo condilar, a suscetibilidade é maior,

não sendo difícil notar que mais da metade das fraturas mandibulares ocorrem na dupla cômulo- ângulo. As fraturas condilares, por sua vez, são as mais frequentes – cerca de 30 % de todas as secções acidentais e traumáticas que acometem o osso (Gráfico 2.1).

Posição do terceiro molar

A presença de um terceiro molar retido potencializa demasiadamente a probabilidade de uma fratura no ângulo mandibular.

A loja óssea do germen, ou do dente retido, determinam uma linha de fratura. Ao menor impacto no mento, pode haver uma ruptura óssea na região.

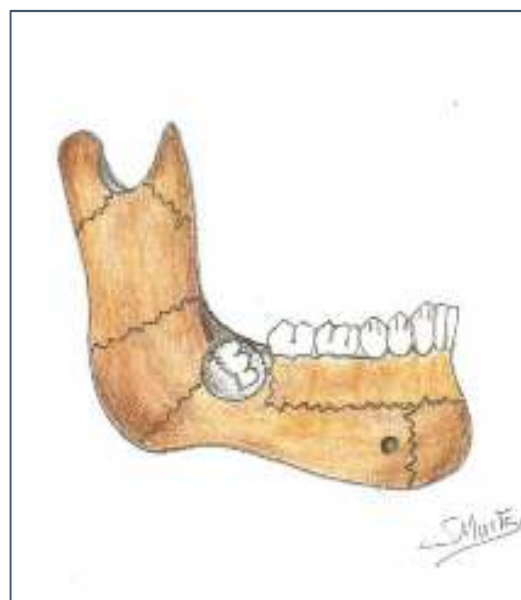


FIGURA 2.18- LINHAS DE FRATURAS MAIS COMUNS NA MANDÍBULA. O GÉRMEN DO TERCEIRO MOLAR PRESENTE FRAGILIZA A UNIÃO CORPO-RAMO.

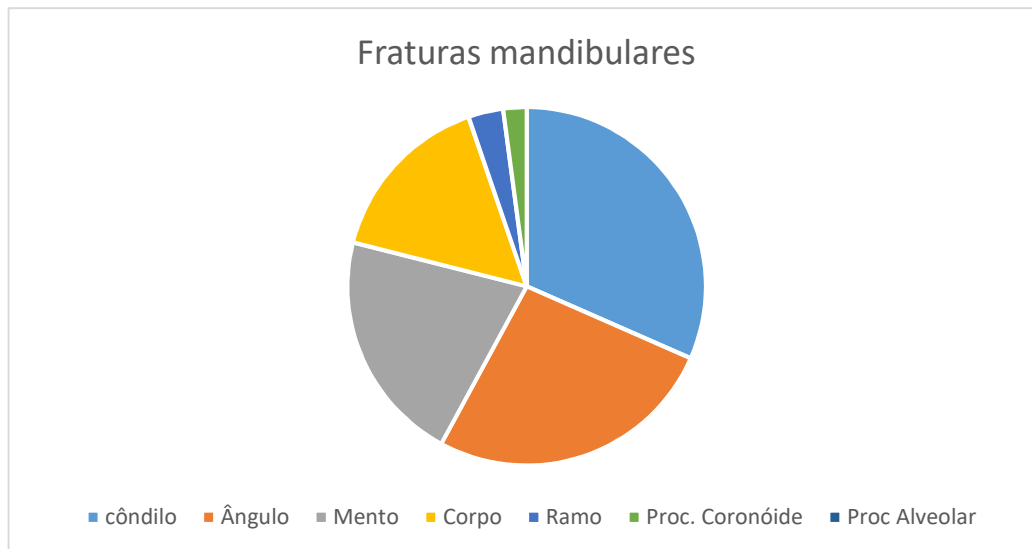


GRÁFICO 2.1- PERCENTUAL DA OCORRÊNCIA DAS FRATURAS MANDIBULARES NOS DIFERENTES PONTOS ANATÔMICOS.

Pontos Craniométricos

Imprescindíveis em craniometria, principalmente para fins antropométricos ou de medicina legal, e importantíssimos em Ortodontia, nas análises cefalométricas para diagnóstico das más oclusões, os pontos craniométricos são marcações de referência no crânio.

Através deles, se traçam linhas e ângulos para medição e análise com a finalidade de determinar a etnia; classificar a forma da cabeça; ou para o diagnóstico da direção e magnitude do crescimento dos ossos da face.

Como exemplos dessas medidas citamos a aferição da altura facial. O terço superior corresponde à medida da Glabella (Gl) ao Vértex (Ve), ao passo que a altura facial média vai da Espinha Nasal Anterior-ENA à Glabella. Já o terço inferior facial é medido do Gnátio (Gn) à ENA. Um

equilíbrio entre esses três terços demonstra uma face harmônica (Figura 4.5).

Dimensão vertical protética

Clinicamente pode-se citar a utilização dos pontos craniométricos no traçado cefalométrico ortodôntico e na determinação da DVO- Dimensão Vertical de Oclusão, que deve ser obtida para a reabilitação de um paciente edêntulo total.

As alturas dos terços médio e inferior da face devem ser compatíveis. As medidas tomadas neste caso, contribuem para se reabilitar o paciente com precisão, evitando defeitos estéticos ou funcionais, como sobrecarga muscular.

Baseados nas medidas antropométricas (craniométricas), podemos classificar os tipos de crânios: braquicéfalo, dolicocefalo, mesocéfalo, de acordo com as proporções obtidas com a aplicação dos índices cefálicos.



Em antropometria, assim como na craniometria, além da cefalometria (partes da ciência que realizam medidas corporais, cranianas e da cabeça, respectivamente), os pontos craniométricos são cruciais para se estabelecer uma posição exata de referência das tomadas lineares e angulares.

Nas figuras 2.19 e 2.20 vemos a marcação dos principais pontos de medida no crânio.

Odontologia legal e medicina legal

Os pontos craniométricos são importantes em Medicina e Odontologia Legal para se obter os índices cefálicos.

Esses índices utilizam-se dos pontos craniométricos em larga escala para que se determine a etnia, a idade e o gênero, bem como o tipo facial de uma ossada, por exemplo.

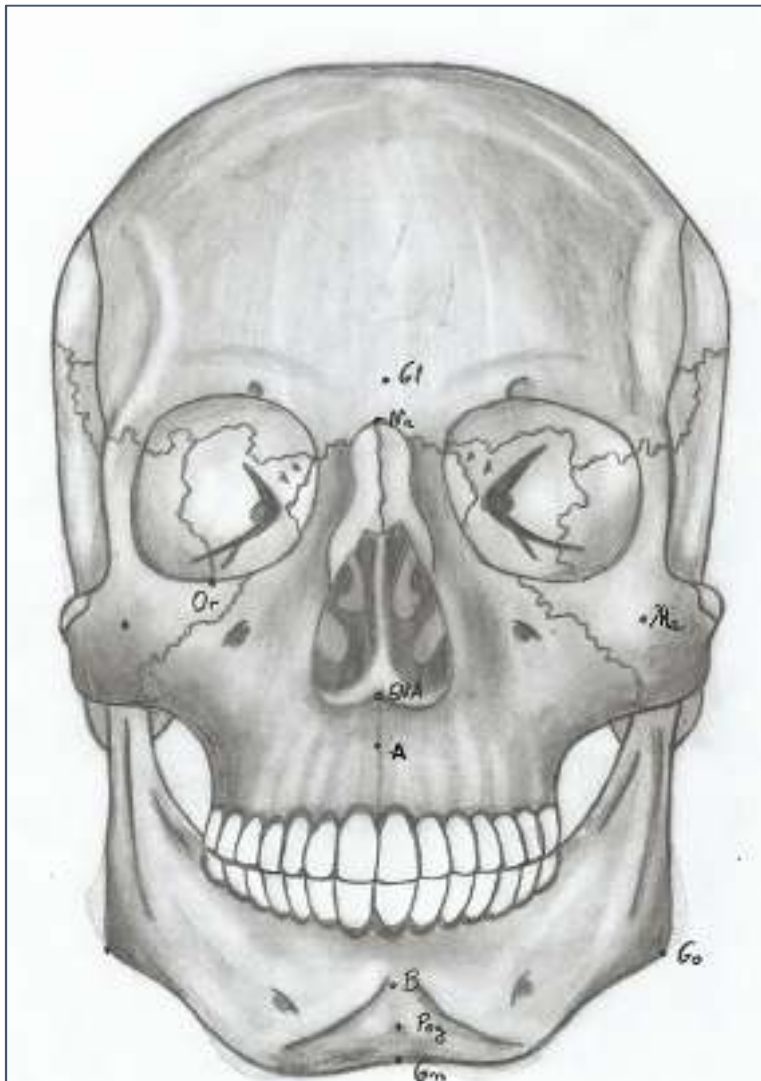


Figura 2.19- Pontos craniométricos.

Na- Násion- Sutura frontonasal

Gl- Glabela-Entre os arcos superciliares.

Ma- malar- na proeminência zigomática.

Or- Orbitale- margem da órbita (inferior)

ENA- Espinha Nasal Anterior

A-Ponto "A" (maior concavidade do processo alveolar na maxila).

B-Ponto "B" (maior concavidade do processo alveolar na mandíbula).

Pog- Pogônio- Proeminência da sínfise mentoniana

Gn- Gnátio- Porção inferior da sínfise, entre o Me e o Pog..

Go- Gônio-ângulo da mandíbula.

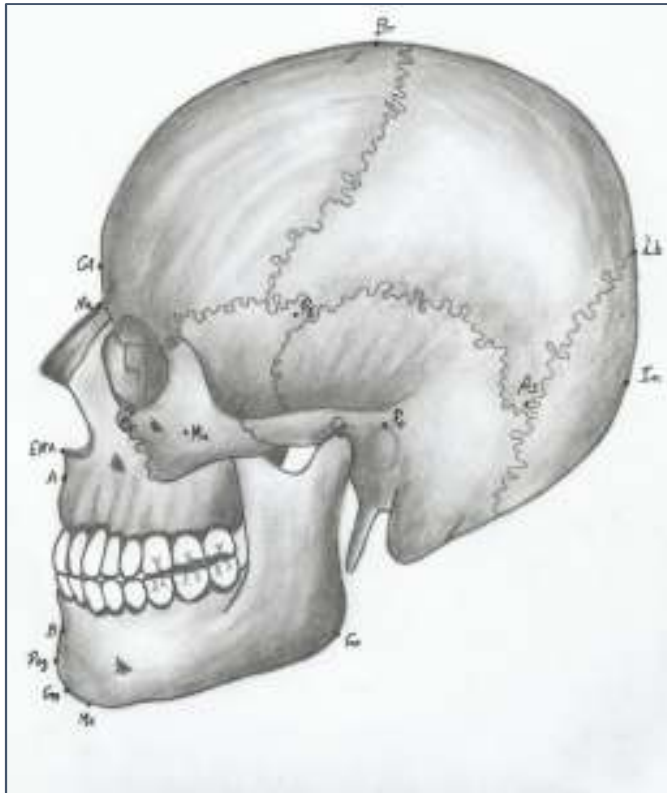


Figura 2.20- Pontos craniométricos, em norma lateral.

Br- Bregma- Sutura frontoparietal.

Lb- Lâmbda- Sutura parietoccipital.

In- ínion- Protuberância occipital externa.

Co- Condílio- Superfície superior do cêndilo.

Po- Pório- Poro acústico externo- borda superior.

As- Astérion- Proximidade entre os ossos parietal, occipital e temporal.

Pt- Ptérion- Proximidade entre os ossos parietal, esfenóidel, frontal e temporal.

Alterações cranianas nas diferentes idades

O desenvolvimento dos ossos da cabeça, e não poderia ser de outra forma, acompanham o desenvolvimento geral dos ossos do corpo. Assim sendo, alterações significativas acontecem ao longo dos anos nessa região. Alterações essas, que são de grande relevância clínica e funcional.

O mapa conceitual 2.8 resume essas mudanças, também explicitas nas figuras 2.21 a 2.23.

Observe o crânio de um recém-nascido (figura 2.21). O ângulo mandibular bastante aberto, o cêndilo pouco robusto, assim como os demais processos ósseos.

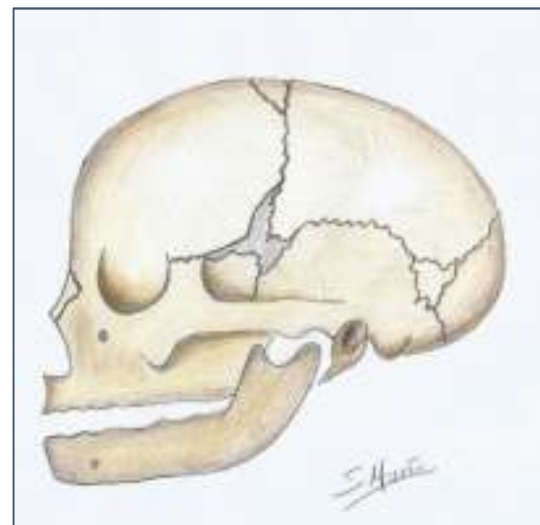


FIGURA 2.21- CRÂNIO DE RECÉM-NASCIDO.

O neurocrânio é desproporcionalmente maior que o viscerocrânio, muito pouco desenvolvido. As suturas são ainda amplamente fibrosas, e há um grande destaque para as fontanelas, ressaltando o grande crescimento pelo qual a estrutura ainda passará.

É pertinente, também, a presença de ossos suturais, que se formam temporariamente nas suturas, devido à presença de mais de um centro de ossificação em um mesmo osso.

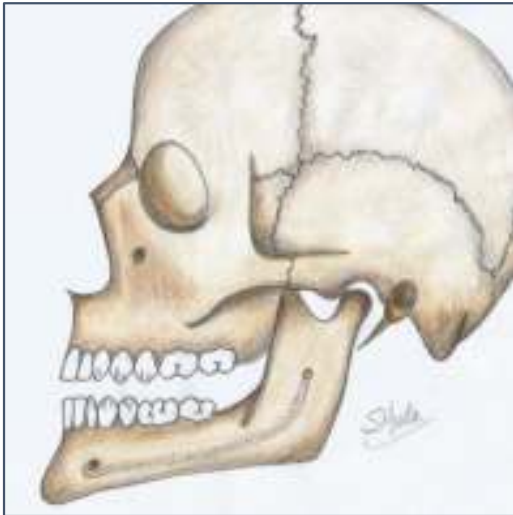


FIGURA 2.22- CRÂNIO DE UM ADULTO.

A figura 2.22 já mostra o crânio de um adulto, com o desenvolvimento e crescimento completos. O ângulo mandibular medindo por volta de 90 graus, os processos ósseos bem definidos, e o processo alveolar, íntegro.

As suturas, ainda são bem demarcadas, porém, com um significativo menor grau de crescimento apresentado. O viscerocrânio já se posiciona com uma calcificação mais avançada de suas suturas.

No crânio senil (Figura 2.23) salienta-se a avançada reabsorção dos processos alveolares edêntulos. O ângulo da mandíbula se tornando novamente obtuso- na casa dos 130°. As suturas em franco processo de sinostose, desaparecendo inclusive no neurocrânio. Os processos ósseos em real estágio de involução.

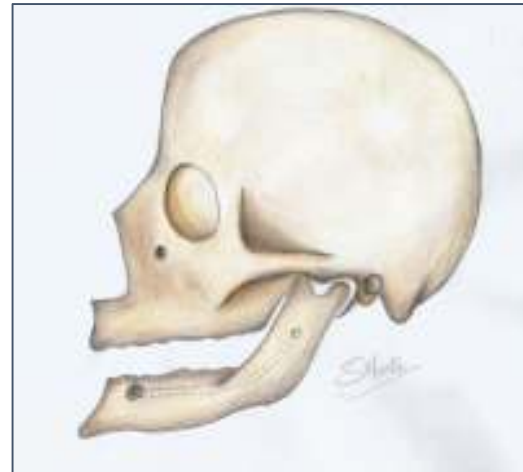

FIGURA 2.23- CRÂNIO DE IDOSO EDÊNTULO.

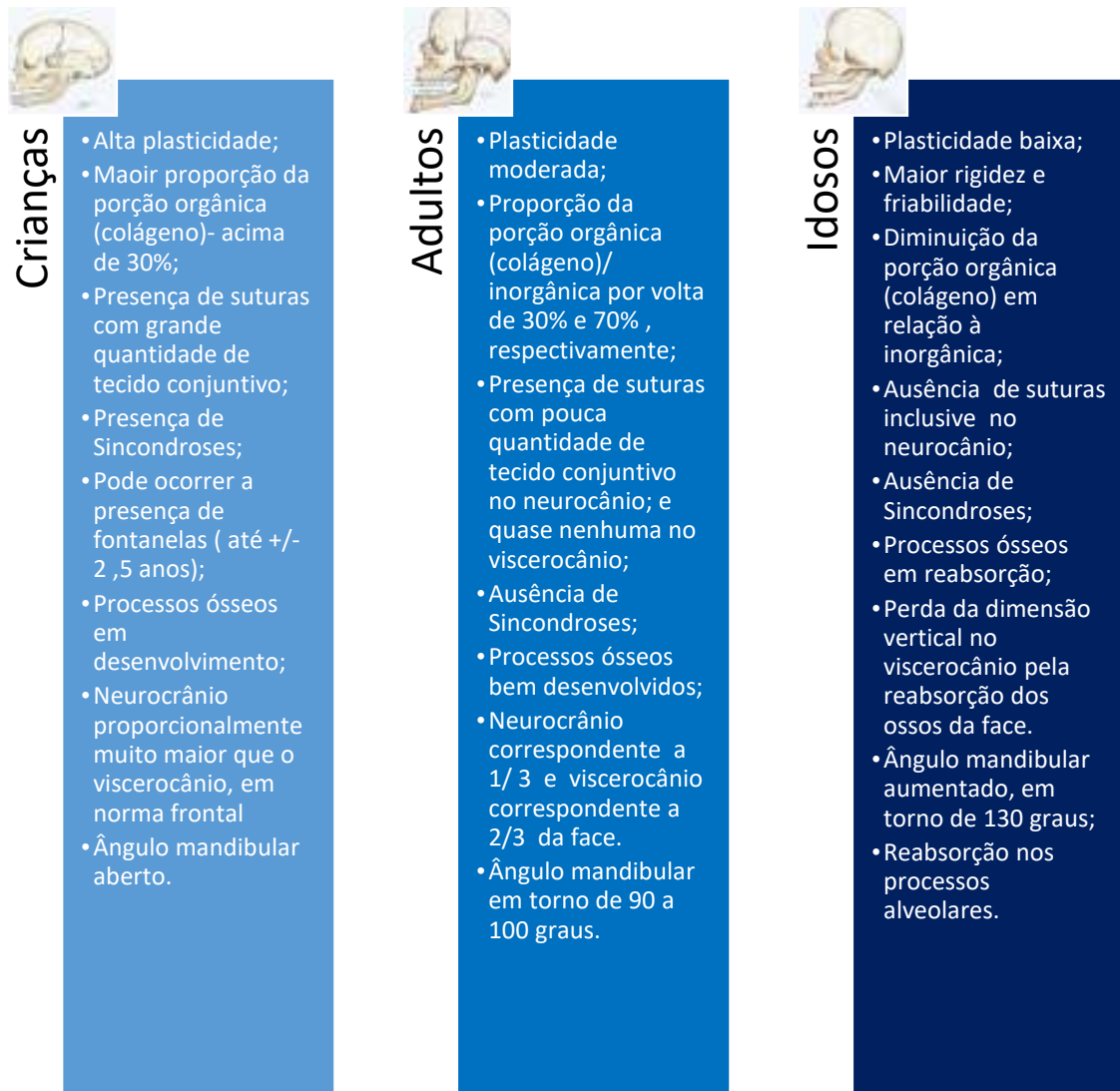
Agora, mostrado na figura 2.24, uma mandíbula de um indivíduo senil com a representação (pontilhada) do que ela fora no auge do desenvolvimento esquelético. O processo alveolar sofreu tamanha reabsorção com a perda dos dentes, que praticamente trouxe à superfície o canal mandibular. O ângulo, devido à atrofia e fibrose dos músculos mastigatórios, sofreu uma remodelação aumentando sua abertura. O mento se proeminou, denotando uma diminuição severa na Dimensão Vertical de Oclusão (DVO).

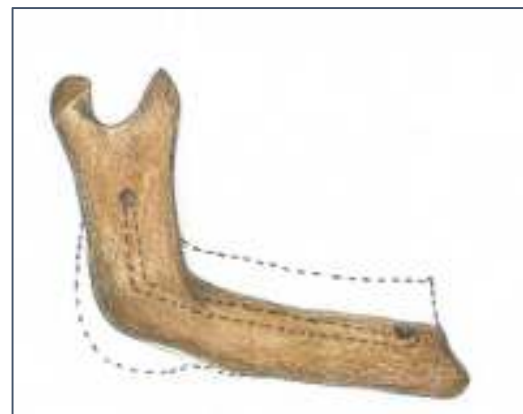

FIGURA 2.24 - MANDÍBULA DE INDIVÍDUO EDÊNTULO NA TERCEIRA IDADE- REPRESENTAÇÃO GRÁFICA (PONTILHADO) DAS ÁREAS REABSORVIDAS.

A arte abaixo, é um esquema em forma de mapa conceitual, que esboça resumidamente as diferenças

cranianas que se acentuam a cada etapa da vida.



Mapa conceitual 2.8 As alterações cranianas de acordo com as épocas da vida.

Diferenças no crânio quanto ao gênero

A exemplo da diferenciação da etnia, muito significativa também, é a

diferenciação de gênero de um crânio, não só para os parâmetros estéticos exigidos em uma reabilitação facial (ortodôntica, protética e cosmética), mas inclusive para efeitos de

Odontologia legal. Essas diferenças, resumidas no mapa conceitual 2.9, e demonstradas na figura que se segue (Fig.2.25), passam principalmente pelo maior desenvolvimento dos processos ósseos, no indivíduo do sexo masculino e uma maior delicadeza nos crânios femininos.

Notamos com facilidade, os arcos superciliares mais delicados no crânio feminino e uma região frontal mais reta, diferenciando-a da masculina, mais fugidia, com arcos superciliares mais grosseiros, por exemplo.

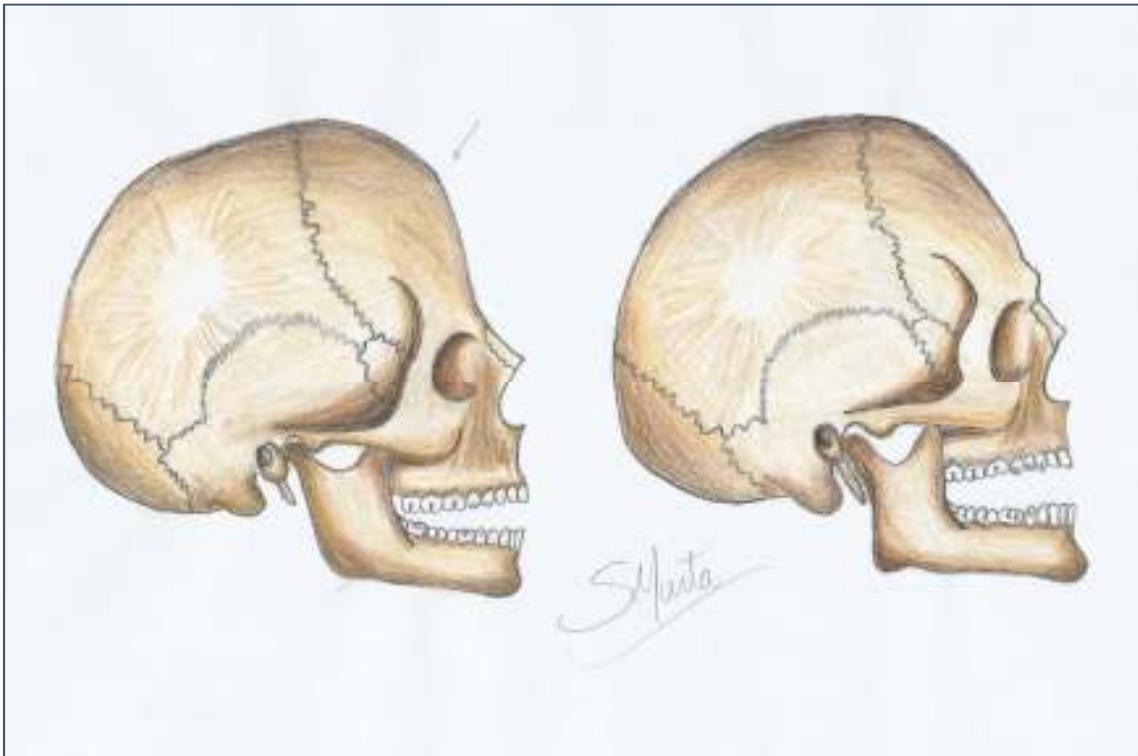


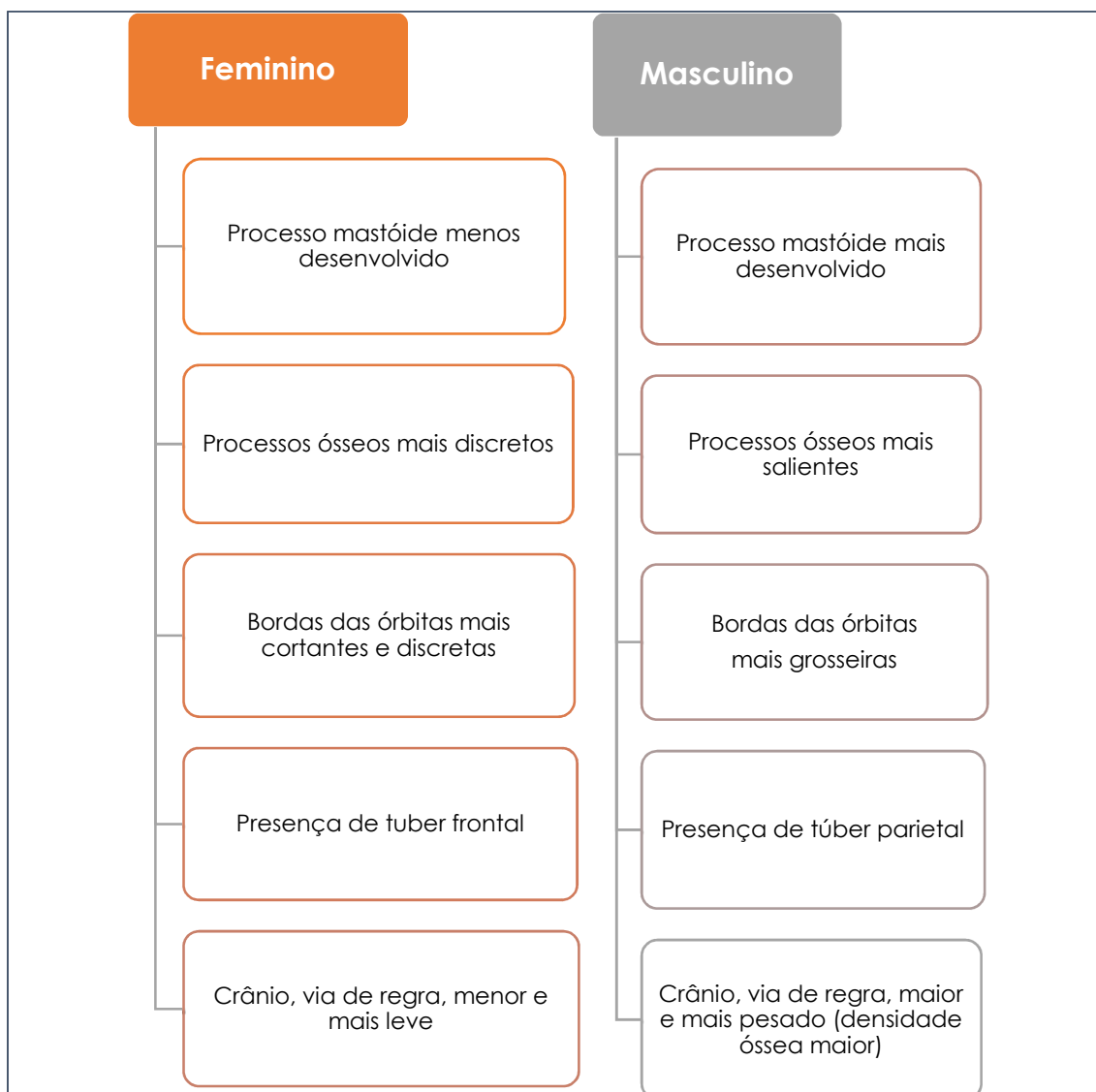
FIGURA 2.25- DIFERENÇAS ENTRE OS CRÂNIOS MASCULINO(DIREITA) E FEMININO(ESQUERDA).

Diferenças Clínicas

Clinicamente, a diferença pode ser pouco significativa ou ausente nesses casos. Contudo, não podemos nos furtar na observação clínica quanto à presença de alguma condição sistêmica- osteoporose, por exemplo, mais agressiva e mais prevalente em mulheres após os 50 anos.

O mapa conceitual 2.9 concentra as diferenças mais marcantes entre o crânio dos sexos feminino e masculino. Nos indivíduos do sexo masculino os túberes parietais são mais relevantes ao passo que no feminino, os

túberes mais salientes são os frontais. Os processos mastóides são mais volumosos no sexo masculino, em detrimento de essas estruturas serem menos desenvolvidas no sexo feminino.



MAPA CONCEITUAL 2.9- ESQUEMA DAS DIFERENÇAS ENTRE OS CRÂNIOS MASCULINO E FEMININO.

AS ARTICULAÇÕES DA CABEÇA

INTRODUÇÃO

Entre os ossos do crânio encontramos os três tipos de articulações, as fibrosas (representadas pelas suturas), as cartilagosas (encontradas, por exemplo, nas sincondroses) e as representantes sinoviais, as ATMs.

TIPOS DE ARTICULAÇÃO PRESENTES NA CABEÇA

Suturas

O tecido conjuntivo em pequenas fibras (curtas), disposto entre cada osso craniano forma as suturas. Essas, além de ligar um osso ao outro, são sítios de crescimento craniano, ativos nas primeiras décadas de vida, quando o processo desenvolvimental é patente.

Crescimento do osso sutural e Ortopedia

A ortopedia facial utiliza-se da força dos aparatos ortopédicos dispensada sobre os músculos, suturas e perióstio. No caso das suturas, essa força pode inibir seu crescimento (força de pressão) ou estimulá-lo (força de tração).

Com o encerramento do processo de crescimento encefálico, as suturas do neurocrânio tendem a sofrer a sinostose (calcificação). Esse processo

tem início a partir da terceira década de vida e é contínuo, levando ao desaparecimento total das suturas com o passar dos anos. De modo que na senilidade, há uma completa ausência delas na calvária.

As suturas do viscerocrânio respondem melhor ao estímulo externo até a pré-adolescência. A partir deste período elas passam a sofrer sinostose, e uma diminuição do seu potencial de crescimento.



As suturas faciais (viscerocrânio), muito desenvolvidas na infância e início da adolescência, permitem um grande crescimento dos ossos da face. Com o completo amadurecimento funcional das vísceras e dos canais que se alojam no crânio, menos necessário fica um grande crescimento ósseo, sutural. Logo, bem precocemente, no início da adolescência, inicia-se o processo de ossificação desse tecido conjuntivo.

A nomenclatura sutural é algo bastante lógico. Com exceção das suturas do palato e das suturas da calvária,

que têm seu nome diferenciado (Vide capítulo 2), as demais levam o nome dos ossos que unem. Por exemplo: maxilofrontal (entre o processo frontal da maxila e o osso frontal); temporo-parietal (entre as escamas temporal e parietal). A ordem dos ossos na descrição é facultativa, ficando a cargo do autor, embora na *Nomina Anatômica* é possível se ter a nomenclatura precisa de cada uma delas. O que fica como sugestão de leitura.

Sincondroses

As sincondroses, que são juntas temporárias de cartilagem hialina, estão presentes no crânio até a segunda década de vida. Elas são remanescentes da base craniana de cartilagem, que sofrerão ossificação posteriormente. Todavia, durante o crescimento, em maior ou menor grau, se conservam ainda em 3 locais principais como placas cartilaginosas, as sincondroses cranianas.

Essas sincondroses são: Intraesfenoidal- a primeira a se ossificar, unindo as partes do osso esfenóide; esfenoesfenoetmoidal, entre o esfenóide e etmóide e a esfenoccipital. Esta última, localizada entre o clivus occipital e o dorso do osso esfenóide, é a

mais importante delas.

As sincondroses, recebendo estímulo do hormônio somatotrofina, mantêm o crescimento basal do crânio, e contribuem no montante de seu desenvolvimento. A esfenoccipital aumenta a base do crânio e ainda desloca o viscerocrânio médio para frente e para baixo, sendo decisiva em seu aspecto final normal.

A sincondrose em discussão inicia seu processo de sinostose na terceira década de vida, de modo que por volta dos 30 anos, se encontra totalmente ossificada.

A articulação sinovial do crânio- ATMs

As articulações sinoviais do crânio, justamente as ATMs (podemos nos referir no plural à essas articulações, pois as duas funcionam em uníssono), representam uma das mais complexas articulações do corpo. Dotadas de todos os componentes articulares típicos das sinoviais, mais o disco articular, as ATMs realizam movimentos complexos. E apesar dos clássicos de anatomia a classificarem como biaxial (por ser condilar) ela poderia ser incluída na triaxialidade. Porém, isso gera grande discussão.

Crescimento maxilar secundário do teço médio da face

O crescimento da base do crânio desloca a maxila para frente e para baixo, constituindo-se de um fator secundário importante no desenvolvimento desse osso. Se a inclinação da base craniana for mais vertical, a tendência é de que o paciente tenha uma face mais alongada, se a inclinação da base for mais horizontal, a tendência do crescimento facial será mais anteroposterior.

Mas o movimento de circundução, executado na mastigação, nada mais é que a soma do anteroposterior, do laterolateral e do inferosuperior. Há quem defenda a movimentação triaxial.

Estrutura organizacional

Componentes ósseos

É formada, bilateralmente, por um côndilo mandibular (que se projeta na extremidade do processo condilar da mandíbula), e que se encaixa perfeitamente na fossa mandibular do temporal. Fossa essa, limitada, como já estudamos no crânio, pelo tubérculo articular anteriormente e pelo tubérculo retro articular posteriormente.

Todos os elementos de uma junta sinovial são aqui identificados, com o "plus" da presença do disco articular.



O tubérculo articular serve de "Stop" para o côndilo no movimento de abertura, evitando que ele "caia" na fossa temporal. O tubérculo retro articular impede uma invasão ou interferência nas estruturas da orelha por parte do côndilo, durante a retrusão.

Ligamentos e cápsula

Uma cápsula articular bastante resistente envolve todo o complexo. Ela é revestida por uma membrana sinovial, que produz o líquido sinovial, lubrificante do sistema.

Três pares de ligamentos reforçam essa cápsula (Figura 3.1): o temporomandibular, ou articular; o estilomandibular e o esfenomandibular.

Artrite e artrose da ATM

Devido a traumatismos, ou a causas sistêmicas, um processo de artrose das ATMs pode se instalar. A cartilagem articular é desgastada e paulatinamente vai desaparecendo.

Na artrite reumatóide um tecido granulomatoso (panus) é formado no interior da cavidade articular, reduzindo o movimento da ATM envolvida.

Cirurgias de processo articular

Há casos em que o processo articular é desgastado, e assim, não impede o excesso de translação mandibular para anterior, durante a abertura da boca. Um dispositivo artificial pode ser implantado substituindo o tubérculo articular, e mantendo a abertura da boca limitada aos níveis fisiológicos.

Durante a punção anestésica alveolar inferior, antes que a agulha tocar o perióstio do forame mandibular, ela pode transpassar o ligamento esfenomandibular, causando um desconforto significativo no paciente.



Os ligamentos (Fig. 3.1) estabilizam as ATMs, limitam seus movimentos e impedem que o côndilo execute uma excursão desnecessária ou demasiadamente longa. Os ligamentos, a exemplo da cápsula, são muito inervados e pouco vascularizados, portanto, extremamente sensíveis e se regeneram com dificuldade.

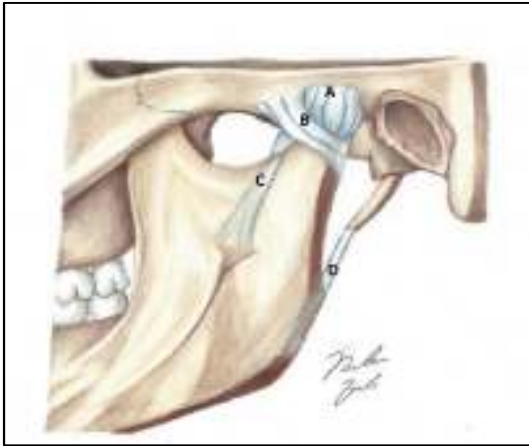

FIGURA 3.1- LIGAMENTOS DE UMA ATM- A- CÁPSULA ARTICULAR; B- LIGAMENTO ARTICULAR (TEMPOROMANDIBULAR); C- ESFENOMANDIBULAR E D- ESTILOMANDIBULAR.

Disco articular

Talvez a presença do disco seja o detalhe mais intrigante dessa articulação. Essa estrutura fibrocartilaginosa é necessária para amortecer os impactos articulares e tornar o fechamento da mandíbula mais sutil.

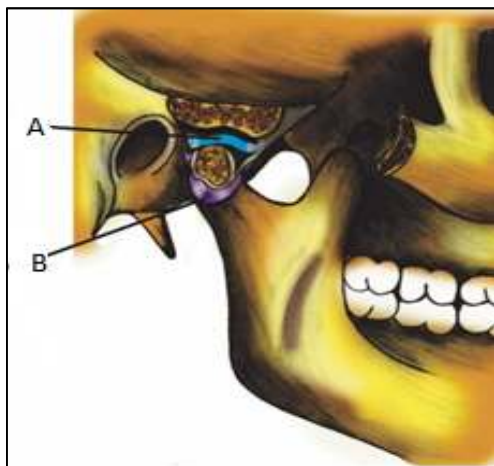


Figura 3.2- Disco (A) e cápsula(B).

Como essa articulação é uma das mais requisitadas do corpo, é imprescindível que ela disponha desse sistema de amortecimento para evitar lesões às suas estruturas.

Lesões traumáticas da cápsula e dos ligamentos

Os ligamentos e a cápsula, uma vez lesionados (por exemplo, em um grande esforço para a remoção de um terceiro molar retido), causam desconforto, dores e limitação na movimentação mandibular.

Esse quadro pode perdurar por meses, dada a pouca irrigação ligamentar e capsular.

Entretanto, a recíproca pode ser verdadeira.... a presença do disco dá uma grande complexidade à articulação e a torna suscetível a mais uma disfunção: problemas com o disco.

O disco está preso ao côndilo mandibular pelos ligamentos discais. Nas excursões, portanto, ele acompanha os movimentos mandibulares. Em condições normais, tem com o côndilo, um deslocamento em uníssono.

Nutrição e inervação

A cápsula articular e os ligamentos são dotados de grande sensibilidade. A inervação, dada majoritariamente pelo nervo auriculotemporal, conduz a sensação de dor e propriocepção ligamentar. Mudanças bruscas ou exageradas nos ligamentos e na cápsula, como sua distensão, ou compressão, podem gerar dores intensas nas estruturas fibrosas.

Uma grande sensibilidade também, digna de nota, é a presente nos

tecidos retro disciais (que se situam entre o disco e a parte posterior da fossa mandibular- entre os ligamentos disciais superior e inferior). Esse tecido conjuntivo frouxo, vascularizado, muito inervado, quando comprimido em excesso gera desconforto e dores.

Um paciente submetido a stress constante – logo sofrendo vasoconstrição- terá além do comprometimento muscular das ATMs, uma menor perfusão sanguínea pelos vasos que as nutrem. Neste caso, a irrigação que já é discreta, ficará mais e mais limitada, podendo inclusive acarretar na diminuição na produção do líquido articular pela membrana sinovial.



A irrigação, como já dissemos, não é o ponto forte das ATMs. As artérias que se incumbem dessa tarefa-, a auricular profunda e a timpânica anterior, são ramos extremamente delicados da artéria maxilar. Portanto, a perfusão sanguínea por seu lúmen, não é vigorosa.

DTM s

As DTM s (Disfunções temporomandibulares) são denominações genéricas para qualificar as alterações funcionais de uma ou das duas ATMs.

Dentre suas causas, pode-se citar o stress, traumatismos, doenças articulares.

Os sintomas passam por dores musculares e articulares, estalos , saltos na movimentação mandibular(causados pelo disco), trismos, dentre outros.

Propriocepção na ATM e a contratura muscular reflexa

Nos casos em que o paciente se encontra em um estado de tensão, há uma hipercontração muscular involuntária e reflexa. Esse processo é "fido" pelos fusos neuromusculares, e desencadeia a contração de outros músculos mastigatórios, e /ou a contratura do músculo envolvido, agravando o quadro.

Salto e estalos

A tração do disco por um ventre superior do músculo pterigóideo lateral hipercontraído leva a um deslocamento discal sem a recíproca movimentação da mandíbula. Desta forma, saltos no lado envolvido durante a mastigação, bem como estalidos na região, são sintomas característicos dessa situação clínica

Dinâmica articular

O funcionamento das ATMs tem várias particularidades, dentre eles, a ação muscular sobre essa dupla articulação.

Os músculos da mastigação, que serão vistos adiante, são os que movimentam a articulação em discussão. Entretanto, o pterigóideo lateral tem papel preponderante não só na dinâmica articular das ATMs, mas como na gênese de muitas disfunções temporomandibulares.

Na figura 3.3 está visível a relação de ambos os ventres dos músculos pterigóideos laterais com a mandíbula e o disco. Ela mostra as inserções das duas cabeças, a superior, na face anterior do disco articular, e a inferior, na fôvea pterigóidea do colo da mandíbula.

Quando ambos os ventres desse músculo estão em repouco, a mandíbula é mantida na cavidade articular (Fig. 3.3-1). A contração do músculo traciona a mandíbula para baixo do tubérculo articular abrindo a boca. Temos aí, a ação do ventre inferior, ao passo que o ventre superior, nesse mesmo momento de abertura, permanece quase inativo. (Fig.3.3-2).

Ao cessar o estímulo de abertura, e durante o ato de retorno da mandíbula à posição de repouso, o panorama se inverte. O ventre inferior se relaxa, e a movimentação de fechamento e retorno condilar ficará a cargo dos elevadores da mandíbula - masseter, temporal e pterigóideo medial. O ventre inferior do pterigóideo lateral não impõe resistência à essa ação. (Figura 3.3-3). No entanto, os tecidos elásticos retro discais agirão como se fossem um chicote, tendendo a realizar um tracionamento exagerado e abrupto do disco para posterior, causando um salto do mesmo.

Nesse cenário, entra em ação o ventre superior do músculo pterigóideo lateral, que ao se contrair, modela a transição do disco evitando que ele “escape” da região superior do côndilo.

Daí o uníssonos entre mandíbula e disco. Caso haja um desequilíbrio nessa organização fisiológica, poderá haver uma lesão discal, ou seu “salto”, o que caracteriza muitas DTMs.

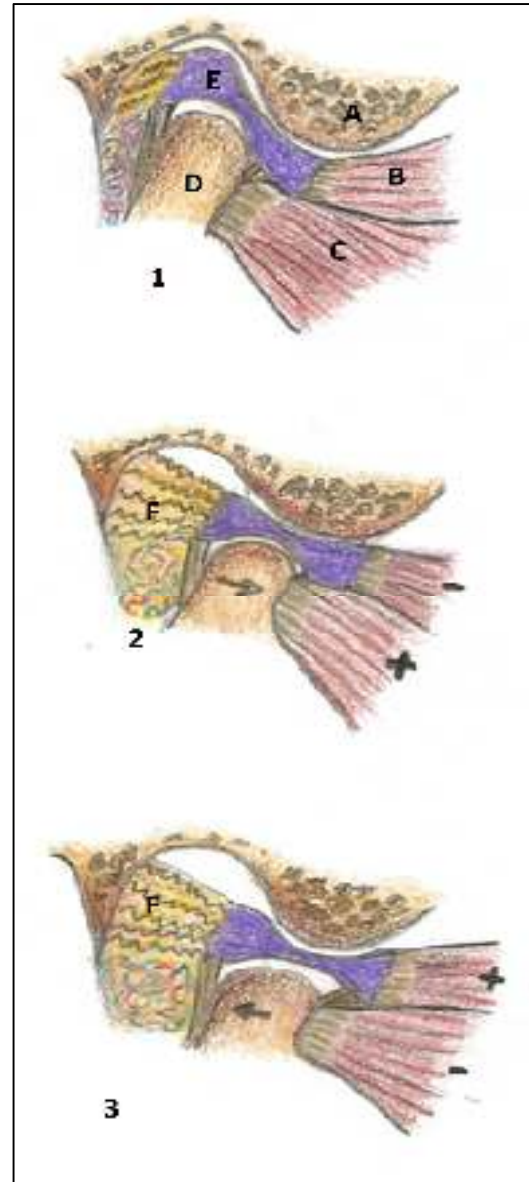


FIGURA 3.3- DINÂMICA DAS ATMS. 1-REPOUSO MANDIBULAR: A- PROCESSO ARTICULAR; B- VENTRE SUPERIOR DO MÚSCULO PTERIGÓIDEO LATERAL SE INSERINDO NO DISCO (E); C- VENTRE INFERIOR DO PTERIGÓIDEO LATERAL, SE INSERINDO NA MANDÍBULA. E- DISCO ARTICULAR. 2- MANDÍBULA EM MOVIMENTO DE ABERTURA. F- TECIDO ELÁSTICO RETRO DISCAL. 3- FECHAMENTO DA BOCA, COM A VOLTA DO CÔNDILO À POSIÇÃO DE REPOUSO NA FOSSA. OBSERVAR A DIREÇÃO DAS SETAS.



Quanto mais tenso estiver o paciente... maior a contratura muscular, e mais significativa a falta de controle sobre a ação dos músculos.

A presença do tecido frouxo retro discal, e sua abundante inervação, fazem com que se deva evitar uma retrusão mandibular excessiva durante a manipulação para se estabelecer DVO (Dimensão Vertical de Oclusão) do paciente.

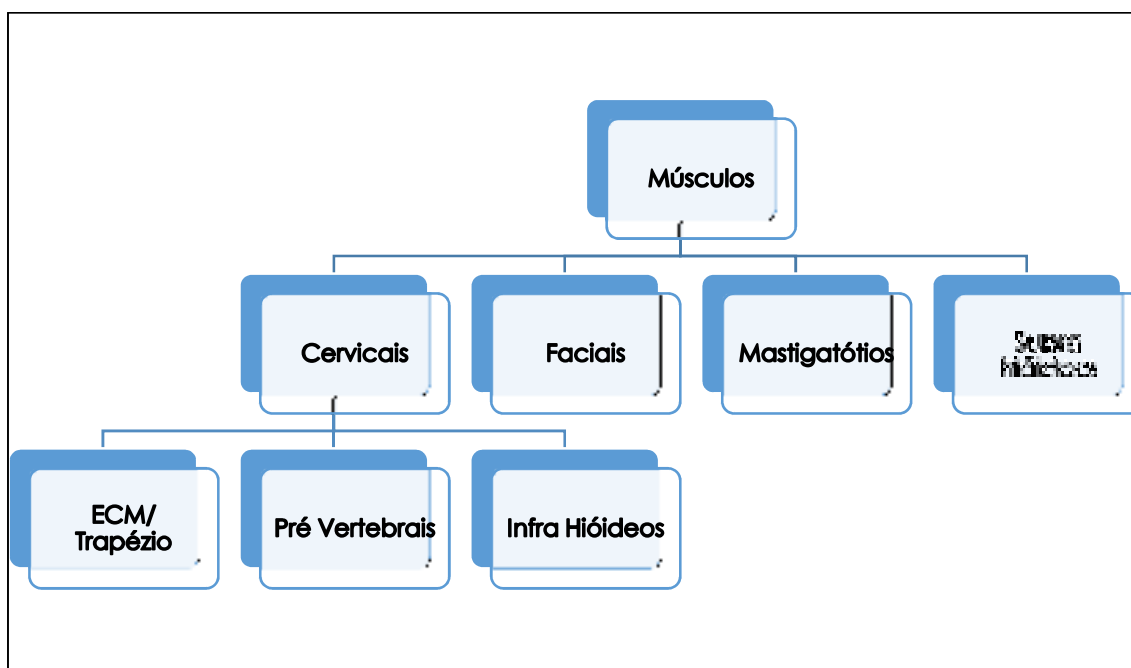
Músculos da cabeça e do pescoço

OS GRUPAMENTOS MUSCULARES: UMA ABORDAGEM ESTRUTURAL, FUNCIONAL E CLÍNICA

Com finalidade anatômica, funcional e didática, dividimos o estudo dos músculos da cabeça e do pescoço em grupos, conforme o mapa conceitual 4.1: músculos faciais e platísmia;

músculos da mastigação; músculos do pescoço: músculos superficiais - esternocleidomastóideo (ECM) e trapézio - e profundos - os pré-vertebrais; além dos músculos infra-hióideos.

Os músculos do palato, da língua, do assoalho da boca e da faringe serão estudados como conteúdo dessas estruturas anatômicas.



MAPA CONCEITUAL 4.1 - GRUPOS E MÚSCULOS DA CABEÇA E PESCOÇO

Passaremos agora à discussão sobre esses músculos, suas ações, inervação, particularidades e importância clínica.

Músculos que movimentam as ATMs - os músculos da mastigação

Generalidades e ações

São quatro, os pertencentes a esse grupo (e, claro, seus correspondentes contralaterais): masseter, temporal, pterigóideos lateral e medial.

Eles são destinados a movimentar a mandíbula. As Figuras 4.1 e 4.2 os ilustram, nos inserindo em uma perfeita ideia de sua localização.

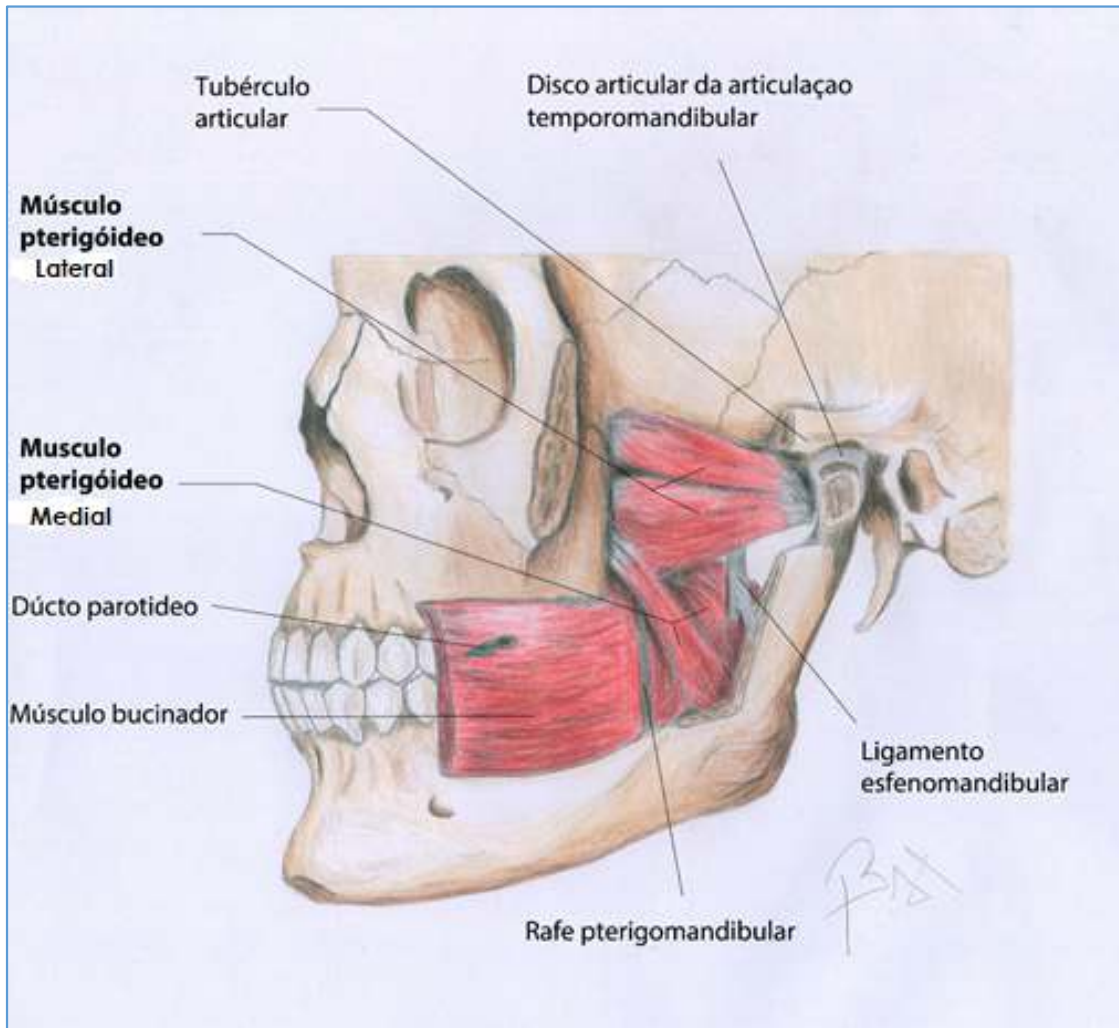


FIGURA 4.1- MÚSCULOS PTERIGÓIDEOS LATERAL E MEDIAL. OBSERVAR OS DOIS VENTRES QUE COMPÕEM CADA MÚSCULO.

Pterigóideos lateral e medial

Ocupam a fossa infratemporal e conectam os processos pterigóides e a base do crânio, com a mandíbula. Suas ações, origem, inserção e inervação, são vistas no quadro 4.1.

O pterigóideo lateral possui dois ventres que movimentam a mandíbula e o seu disco suprajacente (Fig. 4.1). É um dos músculos mais envolvidos nas disfunções temporomandibulares, como já exposto.

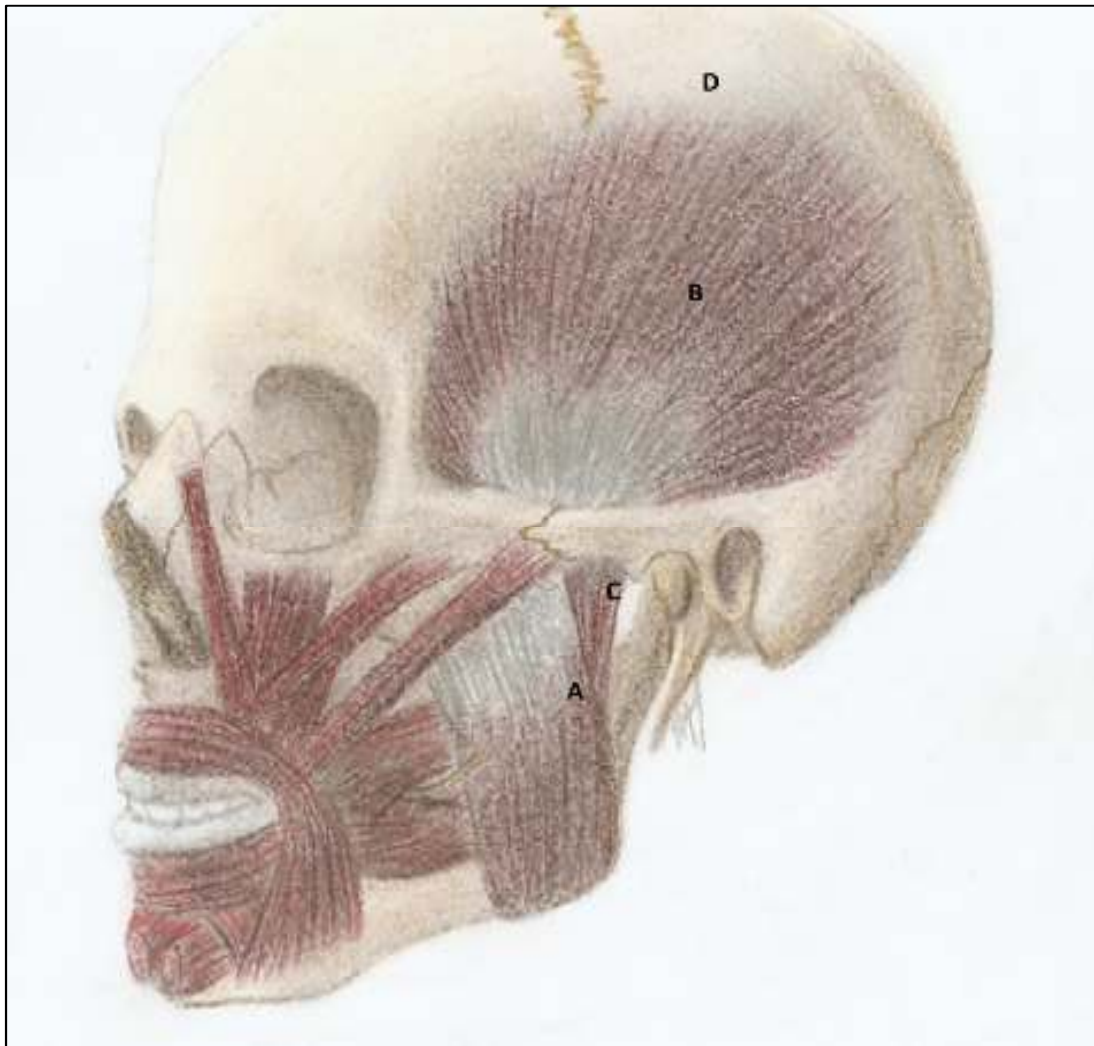


FIGURA 4.2- MÚSCULO MASSETER (CABEÇA SUPERFICIAL - A, E PROFUNDA- C; MÚSCULO TEMPORAL; B E SUA FÁSCIA A FÁSCIA TEMPORAL - D, SE INSERINDO NA LINHA TEMPORAL SUPERIOR.

Masseter e temporal

Na figura 4.2, está ilustrado o músculo masseter, o mais potente elevador da mandíbula. Em situações anormais, o músculo que é o mais forte do corpo, pode atingir uma força de 120 Kg no humano adulto. Normalmente, a força mastigatória média é de 64 Kg. A amplitude do movimento masseté-rico é reduzida, porém, seu braço de

força é potencializado pelo fulcro gerado nas ATMs.

O temporal (Fig. 4.2), situado na fossa temporal, possui fibras em três eixos de distribuição: Verticais; oblíquas e horizontais. Fibras essas, sabiamente distribuídas para o desempenho de suas ações principais: a retrusão mandibular e a elevação da mandíbula.

A contração do temporal pode ser sentida palpando-se a fossa temporal. Contraturas e distensões são detectadas como nódulos musculares

e reportadas como sensações dolorosas na região, pelo paciente. O quadro 4.1 resume os músculos da mastigação.

Arterite temporal

Uma condição inflamatória das artérias temporais superficiais – a arterite temporal – comum em indivíduos a partir da sexta década de vida, pode ser confundida com as DTMs, cuja gênese é muito ligada à contração do músculo temporal. Nessa situação, a sintomatologia dolorosa é similar, e um diagnóstico diferencial deve ser traçado.

Inervação e irrigação

Todos esses músculos são inervados pelo ramo mandibular do trigêmeo (primeira divisão) que origina os nervos massetérico, temporais profundos e pterigóideos lateral e medial. Cada um, respectivamente, destinado a seu músculo homônimo.

A irrigação é proveniente das artérias ramos da segunda parte da maxilar: as pterigóideas, a massetérica e as temporais profundas. Os ramos, a exemplo dos nervos, correspondem em nome e destino aos músculos masseter; pterigóideos lateral e medial, além do temporal.

Quadro 4.1 – Os músculos mastigatórios, sua conexão óssea e ações principais.

Músculo	Origem	Inserção	Ações principais
Temporal	Linha temporal inferior (seu ventre se dispõe em leque, com fibras horizontais, verticais e oblíquas).	Processo coronóide	Eleva e retrai a mandíbula. As ações ocorrem de acordo com a disposição de suas fibras.
Masseter	Borda inferior do arco zigomático.	Tuberosidade massetérica, lateralmente no ângulo da mandíbula.	Eleva potentemente, e protraí a mandíbula.
Pterigóideo lateral	Processo pterigóide (lâmina lateral em sua superfície lateral) Crista infratemporal	Fóvea pterigóidea no colo mandibular (Ventre inferior) Disco articular (ventre superior).	Movimentos laterais mandibulares. Abre a boca, abaixando a mandíbula. Traciona o disco articular (ventre superior).

Pterigóideo medial	Do processo pterigóide (lâmina lateral em sua superfície medial) e da superfície infratemporal da parte petrosa do temporal	Tuberosidade pterigóidea, na parte medial do ângulo da mandíbula.	Eleva a mandíbula
---------------------------	---	---	-------------------

Músculos da face e couro cabeludo

Diferentemente dos demais músculos do corpo, que se inserem no perióstio, os músculos da expressão facial se inserem através de seu perímio, na tela subcutânea. Eles apresentam grande variabilidade em sua tensão e na forma de se contrair, e são inervados pelo nervo facial-NC VII.

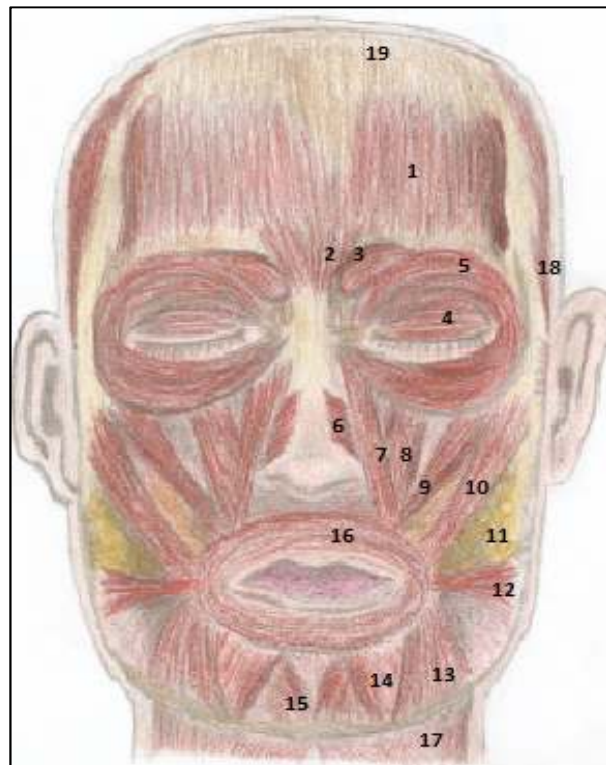
Essas particularidades fazem deles, músculos diferenciados, destinados a exprimir pensamentos, sensações, impressões e sentimentos,

com sua menor contração. As impressões que seus movimentos deixam sob a pele, denotam as expressões faciais das mais variadas espécies.

As figuras 4.3 e 4.4 mostram essa musculatura, a mais superficial na primeira figura, e alguns elementos musculares mais profundos na seguinte. É importante notar, também, a presença da almofada suctorial ou corpo adiposo da bochecha (bola gordurosa de Bichat), muito desenvolvida no recém-nascido, até na primeira infância. Ela dá um aspecto arredondado à face.

FIGURA 4.3- MÚSCULOS DA EXPRESSÃO FACIAL

1- VENTRE FONTAL DO OCCIPITOFONTAL (OBSERVAR A GÁLEA APONEURÓTICA (19)); 2- PRÓCERO; 3- CORRUGADOR DO SUPERCÍLIO; 4- ORBICULAR DO OLHO, PARTE PELPEBRAL; 5- ORBICULAR DO OLHO, PARTE ORBITAL; 6- NASAL; 7- LEVANTADOS DO LÁBIO SUPERIOR E DA ASA DO NARIZ; 8- LEVANTADOR DO LÁBIO SUPERIOR; 9- ZIGOMÁTICO MENOR; 10- ZIGOMÁTICO MAIOR; 11- CORPO ADIPOSEO DA BOCHECHA; 12- RISÓRIO; 13- DEPRESSOR DO ÂNGULO DA BOCA; 14- DEPRESSOR DO LÁBIO INFERIOR; 15- MENTAL; 16- ORBICULAR DA BOCA; 17- PLATISMA, E 18- AURICULARES.



Os músculos faciais detêm com os vizinhos uma relação estreita, não só anatômica, mas funcional. Ou seja, as fibras de um músculo se imbricam com o outro, às vezes tomando-se di-

fícil a distinção dos limites anatômicos de cada um. Apesar de desempenharem as suas ações em particular, eles atuam em movimentos dos outros como auxiliares (Fig. 4.4).

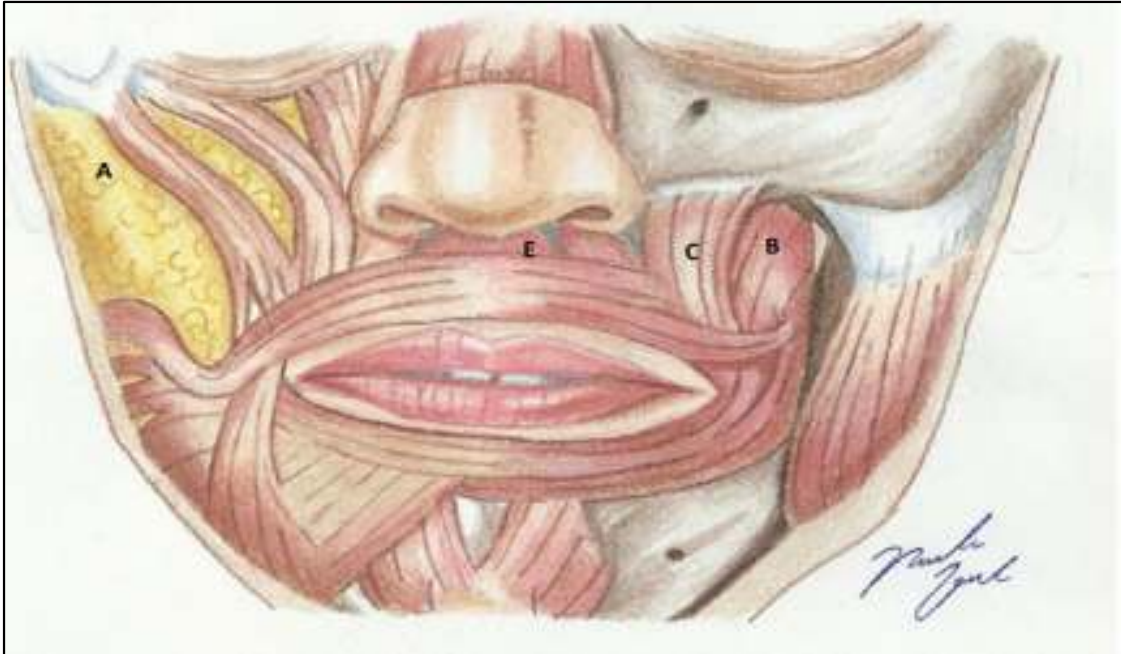

FIGURA 4.4 - MÚSCULOS DA EXPRESSÃO FACIAL MAIS PROFUNDOS. A- CORPO ADIPOSEO DA BOCHECHA; B- MÚSCULO BUCINADOR; C- LEVANTADOR DO ÂNGULO DA BOCA; E- DEPRESSOR DO SEPTO.

Bichectomia

O corpo adiposo da bochecha vem sendo objeto de destaque na estética facial moderna. Sua remoção, a bichectomia, é realizada como procedimento de harmonização facial, promovendo uma face mais delgada.

Há distinção entre “expressão facial” e “mímica”? Sim. A mímica é volitiva, ou seja, assumimos a contração do músculo que desejamos, quando desejamos. A expressão facial, por sua vez, é denotada pela contração dos músculos da expressão facial frente a algum estímulo, portanto, é involuntária. Todavia, com um certo treino, ela pode ser dissimulada, marcando o controle das emoções.



A anatomia e a estética da face

A estética facial vem assumindo hoje um papel preponderante na existência da maioria das pessoas. A harmonia facial, a beleza e a juventude são almeçadas cada vez mais. Oscar Wilde no fim do Século XIX, em seu brilhante clássico "O retrato de Dorian Gray" já chamava atenção, de maneira quase profética, pelo fascínio da beleza e pelo desejo desmedido da juventude eterna. Mais de 120 anos após sua publicação, o livro agora é mais atual que nunca.

A perseguição da beleza vem exigindo das pessoas intervenções exageradas, e muitas vezes desnecessárias para manter a suposta estética.

Isso posto, cabe aos médicos cirurgiões plásticos e aos cirurgiões dentistas, especialistas em harmonização facial exercer esse restabelecimento da beleza, através de intervenções e procedimentos faciais, promovendo o rejuvenescimento e a perfeita composição com os demais integrantes do sorriso e da face.

Na figura 4.5 vemos uma face equilibrada, harmônica, em que os três terços: superior, médio e inferior são proporcionais, similares. E num sentido laterolateral, os quintos faciais também devem apresentar essa harmonia, de tamanho e forma. Sabemos, então, que a despeito da variabilidade dos padrões de beleza, esta é intimamente ligada à HARMONIA, ao equilíbrio.

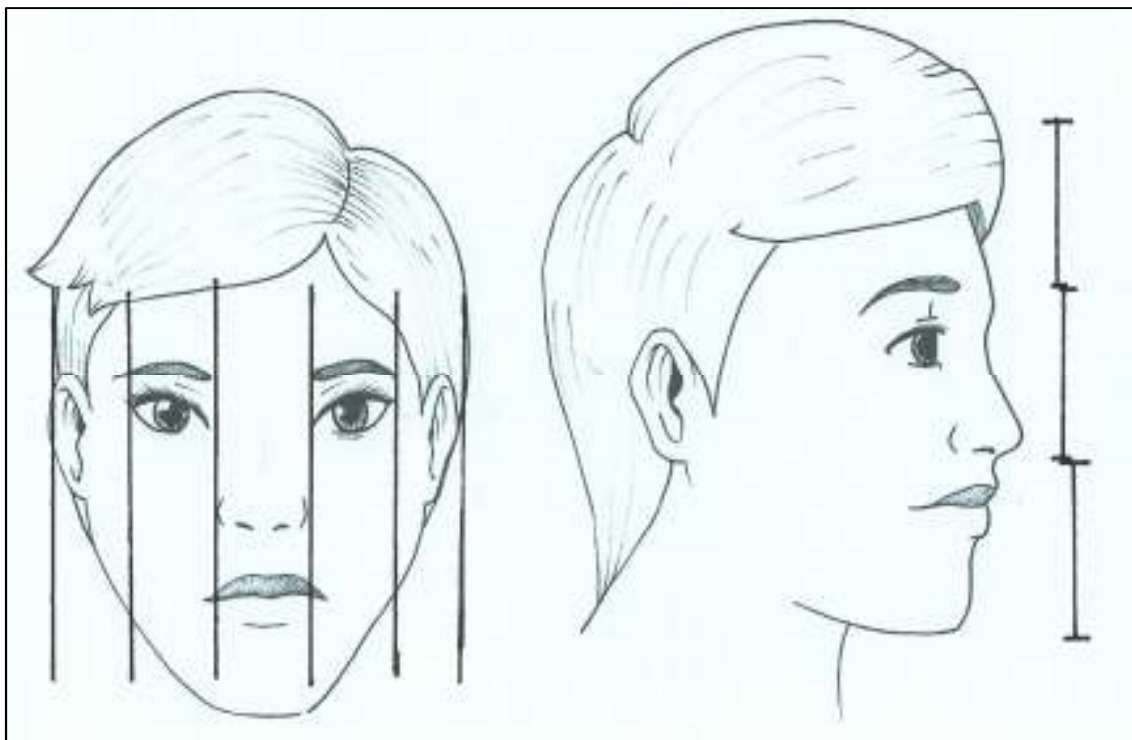


FIGURA 4.5 O EQUILÍBRIO ENTRE OS TERÇOS SUPERIOR, MÉDIO E INFERIOR DA FACE E ENTRE OS 5/5 EM VISTA ANTERIOR. OS TERÇOS DEVEM SER DE IGUAL PROPORÇÃO, ASSIM COMO OS QUINTOS. CRÉD., LARA BISAGGIO.

Efeitos do envelhecimento sobre os músculos da expressão facial.

A pele perde a elasticidade com o passar dos anos, desta forma, fica impressa no semblante do indivíduo a direção das contrações mais frequentes dos músculos faciais, ao longo da vida. São as famigeradas rugas de expressão, que hoje mais

que nunca, são temidas e indesejáveis, mas além de tudo, preveníveis e até tratáveis.

Essas rugas, são tão frequentes e profundas quanto maior for o uso muscular que as provocou, ou seja, a própria ação muscular leva ao aparecimento dos sulcos com o tempo. Alguns, mostrados no quadro 4.2.

Intervenções estéticas

Para se obter uma face dita mais agradável, existe no mercado da cosmética/ dermatologia/ cirurgia plástica e harmonização facial, uma infinidade de possibilidades de intervenção: desde cremes faciais, aplicação de toxina botulínica, preenchimentos com ácido hialurônico ou outros produtos artificiais, até intervenções cirúrgicas mais invasivas, como a bichectomia, o lifting facial a blefaroplastia.

É imperioso, entretanto, o cuidado no diagnóstico e na atenção pela real necessidade de execução do procedimento.

Sorrir provoca rugas??

Se analisarmos ao pé da letra, sim!!







A utilização de quaisquer dos músculos da face em demasia desencadeia o aparecimento de sulcos na pele da face. Todavia, as rugas provocadas pela contração dos “músculos do sorriso” denotam um semblante mais agradável na velhice!





... a recíproca também é verdadeira!



Quadro 4.1 – Músculos, ações, expressões e suas impressões na pele.

Músculo	Ação	Expressão denotada	Efeito sobre a pele na contração	Ilustrações das ações musculares na face
Ventre frontal (músculo occipitofrontal)	Franzir a região frontal	-Espanto. -Atenção. -Surpresa. -Sofrimento psíquico.	Rugas (e sulcos) horizontais na região frontal	
Prócero	Franzir o cenho	-Reprovação. -Concentração. -Preocupação	Rugas horizontais na região entre as sobrancelhas	

Corrugador do supercílio	Franzir o cenho	-Reprovação extrema; -Irritação; -Tristeza; -Sofrimento.	Rugas (e/ou sulcos) verticais na região frontal entre as sobrancelhas. O maior causador das rugas na região.	
Orbicular dos olhos (parte orbital)	Fechar fortemente os olhos	-Focar o olhar em um objeto. -Minimizar a entrada de luz no bulbo ocular	Rugas (e sulcos) marcantes, no sentido horizontal na região lateral dos olhos. Os chamados "pés de galinha".	
Orbicular dos olhos (parte palpebral)	Fechar suavemente os olhos	Cerrar as pálpebras	As "bolsas" nas regiões palpebrais inferiores.	
Zigomáticos maior e menor	Elevar as bochechas e os lábios lateralmente	Sorriso autêntico	Sulcos discretos na região da bochecha	
Levantador do lábio superior e da asa do nariz	Eleva lateralmente o lábio superior e a asa do nariz	-Asco. -Desconfiança. -Repulsa e desprezo	Acentua o sulco naso-labial aprofundando o chamado "bigode chinês".	
Levantador do lábio superior	Eleva lateralmente o lábio superior	-Expressão de insegurança. -Desconfiança	Acentua também o sulco nasolabial	
Levantador do ângulo da boca	Eleva lateralmente o ângulo dos lábios	Sorriso	Juntamente com os demais elevadores do lábio, faz transparecer nos espaços entre eles as "cavinhas" do sorriso e com a perda de elasticidade da pele uma depressão.	
Risório	Retrai lateralmente a comissura labial	Sorriso "amarelo"	Responsável pelas "cavinhas" salientadas pelo sorriso.	
Orbicular da boca	Protrai os lábios	-Assovio. -Assopro. -Ativo no beijo e na sucção	Pequenas rugas ao redor da boca num aspecto franzido.	

Depressor do lábio inferior	Everte e retrai inferiormente o lábio inferior.	-Ativo no "muxeixo". -Denota dor física	Acentua o sulco lábio-biogeniano e as "cavinhas do mento".	
Depressor do ângulo da boca	Everte e retrai inferiormente o ângulo da boca.	-Forte dor física. -Expressão de desagrado.	Acentua o sulco lábio-biogeniano	
Mentoniano	-Everte o lábio inferior. -Franze o mento	Expressão de "manha" ou "beicinho"	Acentua as "cavinhas do mento"	
Bucinador	-Protege as bochechas na mastigação. -Dá forma às bochechas. -Assopro -Sucção -Assovio	Responsável por dar o "arredondamento às bochechas"	A perda de sua elasticidade desencadeia uma depressão variável na bochecha, alongando e afinando o rosto. Denotando uma debilidade física.	
Platisma	Diminui a concavidade existente entre mandíbula e clavícula.	Eleva e retrai a pele do pescoço.	Por ser muito superficial causa muitas rugas, e grande aspecto de envelhecimento na pele do pescoço.	
Nasal	Comprime as asas do nariz	Transforma as narinas em "válvulas" para puxar o ar.	Deprimem o septo nasal, diminuindo seu ângulo com o lábio no <i>filtrum</i> .	
Auriculares	Puxam as aurículas para cima, para trás e para frente	Movimentam as orelhas suavemente no humano, e veementemente em alguns animais.		



Considerações sobre a anatomia do couro cabeludo

O couro cabeludo tem como músculo principal em sua composição o occipitofrontal, formado por 2 ventres frontais e 2 ventres occipitais. Ainda havemos de considerar os auriculares, anterior, superior e posterior que formam junto com o occipitofrontal, o epicrânio.

Neste momento, é interessante a abordagem do couro cabeludo

como um todo. Este é formado por 5 camadas distintas acima dos ossos da calvária. Essas camadas, cuja iniciais em inglês significam *SCALP*, de acordo com o clássico livro de anatomia de Ernest Garner *et al. Analogia essa, que funciona como método mnemônico para associarmos cada camada à sua composição e função* (Quadro 4.3).

Quadro 4.3 – as camadas do crânio.

Pele (skin)		
Tela subcutânea	➔	Tecido conjuntivo denso, rico em artérias (<i>close tissue</i>)
Gálea aponeurótica	➔	Aponeurose do músculo occipitofrontal (<i>aponeurosis</i>)
Espaço subaponeurótico frouxo	➔	Tecido conjuntivo frouxo e veias emissárias (<i>loose tissue</i>)
Pericrânio (<i>pericranium</i>)		

As camadas do couro cabeludo, de diferentes estruturas e funções, de exterior para interior são: a) Pele (*Skin*); b) tela subcutânea (*close tissue*) contendo diversas artérias circundadas por tecido conjuntivo denso; c) Gálea aponeurótica (*aponeurosis*) formada pela aponeurose do músculo occipitofrontal. Essa gálea ainda congrega os músculos auriculares anterior, superior e posterior; d) camada de tecido conjuntivo frouxo

(*Loose tissue*) que permite a mobilidade das suprajacentes. Aqui se localizam várias veias emissárias que descrevem abundante comunicação com a região intracraniana. E por fim, e) perióstio – pericrânio (*pericranium*) aderida à calvária.

Inervação motora, sensitiva e irrigação da face e do couro cabeludo.

A inervação motora dos músculos em discussão é dada pelos ramos

terminais do nervo facial através do plexo parotídeo - e que será descrito detalhadamente no capítulo de nervos. O nervo facial, após deixar o crânio, atravessa a glândula parotídea e se divide em 2 troncos que originarão 5 ramos, se distribuindo em seguida para os músculos faciais, do couro cabeludo e para o platísmo (Figura 4.6).

A irrigação da face é proveniente, de maneira principal, da artéria facial, ramo da carótida externa.

A artéria facial (Figura 4.8) sobe em um trajeto tortuoso originando os ramos nutritivos para as diferentes regiões faciais.

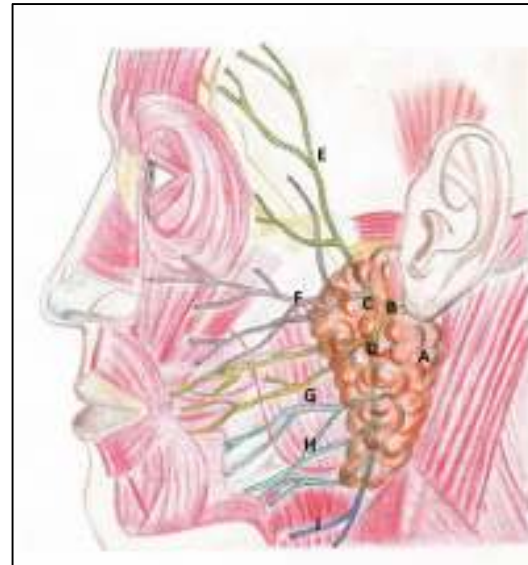


FIGURA 4.6- NERVO FACIAL E SEUS RAMOS NO PLEXO PAROTÍDEO: A- GLÂNDULA PAROTÍDEA; B- NERVO FACIAL; C- TRONCO TEMPOROFACIAL E D- TRONCO CERVICOFACIAL. E- RAMOS TEMPORAIS; F- RAMOS ZIGOMÁTICOS; G- RAMOS BUCAIS (AMARELO) E H- RAMOS MARGINAIS DA MANDÍBULA; FINALMENTE (I)- RAMO CERVICAL. CRED. MARINA OLIVEIRA.

Paralisia facial de Bell

Uma infecção viral, um traumatismo, às vezes acometem o nervo facial, já na sua emergência do crânio, causando uma paralisia facial periférica, ou de Bell. O doente terá um déficit temporário na movimentação dos músculos da face ipsilateralmente ao lado lesado, e um desvio facial para o lado sadio (desvio de comissura característico).

Ela termina no canto medial do olho como artéria angular, descrevendo uma anastomose com a artéria oftálmica, da carótida interna.

A DRENAGEM VENOSA FACIAL SE INICIA NA VEA ANGULAR QUE SE COMUNICA COM A VEA OFTÁLMICA SUPERIOR. JÁ SE CONTINUANDO INFERIORMENTE COMO VEA FACIAL, ELA RECEBE TRIBUTÁRIAS CORRESPONDENTES AOS RAMOS ARTERIAIS HOMÔNIMOS. ELA DESEMBOCA NA JUGULAR INTERNA, DIRETA OU INDIRETAMENTE. NESTE ÚLTIMO CASO, A FACIAL PODE RECEBER A RETRO MANDIBULAR- PORÇÃO ANTERIOR- E FORMAR A FACIAL COMUM, OU AINDA SE UNIR À LINGUAL E TIREÓIDEA SUPERIOR, FORMANDO O TRONCO TIREO-LINGUO-FACIAL, ANTES DE DESEMBOCAR NA JUGULAR INTERNA.

A inervação sensitiva da face fica a cargo do nervo trigêmeo, através de ramos terminais de suas três divisões. Esses ramos se distribuem para a pele, saindo- ou não- de forames localizados nos ossos da face (Figura 4.10).

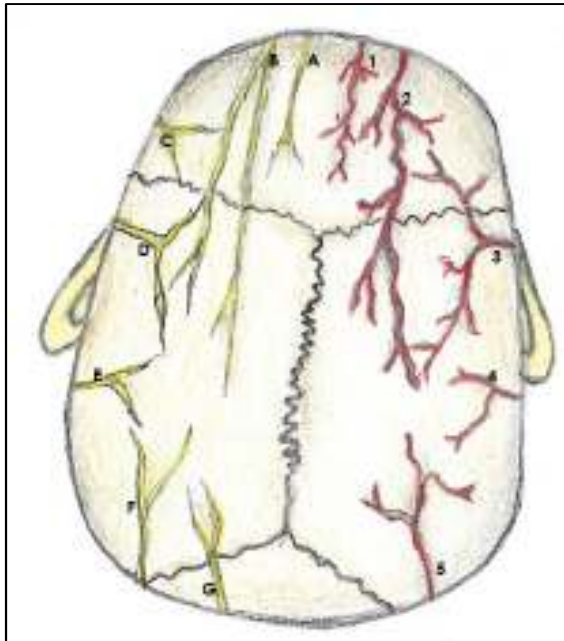


FIGURA 4.7- A INERVAÇÃO E VASCULARIZAÇÃO DO COURO CABELUDO.

A-nervo supratroclear

B- nervo supraorbital;

C-nervo zigomaticotemporal;

D-nervo auriculotemporal;

E- Nervo occipital menor;

F- n. occipital maior e

G- n. terceiro occipital.

1-Artéria supratroclear; 2-artéria supraorbital; 3- artéria temporal superficial (com seus ramos frontal e parietal); 4- artéria auricular posterior e 5- artéria occipital.
Créd. Sérgio Murta.

Sangramento das lesões do couro cabeludo

As lesões traumáticas ou cortes no couro cabeludo, tendem a sangrar demasiadamente, uma vez que a região é abundantemente irrigada. Mas um fator que particularmente potencializa esse sangramento é a presença das artérias na camada fibrosa da região. A densidade tecidual local impede o colapamento arterial, caso elas sejam lesadas, o que produz um sangramento muito mais profuso.

A camada de tecido frouxo, confere enorme mobilidade às suprajacentes. Há com isso uma grande facilidade de remoção do escalpo (SCALP), total ou parcialmente, em acidentes ou agressões.



Sobre a paralisia facial de Bell, que acomete os músculos da face, toda a musculatura facial é afetada ipsilateralmente. O desvio de comissura- queda do canto da boca (patognomônico das lesões de nervo facial), ocorre pois o lado não afetado não terá a oposição da contração muscular do lado paralisado. O paciente ainda apresentará dificuldade de fechar o olho, podendo apresentar queda da pálpebra superior (por fraqueza do orbicular do olho); eversão da inferior (ectrópio) com derramamento de lágrima (epífora), além da redução das rugas na região frontal.

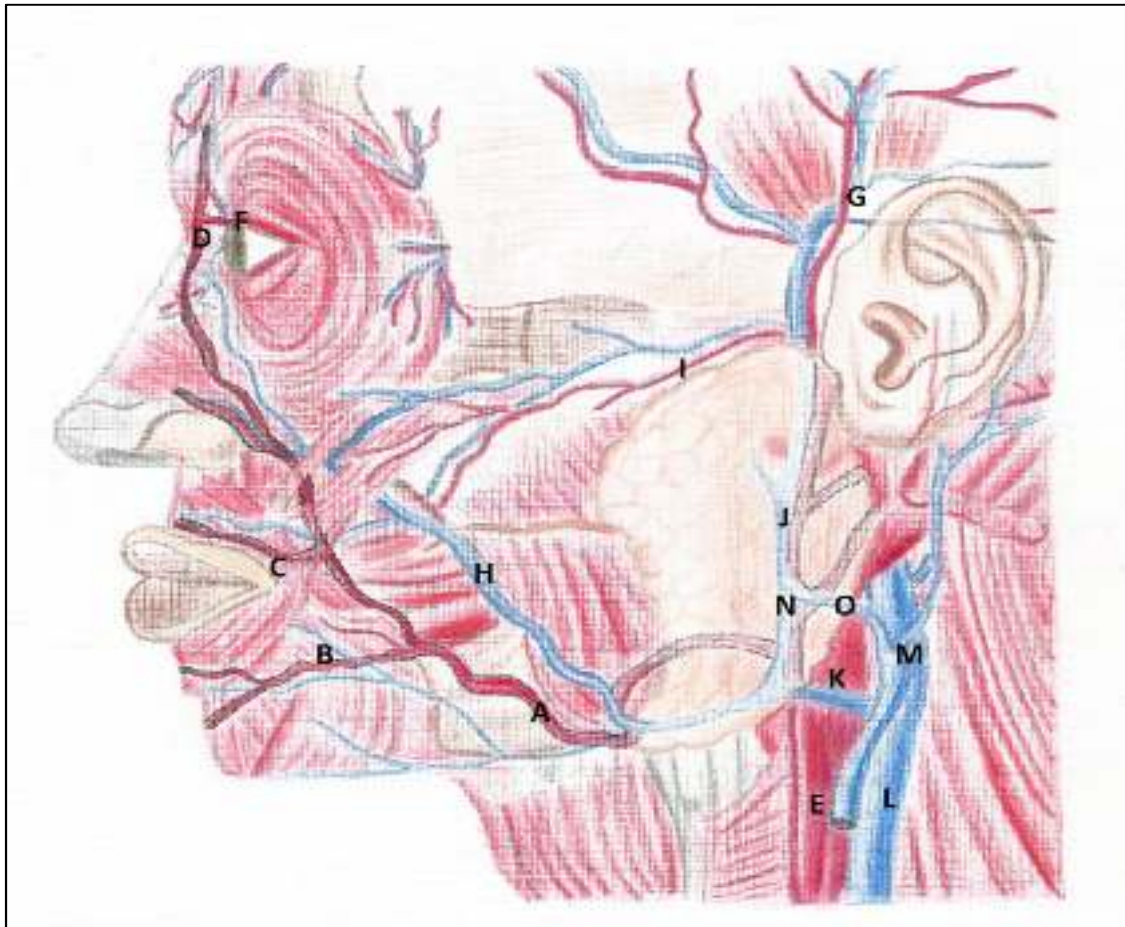


FIGURA 4.8-- VASCULATURA DA FACE. A- ARTÉRIA FACIAL E SEUS RAMOS: LABIAL INFERIOR(B) E SUPERIOR(C); SUA PORÇÃO TERMINAL – ARTÉRIA ANGULAR(D); A ORIGEM DA FACIAL- NA CARÓTIDA EXTERNA(E). AS COMUNICAÇÕES DA FACIAL: F- RAMOS DA ARTÉRIA OFTÁLMICA. I- FACIAL TRANSVERSA QUE A COMUNICA COM A (G)- ARTÉRIA TEMPORAL SUPERFICIAL. ALÉM DISSO VEMOS A CIRCULAÇÃO VENOSA FACIAL. VEIA FACIAL (H) E SUAS TRIBUTÁRIAS. SE JUNTANDO COM (N) DIVISÃO ANTERIOR DA VEIA RETROMANDIBULAR (J) E FORMANDO A FACIAL COMUM (K). A RETROMANDIBULAR AINDA ORIGINA A DIVISÃO POSTERIOR (O), QUE SOMADA À AURICULAR POSTERIOR, FORMA A JUGULAR EXTERNA (M). (L)- VEIA JUGULAR INTERNA RECEBENDO A FACIAL COMUM. CRÉD. MARINA OLIVEIRA.

Área perigosa da face

A comunicação da veia angular com a veia oftálmica, diretamente, e por conseguinte, indiretamente com o seio cavernoso, permite que infecções faciais possam se propagar por via venosa para o interior da cavidade craniana. Por isso, a região drenada pela veia facial é chamada de área perigosa da face.

Há também uma comunicação- que pode se tornar perigosa- das veias emissárias, que ligam a camada frouxa do couro cabeludo com os seios da dura -máter, passando pelos inúmeros forames emissários localizados nos ossos do crânio.



A figura 4.9 ilustra esquematicamente o couro cabeludo e suas camadas. Sua vasculatura vem principalmente das artérias oftálmica (supratrocleares e supraorbitais) e da artéria carótida externa (temporais superficiais, occipitais e auriculares posteriores). Esses ramos arteriais ainda serão melhor “dissecados” na seção “vasculatura da cabeça e do pescoço”. Mas baseados na figura 4.7, já é possível tomar contato com o estado da arte no tópico: irrigação do couro cabeludo e da face.

Há que se ressaltar, o comportamento dessas artérias na região, sua dificuldade de colapso em caso de lesão e sua disposição de inferior para superior. Ou seja, elas se originam sempre inferiormente e ascendem em direção à região da calvária, em um tecido denso.

As veias seguem a mesma lógica das artérias em sua drenagem:

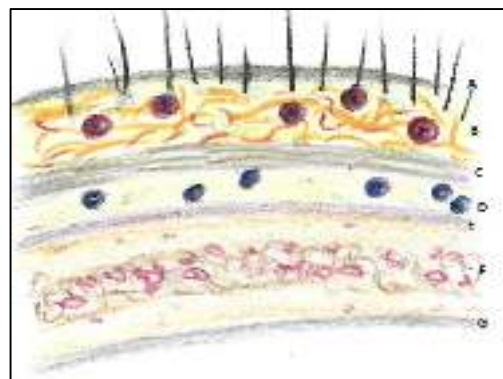


Figura 4.9 – Camadas do couro cabeludo. A- pele; B-tela subcutânea (observar as artérias); C- gálea aponeurótica; D- tecido subaponeurótico frouxo (observar as veias emissárias); E, F G- tecido ósseo com a diploe(f).

A supraorbital e supratrocLEAR, na região frontal; temporal superficial, lateralmente, e a veia occipital, tributária da jugular interna, na região nugal. Na fossa infratemporal, a veia temporal superficial se juntará à veia maxilar para formar a veia retromandibular (Figura 4.8), cuja divisão posterior, se unindo à veia auricular posterior, originará a veia jugular externa.

Acesso cirúrgico do couro cabeludo

A disposição arterial “*suis generis*”, de inferior para superior no couro cabeludo, faz com que os acessos cirúrgicos da região sejam feitos, quando possível, obedecendo ao trajeto arterial e evitando a secção em sua base. Preserva-se, assim, seu tronco principal além de seus ramos. Logo, a possibilidade de uma necrose tecidual é muito reduzida.

Mesmo com a discussão posterior mais detalhada da inervação sensitiva por parte dos nervos trigêmeo e de ramos do plexo cervical, para “fecharmos” o assunto da hora, torna-se necessária uma incursão à inervação da pele da face e do couro cabeludo neste momento. A sensibilidade

principal da região é feita pelo trigêmeo (regiões em lilás e rosa na figura 4.10) e seus ramos.

Os nervos supratrocLEAR e supraorbital do oftálmico; o zigomático-temporal do maxilar; o auriculotemporal do mandibular, inervam a re-

gião anterior e superior do couro cabeludo (Fig. 4.7). O occipital menor supre parte do pavilhão auricular e da porção retroauricular do couro. Já o occipital maior, a região posterior do mesmo.

A face também apresenta ramos das três divisões do trigêmeo em sua inervação, importantíssima de ser localizada e estudada para ações de anestesia, suturas e outros procedimentos estéticos.

A região frontal é suprida principalmente pelo supraorbital, que também confere sensibilidade à pálpebra superior. Medialmente a ele, o supratroclear, adicionalmente, contribui

para essa inervação. O nasal externo inerva o dorso do nariz, complementando os ramos da primeira divisão associada à inervação da face.

O zigomático-facial, do maxilar, inerva a região do zigoma e o infraorbital assume o lábio superior e pálpebra inferior, bem como a região lateral do dorso nasal.

O nervo mandibular realiza a inervação cutânea sobre as regiões temporal e auricular (parcialmente). Além disso, sensibiliza a região sobre a parótida – nervo auriculotemporal. A pele da bochecha é suprida pelo nervo bucal, e o lábio inferior e mento, pelo mentoniano.

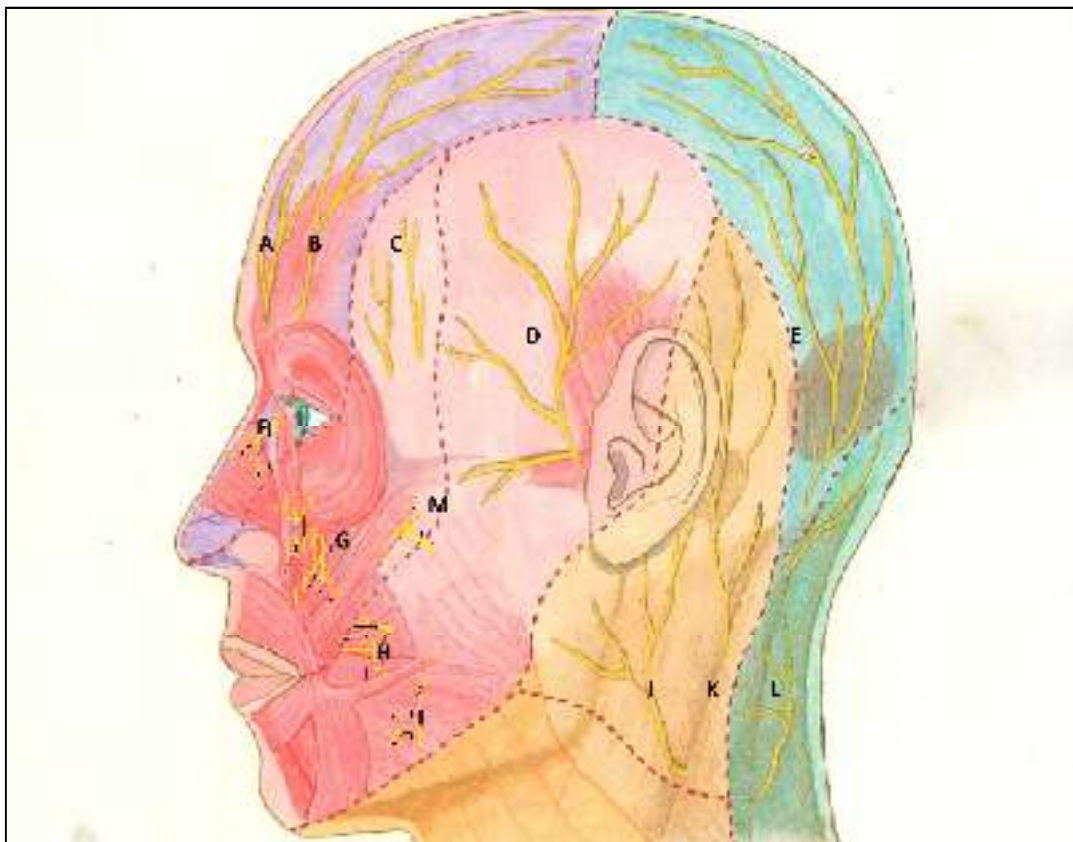


Figura 4.10- A inervação sensitiva da face e do couro cabeludo. A- Nervo supratroclear; B- Nervo Supra orbital; C- nervo zigomático-temporal; D- Auriculotemporal; E-Occipital maior; F- nasal externo; G- Infraorbital; H- Bucal; I- mentual; J-auricular magno; K- occipital menor e L- terceiro occipital. Crédito: Marina Spinelli.

A inervação do couro cabeludo e da face acompanha os ramos arteriais. Basta um estudo em sobreposição dos ramos nervosos com a irrigação (figuras 4.7, 4.8 e 4.10). As divisões da artéria oftálmica (Fig. 4.7), seguem os nervos da primeira divisão do trigêmeo. Em seguida, uma ramificação significativa da artéria maxilar segue as divisões maxilar e mandibular nos terços médio e inferior da face. A região temporal que foge um pouco à regra da nomenclatura idêntica, pois a artéria temporal superficial, é acompanhada pelo nervo auriculotemporal.

Há, também, a seguinte diferença entre nomes arteriais e nervosos, suprimindo a mesma região- na parte posterolateral do couro cabeludo, onde o nervo auricular magno acompanha a artéria auricular posterior e o nervo occipital menor acompanhando a artéria occipital.

Músculos do palato mole, músculos da língua, músculos do assoalho da boca e músculos da faringe e laringe

Esses grupos musculares estudaremos em separado no capítulo de esplancnologia, pois no nosso entender, nos parece mais lógico proceder seu estudo no momento em que discutimos as vísceras às quais pertencem.

Músculos do pescoço

Os músculos do pescoço, quase sempre, são agrupados didática e anatomicamente em três grupos

principais, de acordo com sua localização, ações e situação (Quadro 4.4).

O grupo superficial é formado pelos importantes ECM, trapézio, e os infra-hióideos, envolvidos com a deglutição. O grupo profundo é o pré-vertebral, responsável por conectar o crânio com a coluna, e essa com as costelas. O último grupo executa a movimentação da cabeça, da coluna cervical, e até das costelas, auxiliando nos movimentos respiratórios mais intensos. Passemos então à discussão de cada grupo.

ECM e trapézio

O ECM é o músculo chave do pescoço, pois o divide em trígonos anterior e posterior. O trígono anterior é subdividido pelos músculos digástrico e ventre superior do omo-hióideo nos trígonos carotídeo; submandibular, submental e muscular. O Posterior é dividido pelo ventre inferior do omo-hióideo gerando o trígono supraclavicular maior (Figura 4.11).

Os Trígonos supra clavicular e carotídeo são importantes, respectivamente na palpação de linfonodos cervicais durante o exame clínico, e na tomada de pulsações da carótida, assim como nas massagens do seio carotídeo



As duas cabeças de inserção do ECM no esterno permitem que entre

elas se forme um triângulo, o supraclavicular menor.

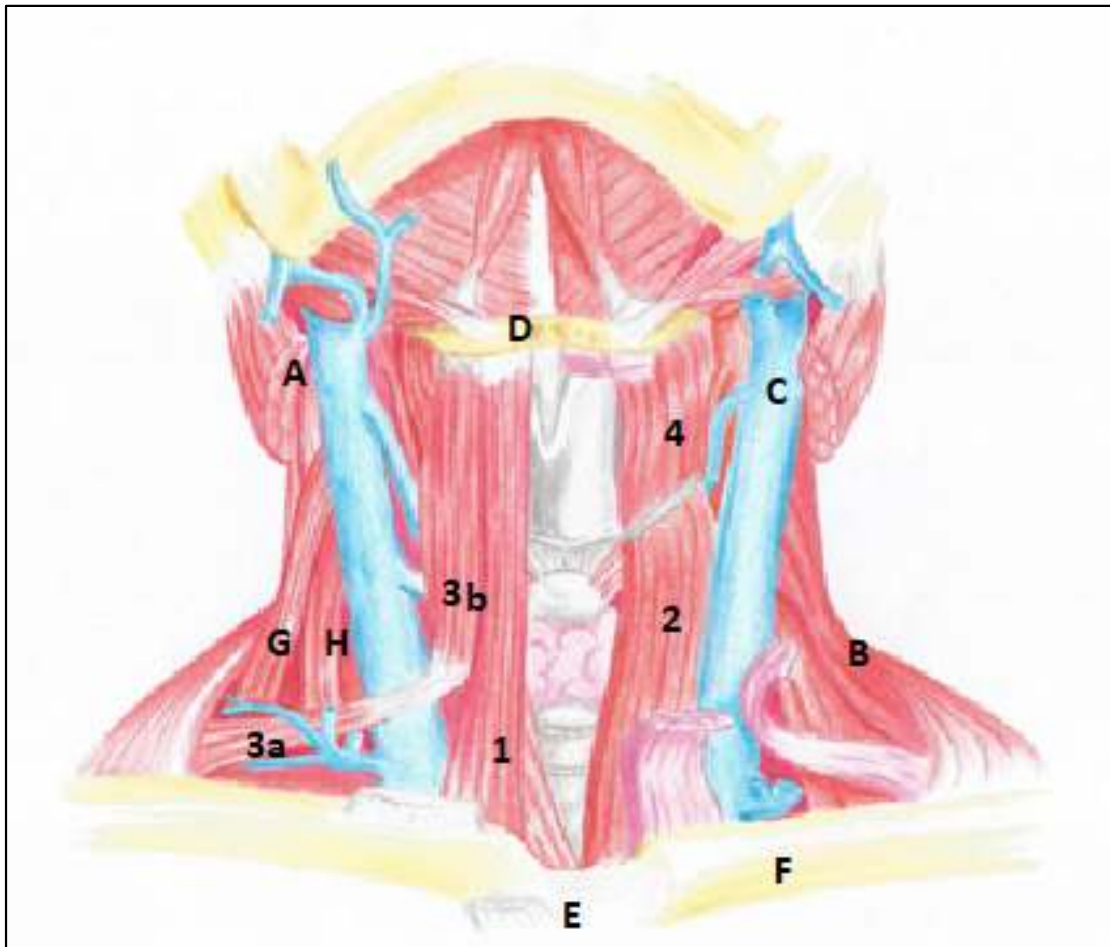


Figura 4.11- Músculos infra-hióideos. O ECM foi rebatido (A), mas identifica-se, também, o trapézio (B); a veia jugular interna(C) O osso hióide(D) o esterno (E) e a clavícula (F); Os músculos escalenos posterior e anterior- G e H. Além dos infra-hióideos propriamente ditos: 1- Esterno-hióideo; 2- esterno-tireóideo; omo-hióideo – ventre superior e inferior (3 b e 3 a) e tireo-hióideo (4). Crédito:Lara Bisaggio.

Nas punções venosas centrais, como as realizadas na veia jugular interna, ou mesmo na subclávia, usa-se como referência anatômica o triângulo supraclavicular menor.



Os ECM, agindo juntos (por suas fibras anteriores), podem também fazer a flexão da cabeça nas seguintes situações: a) quando há uma imobilização torácica. Ex. quando estamos deitados e levantamos a cabeça contra a resistência e b) antagonizando os músculos cervicais profundos na extensão cervical.

O ECM é o responsável por fazer a movimentação da articulação atlanto-occipital e das intervertebrais cervicais. Quando se contraem juntos fazem a extensão da cabeça elevando o mento. Sua ação unilateral, no entanto, flete lateralmente o pescoço e gira a cabeça (aproximando a orelha do ombro), enquanto eleva e gira o mento contralateralmente.

O trapézio, suas ações, e por conseguinte sua clínica, geralmente são descritos no estudo do dorso.

Músculos pré-vertebrais

Os músculos pré-vertebrais estão encobertos pela lâmina fascial

pré-vertebral da fáscia cervical.

Eles conectam o crânio com a coluna cervical (longo da cabeça e retos da cabeça); o crânio a escápula (levantador da escápula); a coluna vertebral com as primeiras costelas (escalenos) e as vértebras cervicais entre si – longo do pescoço.

São importantes antagonistas dos extensores da coluna vertebral- o trapézio por exemplo-, e estabilizadores da coluna cervical e do crânio (quadro 4.4). Mas ressaltemos o papel importante dos escalenos no movimento “alça de balde” realizado na respiração. Esses músculos elevam as duas primeiras costelas assim aumentando a potência respiratória.

Quadro 4.4- Músculos pré-vertebrais

Músculo	Ação Principal
Escalenos: Anterior Médio Posterior	Ativos na respiração, elevando as costelas atuam em uma inspiração forçada e profunda, acentuando o movimento de “alça de balde” das costelas. Fletem o pescoço lateralmente.
Levantador da escápula	Eleva a escápula e ombro.
Longo da cabeça	Flexão da cabeça.
Longo do pescoço	-Flexão da coluna cervical. -Confere estabilidade à região cervical no desempenho das funções do sistema estomatognático (fala, deglutição etc.).
Reto anterior da cabeça	Flexão da cabeça
Reto lateral da cabeça	Flexão da cabeça lateralmente.

Torcicolo

Em algumas situações, as fibras do ECM sofrem um encurtamento (seja ele por contratura do músculo ou outra causa). A cabeça do paciente neste caso é girada contralateralmente à lesão, e fletida para o lado comprometido. O tratamento requer ações de fisioterapia, e em casos gravíssimos, até uma intervenção cirúrgica.

Torcicolo Congênito

Lesões do nervo NCXI, que supre o ECM, podem ocorrer durante um parto a fórceps, por exemplo. A compressão do nervo se dá por uma fibrose formada no local. Assim sendo, com a inervação prejudicada a criança apresentará um quadro de torcicolo congênito.

Movimentos respiratórios executados pelos escalenos.

Os escalenos anterior e médio elevam as primeiras costelas, e com isso, permitem uma maior expansão torácica. Fazem a parte "cervical" da inspiração forçada.

Músculos infra-hióideos

Esse grupo muscular tem o próprio nome indicando sua posição. Eles conectam o esterno e a escápula com o osso hióide, com a cartilagem tireóide e, por fim, essa com o osso hióide (Figura 4.11 e Quadro 4.5).

Eles são ativos na deglutição e atuam em conjunto abaixando o osso hióide e a cartilagem tireóide, e consequentemente a laringe, trazendo-as para a posição de repouso após a deglutição. O tireo-hióideo ainda eleva a laringe.

Em um paciente respirador bucal a base do crânio pode mudar sua angulação com a coluna vertebral em até 5°. O paciente tenderá a projetar a cabeça para evitar uma interferência da mandíbula nas vias aéreas e digestórias superiores.



No processo de deglutição o assoalho da boca se contrai, eleva e protraí o osso hióide. Esse, por extensão, eleva a laringe (músculo tireo-hióideo). Os demais músculos infra-hióideos, então, entram em ação trazendo o sistema laringe-hióide de volta à posição original.

Quadro 4.5- Músculos infra-hióideos e suas ações, inervação e conexões ósseas

Músculo	Origem	Inserção	Ação	Inervação
Esterno-hioideo	Esterno	Osso hióide	Deprime o osso hioide, reposicionando-o após a deglutição	Alça cervical
Tíreo-hioideo	Linha oblíqua da cartilagem tireoide	Osso hióide	Eleva a laringe na deglutição assim como abaixa o osso hióide.	Um ramo do n. hipoglosso proveniente de C1
Omo-hióideo	Escápula	Osso hióide	Abaixa o osso hióide. Seu tendão intermediário reduz a pressão sobre a veia jugular, facilitando o retorno venoso.	Alça cervical
Esterno-tireóideo	Esterno	Cartilagem tireóide	Abaixa a laringe	Alça cervical

AS FÁSCIAS CERVICAIS E A DISSEMINAÇÃO DE INFECÇÕES ODONTOGÊNICAS PELOS ESPAÇOS DO PESCOÇO

Como todo músculo- ou região muscular- que se preze, os músculos cervicais e o pescoço como um todo, são envolvidos por uma fáscia.

Essa fáscia, antes de confinar casa músculo em seu compartimento específico, envolve todo o pescoço e emite septos para o seu interior, separando as estruturas em grupos.

A fáscia cervical por isso pode ser dividida nas porções (Figura 4.12):

a) Lâmina de revestimento - profunda ao músculo platisma, ela envolve todo o pescoço, se pren-

dendo na mandíbula (borda inferior do corpo); na clavícula; no esterno e nos processos espinhosos das vértebras- posteriormente;

b) Lâmina pré-traqueal -É um espessamento da lâmina de revestimento, que envia um septo para o interior da estrutura do pescoço. Com suas porções muscular e visceral, a pré-traqueal envolve os músculos infra hióideos e as vísceras cervicais, respectivamente. Envolve: glândula tireóide, a traquéia, a laringe e a faringe (sendo externa à fáscia bucofaríngea neste último órgão).

c) Bainha carotídea- Espessamento da fáscia que envolve o conjunto vaso-nervoso: veia jugular interna; artéria carótida comum, depois carótida interna, e o nervo

vago. Ela se encontra lateralmente à faringe e tem sua estrutura fundida com as fáscias do referido órgão.

d) Lâmina pré-vertebral- Agrupa a coluna vertebral e seus músculos cervicais (pré-vertebrais), já discutidos.

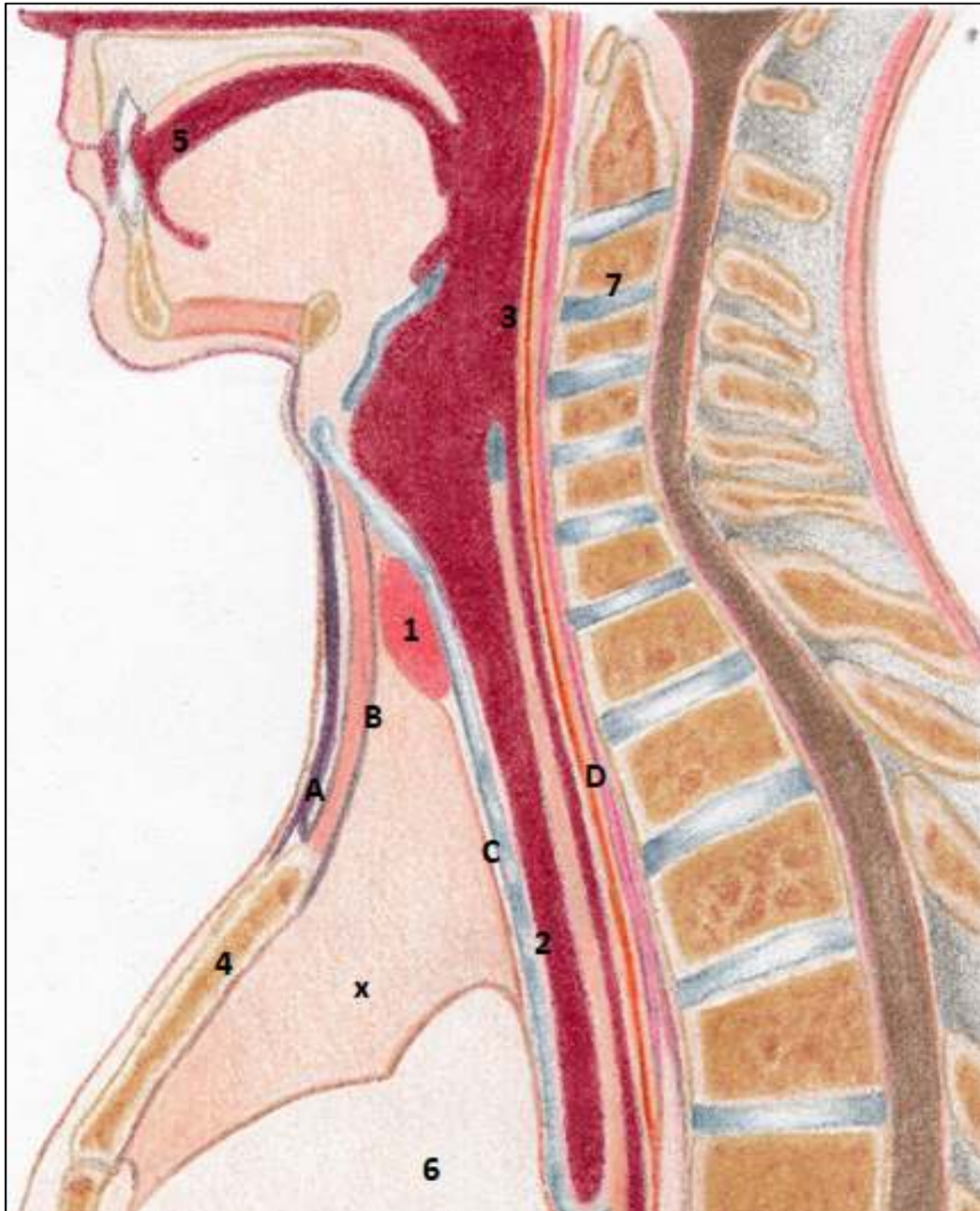


Figura 4.12- As lâminas e os espaços fasciais do pescoço. A- lâmina de revestimento, presa ao esterno (4); B- lâmina pré-traqueal muscular (envolvendo os músculos infra-hióideos); C- lâmina pré - traqueal visceral (envolvendo as vísceras cervicais- glândula tireóide(1) , traquéia (2) e faringe (3), por exemplo; D- lâmina pré -vertebral, limitando os músculos homônimos e a coluna cervical (7). O coração (6) e a comunicação mediastino-pescoço (através da abertura superior do tórax) ressaltada e assinalada pelo "x". Crédito: Lara Bisaggio.

Essas lâminas fasciais supracitadas, a exemplo de todas as fâscias do corpo, desempenham as funções de conter, separar e compactar o músculo. No entanto, no pescoço elas detêm uma outra peculiaridade. Uma vez que a abertura superior do tórax (espaço entre as primeiras costelas, a coluna posteriormente, e o esterno, anteriormente), mantém a comunicação direta pescoço-cavidade torácica, infecções da região orofacial podem se disseminar para a cavidade do tórax através de espaços entre as fâscias cervicais e atingir o mediastino (Figura 4.12).

Infecções odontogênicas não tratadas, ou sob certas condições de saúde do paciente, podem atingir o mediastino via espaços fasciais cervicais e abertura superior do tórax.



Os espaços fasciais periorais

Ainda analisando a anatomia da região sob a perspectiva das fâscias, e de seu papel em conter infecções, é notório que nas regiões perioral e cervical se formam outros espaços entre as lâminas. Espaços esses, entre um compartimento laminar e outro ou entre uma fâscia e uma região. Isso podem representar um perigo em determinadas situações.

Além das órbitas, dos seios paranasais e da cavidade nasal, os espaços fasciais em discussão podem ser observados na figura 4.13. Eles são conhecidos como:

- a) Bucal- externo ao bucinador, entre esse músculo e a pele.
- b) Sublingual- Profundo à mucosa lingual, entre esta e o músculo milo-hióideo.
- c) Submandibular- Mais lateral e profundamente ao assoalho bucal. Entre o milo-hióideo e o platisma.
- d) Espaços que compreendem cada músculo mastigatório.

Angina de Ludwig

A decida da infecção pelos espaços fasciais do pescoço pode ocasionar a compressão de estruturas nobres cervicais (Angina de Ludwig) e no tórax, além de ocasionar a disseminação do exsudato pelo mediastino, situação que pode ser fatal.

- e) Laterofaríngeos- são espaços presentes à direita e à esquerda, ladeando a faringe. Localizados entre sua fâscia contencional, medialmente, a bainha carotídea, lateralmente, e o conjunto "pré-vertebral", posteriormente.
- f) Retrofaríngeo- Espaço posterior à faringe, entre as fâscias deste órgão e a lâmina pré-vertebral.

Perigo da Comunicações com órbita e seio maxilar

Além dos espaços em discussão, a anatomia da cabeça ainda permite a comunicação entre suas cavidades, o que pode representar perigo na presença de infecções. A região dos molares superiores se comunica intimamente com o seio maxilar, que por sua vez, se abre na cavidade nasal e ainda descreve relações venosas e posicionais com a órbita.

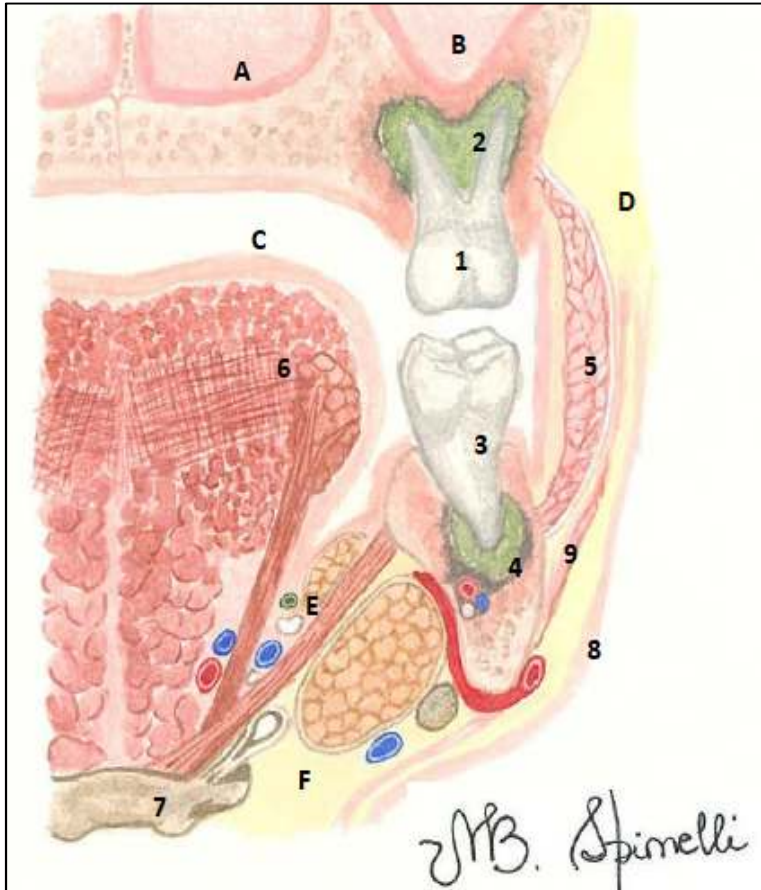


FIGURA 4.13- AS RELAÇÕES DOS DENTES E CAVIDADE BUCAL COM ESPAÇOS E A POSSÍVEL DISSEMINAÇÃO DE INFECÇÕES.

A- CAVIDADE NASAL; B- SEIO MAXILAR; C-CAVIDADE BUCAL; D- BOCHECHA (ESPAÇO BUCAL); E- ESPAÇO SUBLINGUAL E F-ESPAÇO SUBMANDIBULAR, ABAIXO DO MILO-HÍOIDEO; 1 E 2- MOLAR SUPERIOR E UM PROCESSO INFECCIOSO PERIAPICAL ASSOCIADO (OBSERVAR QUÃO GRANDE É A PROXIMIDADE DAS RAÍZES DESTE DENTE COM OS SEIOS MAXILARES); 3 E 4- MOLAR INFERIOR E UM PROCESSO INFECCIOSO PERIAPICAL ASSOCIADO; 5- MÚSCULO BUCINADOR; 6- LÍNGUA (OBSERVAR SUA MUSCULATURA); 7- OSSO HÍOIDE 8- PELE DA FACE E 9- MÚSCULO PLATISMA.

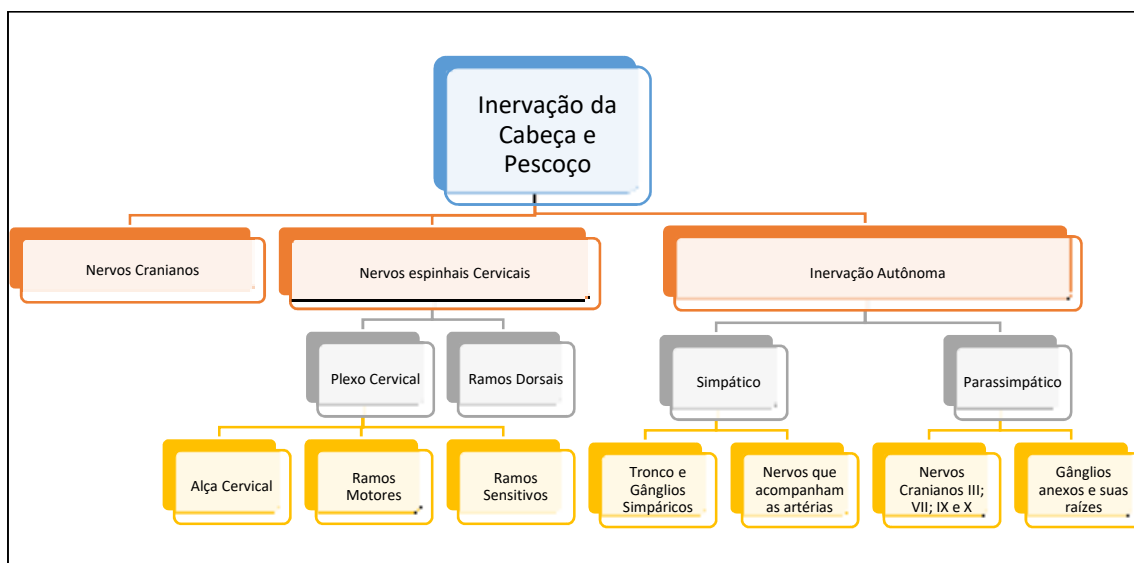
NERVOS DA CABEÇA E DO PESCOÇO

INTRODUÇÃO

O SNC (Sistema Nervoso Central), mesmo tendo grande parte de suas estruturas situadas na cabeça, é um assunto por demais complexo. Por isso, nosso objetivo neste capítulo, não é entrar em discussões de neuroanatomia, que por si só é uma disciplina separada em quase todas as faculdades. Objetivamos, dessa forma, discutir uma anatomia topográfica e funcional dos nervos cranianos; dos nervos espinhais cervicais e da organização autônoma na inervação da cabeça e pescoço.

Para maior imersão na parte central do SN (Sistema Nervoso), sugerimos o livro: “Contextualizações e aplicações clínicas em Anatomia Básica”, de nossa autoria, que contempla o SN como um todo. Outra sugestão, para uma leitura mais aprofundada, não pode deixar de passar pelos livros clássicos de Neuroanatomia.

Baseados no mapa conceitual 5.1, iniciaremos agora a discussão sobre os componentes nervosos periféricos da extremidade cefálica. Começaremos pelos nervos cranianos, passando pelos nervos espinhais (plexo cervical) e para finalizar, os componentes autônomos.



MAPA CONCEITUAL 5.1- A INERVAÇÃO DA CABEÇA E PESCOÇO.

INERVAÇÃO PELOS NERVOS CRANIANOS

Microscopicamente, os dois primeiros pares cranianos se originam do telencéfalo. Os demais têm sua origem (digo, possuem seus corpos neuronais) no tronco encefálico.

Além das fibras que ascendem e descendem, vindo ou indo para o cérebro, o tronco encefálico ainda possui inúmeras massas de corpos de neurônios em seu interior, formando os núcleos de muitos dos nervos cranianos. A esses núcleos, sejam motores, sensitivos, ou ainda parassimpáticos, se reportam os 10 últimos pares nervosos cranianos.

A Figura 5.1 e o quadro 5.1 ilustram e desdobram cada nervo, suas funções, e as regiões inervadas por cada um.

Os nervos cranianos, em número de 12 pares, se destinam à inervação de estruturas da cabeça e pescoço, com exceção do vago, que inerva vísceras abdominais e torácicas em adição. Muitos são mistos, alguns somente sensitivos e outros motores.

E recordemos que cada um é numerado de acordo com sua ordem de emergência do encéfalo, e têm um nome, muitas vezes, relacionado com a sua função (abducente, por exemplo) ou ainda, com sua constituição (trigêmeo).

Quadro 5.1- Nervos cranianos, seu número e as suas funções e estruturas inervadas

Número	Nervo	Funções e estruturas inervadas
I	Olfatório	- Responsável pela Olfacção. - Suas fibras, originadas na região olfatória- teto da cavidade nasal- atravessam a lâmina crívosa do etmóide antes de se conectarem aos bulbos olfatórios na base do telencéfalo.
II	Óptico	- É o nervo da visão. - Se origina a partir dos cones e bastonetes da retina. Suas fibras se confluem formando o nervo que penetra no canal óptico. Após o quiasma óptico, os seus tractos penetram no telencéfalo.
III	oculomotor	-Motor para músculos do bulbo do olho. Inerva os músculos extrínsecos do olho (exceto o oblíquo superior e o reto lateral), e o músculo levantador da pálpebra superior. - Inerva o esfíncter da pupila – responsável por produzir a miose.

		- Supre os músculos ciliares, que promovem mudanças na forma do cristalino, e assim, fazem a acomodação visual.
IV	TrocLEAR	-Inervação motora do músculo oblíquo superior do olho.
V	Trigêmeo	-Faz a inervação sensitiva da face; órbita; olho; nariz e seios paranasais; boca; grande parte da língua (2/3 anteriores); dentes; parte anterior e lateral do couro cabeludo; grande parte das meninges; orelha (membrana timpânica) e ATMs. - A divisão anterior de sua terceira divisão inerva com fibras Motoras, os músculos da mastigação.
VI	Abducente	-Inervação motora do músculo reto lateral do olho.
VII	Facial	-Penetra na orelha pelo poro acústico interno, lá, origina: um nervo motor para o músculo estapédio; o nervo petroso maior com fibras parassimpáticas para as glândulas lacrimais, palatinas, nasais e labiais superiores; e ainda origina a corda do tímpano, que deixa a orelha pela fissura petrotimpânica e se une ao nervo lingual para inervar a língua com fibras gustatórias e as glândulas sublinguais, submandibulares e labiais inferiores com fibras parassimpáticas. - Ao sair do crânio pelo forame estilomastóideo faz a Inervação motora dos músculos da face (expressão facial), do couro cabeludo e do platisma.
VIII	Vestíbulo-coclear	- Suas porções coclear e vestibular, originadas respectivamente, dos órgãos de Corti na cóclea, e das máculas e cristas ampulares no vestibulo, deixam juntas a orelha interna pelo poro acústico interno. -A parte vestibular se responsabiliza pelo equilíbrio, com suas conexões pontinas e cerebelares, e a parte coclear carrega estímulos da audição.

IX	Glossofaríngeo	<ul style="list-style-type: none"> -Nervo misto, que com fibras sensitivas inerva a mucosa da Faringe; o 1/3 posterior da língua (onde também é o responsável pela gustação); e parte da membrana timpânica. - Suas fibras parassimpáticas inervam as glândulas parótidas; - Inerva também o seio e corpo carotídeo com fibras proprioceptivas, e o músculo estilofaríngeo, com fibras motoras.
X	Vago	<ul style="list-style-type: none"> - Faz a Inervação motora da faringe e dos músculos da laringe. É por isso, o nervo responsável pela fonação. - Faz também a sensibilidade da laringe. -A gustação na epiglote também é de sua responsabilidade. - Auxilia na inervação do seio e corpo carotídeo (barorecepção e quimiorrecepção). - Com fibras parassimpáticas inerva as vísceras do tórax e abdome (incluindo o intestino grosso até a flexura cólica esquerda).
XI	Acessório	<ul style="list-style-type: none"> - Faz a inervação motora de trapézio e esternocleidomastóideo.
XII	Hipoglosso	<ul style="list-style-type: none"> - Inerva motoramente a língua, seus músculos extrínsecos e intrínsecos.

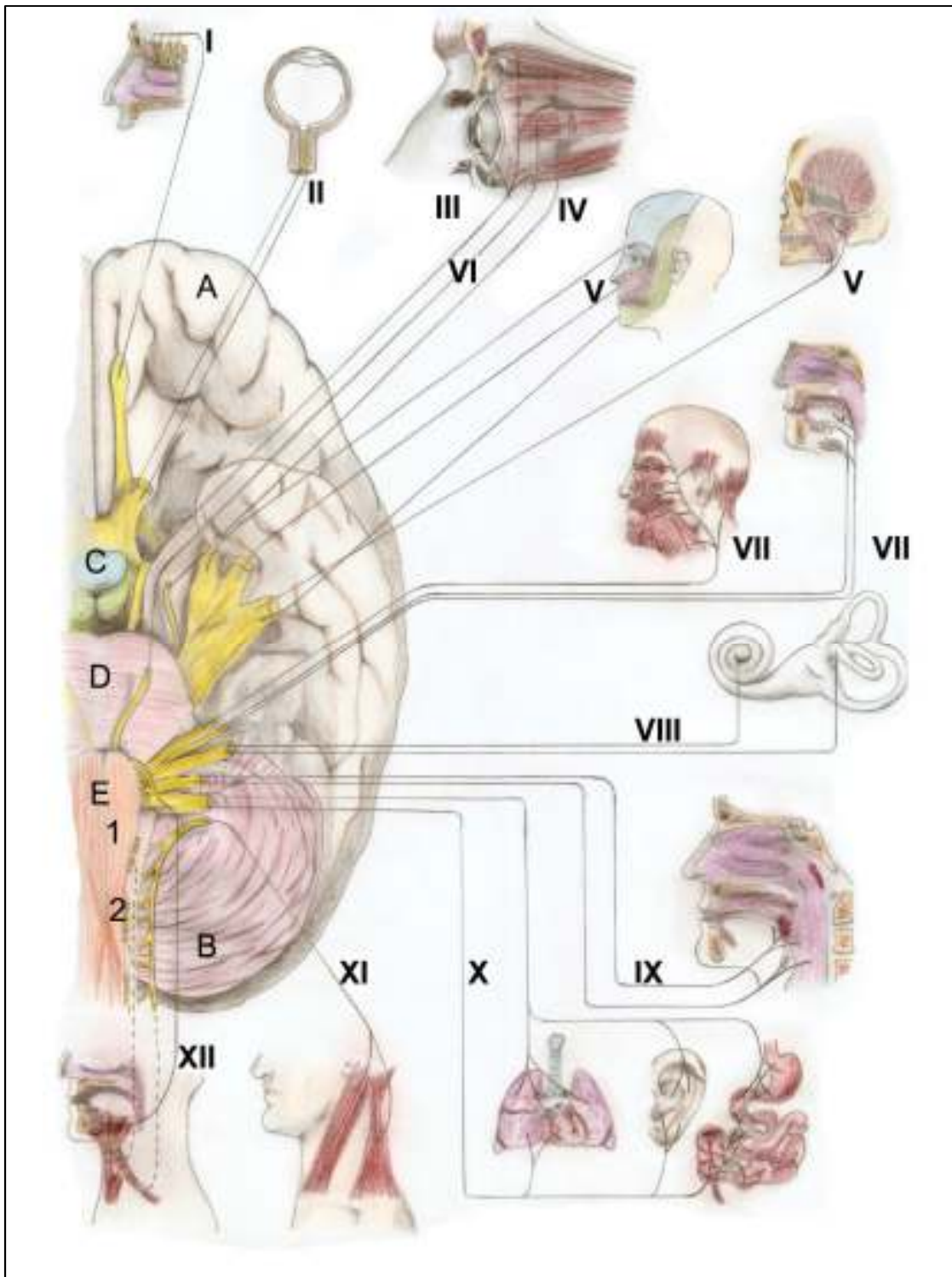


Figura 5.1- Encéfalo em vista inferior (seccionado) e a emergência dos nervos cranianos com a correspondência da inervação de cada um. A- Cérebro; B- Cerebelo; Tronco encefálico: C- Mesencéfalo; D- Ponte; E- Bulbo e as conexões com os 12 pares de nervos cranianos: I- Olfatório; II-Óptico; III-Oculomotor; IV- Troclear; V-Trigêmeo; VI- Abducente; VII-Facial; VIII- Vestíbulo-coclear; IX- Glossofaríngeo; X-Vago; XI- Acessório e XII-Hipoglosso. Observar ainda:1- Pirâmides bulbares com sua decussação (cruzamento das fibras) -2. Crédito: Matheus Fávero.

Nervo Olfatório – NC I

No teto da cavidade nasal, a região olfatória, milhões de células especializadas com receptores para estímulos químicos, originam os filamentos olfatórios que atravessam a lâmina crívosa do etmóide em direção aos bulbos olfatórios, a porção inicial e dilatada do I nervo craniano.

De cada lado, o bulbo olfatório se adelgaçará na continuação como um nervo que conduzirá o estímulo até as áreas olfatórias cerebrais primárias, localizadas nos lobos temporais. Lesões na base do crânio podem atingir o olfatório causando no paciente uma anosmia.

Fraturas de Le Fort III

As fraturas Le Fort III envolvem a base do crânio, podem seccionar o etmóide e muito provavelmente a lâmina crívosa, dada sua fragilidade. Neste cenário a probabilidade de uma lesão no bulbo/nervo olfatório é real.

Anosmia relacionada a crises uncinadas

Alguns tipos de anosmia estão ligadas à esquizofrenia e à epilepsia. O paciente, durante a instalação da crise, sente odores não existentes. Daí o nome "crises uncinadas", uma vez que o uncus é envolvido, e este se constitui numa área cerebral intimamente ligada à olfação.

É oportuno citar que uma anosmia frequente é a progressiva, que acontece devido à idade. Outro tipo é a transitória, quando é ligada a quadros de rinites, sinusites e covid-19.

Nervo óptico- NC II

O segundo par craniano, se origina na retina em uma série de células ganglionares (amielínicas) que perfuram a esclera na altura do disco óptico, e uma vez mielinizadas, formam o nervo óptico, que deixa a órbita pelo canal óptico. Ao chegar à fossa média do crânio, os nervos for-

mam o quiasma óptico, onde as fibras de cada metade nasal das retinas direita e esquerda se decussam, ao passo que as temporais não o fazem. As fibras formam os tractos ópticos que se dirigem aos corpos geniculados laterais do tálamo, e daí ao sulco calcarino, no lobo occipital do cérebro, pelas radiações ópticas.

Lesões do nervo óptico

Lesões acometendo o nervo óptico, causarão no paciente diferentes tipos de prejuízos à sua visão, dependendo de onde a secção aconteceu. Se antes do quiasma óptico, se no quiasma, se total ou parcialmente, ou nos tractos ópticos.

O cruzamento das fibras do nervo óptico no quiasma, ainda que parcial, é imprescindível para uma visão binocular. As fibras provenientes da metade direita de cada retina irão formar o tracto óptico, e as da metade esquerda, o esquerdo. Logo, cada tracto conduz fibras originadas do olho esquerdo e do direito, vis-a-vis a decussação dessas fibras.



Nervo Oculomotor- NC III

O terceiro par craniano, se origina do mesencéfalo, passa pela fissura orbital superior e, através de suas fibras ESG, se distribui aos músculos extrínsecos do bulbo do olho, com exceção do reto lateral e do oblíquo superior. É o responsável também pela acomodação visual inervando os músculos ciliares que se prendem ao cristalino.

O oculomotor também inerva o músculo esfíncter da pupila, se responsabilizando pela miose, com suas fibras EVG, e o levantador da pálpebra superior. Essas últimas são parasimpáticas, e antes de penetrarem no bulbo do olho, fazem sinapse no gânglio ciliar, seguindo para o bulbo pelos nervos ciliares curtos.

Lesões do nervo oculomotor

Um tumor, uma doença neurológica, ou ainda traumatismos, podem comprimir ou seccionar com facilidade o NCIII. Neste caso, o paciente apresentará:

- Ptose palpebral- queda da pálpebra superior por paralisia do levantador da pálpebra superior.
- Abdução do bulbo do olho- pela ação dos músculos reto lateral e oblíquo superior sem antagonismo.
- Ausência de reflexo pupilar- perda da inervação do esfíncter da pupila, gerando midríase, quando o dilatador da pupila atua sem oposição.
- Falta de acomodação visual- paralisia dos músculos ciliares.

O oculomotor, através de sua inervação para os músculos ciliares, controla a globosidade do cristalino desencadeando, assim, a acomodação visual. Com a contração dos músculos ciliares, podemos adequar nossa visão focalizando um objeto mais próximo, ou mais distante da nossa retina. A perda desta propriedade, que ocorre também com a idade, é chamada presbiopia.



Nervo Troclear NC- IV

Emergindo da face posterior do mesencéfalo, o troclear contorna o tronco encefálico e penetra na órbita

pela fissura orbital superior, se dirigindo ao músculo oblíquo superior. Lesões do nervo levam à diplopia por paresia do músculo por ele inervado.

Lesões do NC IV

O troclear quando lesado (condição rara, se acontece individualmente) gera um quadro de diplopia quando se executa o movimento do oblíquo superior, ou seja, quando há o direcionamento da pupila para baixo.

O nervo tem esse nome pois o músculo oblíquo superior, inervado por ele, contorna uma polia presa na parede da órbita (a tróclea).



Nervo Trigêmeo- NCV

Como o próprio nome indica é um nervo triplo, com três divisões principais (Figura 5.2).

Originando-se da ponte, o nervo possui uma grande raiz sensitiva e uma outra menor, motora. É o principal nervo sensitivo da cabeça abrangendo a face, parte do couro cabeludo, boca, dentes, parte da língua, seios paranasais, nariz e órbita.

As ramificações do trigêmeo são as dessensibilizadas nas anestésias odontológicas, e sua divisão motora movimentam os músculos mastigatórios,

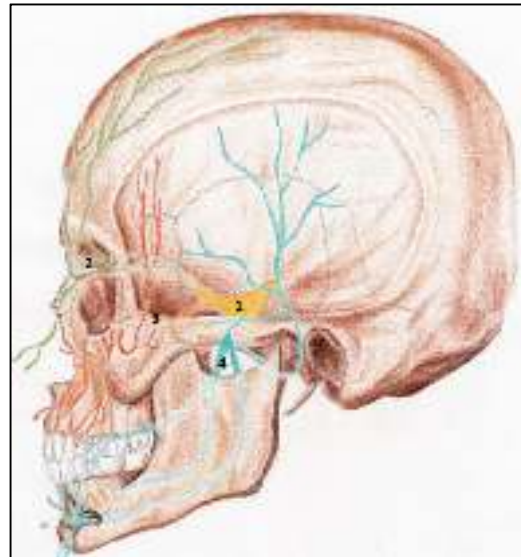


FIGURA 5.2- NERVO TRIGÊMEO- 1- GÂNGLIO TRIGEMINAL; 2- DIVISÃO OFTÁLMICA; 3- DIVISÃO MAXILAR E 4- DIVISÃO MANDIBULAR. CRÉDITO: LARA BISAGGIO

Divisão Oftálmica

A primeira divisão do trigêmeo, se destina à inervação da órbita, do bulbo do olho, seios etmoidais e esfenoidal, e da região frontal e do couro cabeludo até a altura do vértex.

Segundo a figura 5.3, o trajeto do nervo oftálmico compreende a entrada na órbita pela fissura orbital superior, sua distribuição para todas as estruturas orbitais, incluindo ramos

que penetram nos forames etmoidais posterior e anterior. Em seguida, seus ramos terminais deixam a órbita pelo forame/Incisura supraorbital, e por uma pequena depressão medial a esse forame, a incisura supratroclear. Logo, o oftálmico atravessa da fossa craniana média para a órbita, atingindo a região frontal; a cavidade nasal; os seios etmoidais e o esfenoidal; e daí, para a fossa crânica anterior inervando a dura-máter.

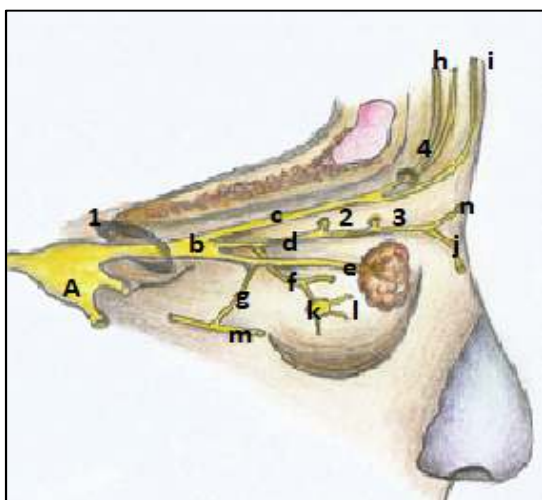


FIGURA 5.3-ESQUEMA DO TRAJETO E DOS RAMOS DO NERVO OFTÁLMICO- 1- FISSURA ORBITAL SUPERIOR; 2- FORAME ETMOIDAL POSTERIOR- COM O NERVO HOMÔNIMO PENETRANDO EM SUA ESTRUTURA; 3- FORAME ETMOIDAL ANTERIOR, ADENTRADO PELO NERVO DE MESMO NOME; 4- FORAME (OU INCISURA,) SUPRA-ORBITAL. A- GÂNGLIO TRIGEMINAL; B- NERVO OFTÁLMICO NA ÓRBITA, E SEUS RAMOS: C- FRONTAL; D- NASOCILIAR; E- LACRIMAL. F – RAMO COMUNICANTE PARA O GÂNGLIO CILIAR; G- RAMO COMUNICANTE PARA O ZIGOMÁTICO; H- NERVO SUPRAORBITAL; I- NERVO SUPRATROCLEAR; J- RAMO NASALEXTERNO; K- GÂNGLIO CILIAR; L – RAMOS CILIARES CURTOS; M- NERVO ZIGOMÁTICO (DO MAXILAR) , E N- NERVO INFRATROCLEAR.

O Quadro 5.2 resume os ramos da divisão oftálmica do trigêmeo, e suas subdivisões. Ao penetrar na órbita ele se divide nos ramos nasociliar, lacrimal e frontal.

O nervo lacrimal, se originando nos limites da fissura orbital superior, segue uma direção lateral e superior aos músculos extrínsecos do bulbo. Ele se direciona à glândula lacrimal e é sensitivo para os tecidos periglandulares, conjuntiva bulbar, e pálpebra superior.

Por se comunicar com o nervo zigomático do maxilar (Fig. 5.3), o lacrimal recebe deste, fibras parassimpáticas e simpáticas do nervo do canal pterigóideo destinadas à secreção das glândulas lacrimais. Portanto, é o nervo lacrimal o carreador das fibras secretoras da referida glândula. Em resumo: um ramo da divisão oftálmica, recebe de outro ramo da divisão maxilar, as fibras secretoras originadas em um segundo nervo, o facial(NCVII).

O nervo frontal, o mais espesso dos ramos do oftálmico, praticamente se origina nos limites da fissura orbital superior, a exemplo dos demais ramos da primeira divisão trigeminal. Ele segue um trajeto acima do cone de músculos extrínsecos do olho- superiormente ao reto superior. Ele se insinua para a frente através do forame (ou de uma incisura) supraorbital, como nervo supraorbital. Nervo esse, que é a continuação do ramo frontal. Origina, aí também, um pequeno ramo medial, o supratroclear, que ganha a região frontal fazendo uma pequena depressão na borda superior da órbita.

O nervo nasociliar é o nervo sensitivo para o bulbo do olho. Ao contrário dos demais, após sua origem

do oftálmico, se dirige para o interior do cone muscular do bulbo do olho. Ele apresentará os ramos que suprirão: os seios etmoidal e esfenoidal; parte da cavidade nasal (anteriormente); a pele do dorso do nariz, e principalmente, o bulbo do olho e a pálpebra inferior (conjuntiva palpebral), com suas fibras sensitivas. Quadro 5.2.

Um ramo comunicante é emitido pelo nasociliar. Este ramo tem como destino o bulbo do olho, não antes de penetrar no gânglio ciliar para que as fibras autônomas do NC III e do gânglio cervical superior se anexam a ele. Com isso, via ciliares curtos, elas alcançam o bulbo ocular para inervar a pupila (o músculo dilatador e o esfíncter), além dos ciliares.

A inervação autônoma de estruturas do olho funciona da seguinte forma:

Parassimpática- Fibras provenientes do NCIII, que após fazerem sinapse no gânglio ciliar, se destinam ao esfíncter da pupila, aos músculos ciliares e ao músculo levantador da pálpebra superior (LPS).

Simpática: provenientes de neurônios pós ganglionares do gânglio cervical superior, se destinam aos músculos dilatador da pupila e tarsal.

Ambas as raízes alcançam o bulbo pelos nervos ciliares curtos, do oftálmico. O LPS recebe fibras diretas do NCIII



Importância do oftálmico

O oftálmico está encarregado de carrear, a partir do gânglio ciliar, fibras parassimpáticas e simpáticas (do oculomotor e do plexo sobre a artéria oftálmica, respectivamente). O nervo faz esse papel por meio de seus ramos ciliares curtos, que deixam o gânglio e atingem o bulbo do olho.

Quadro 5.2- Ramos da divisão oftálmica e estruturas inervadas por eles

Nervo (Ramo do oftálmico)	Ramos	Destino das fibras
1- Lacrimal		<ul style="list-style-type: none"> -Sensitivo para a região da glândula lacrimal, a conjuntiva da pálpebra superior e bulbar, além de tecidos adjacentes. -Ainda leva até essa glândula fibras secretomotoras simpáticas do gânglio cervical (GCS) superior e parassimpáticas do NC VII.
2- Nasociliar	Etmoidal posterior	<ul style="list-style-type: none"> -Seio esfenoidal e células etmoidais posteriores. -Dura-máter da fossa anterior do crânio
	Etmoidal anterior	<ul style="list-style-type: none"> -Células etmoidais anteriores e médias. -Dura-máter da fossa anterior do crânio
	*Nasais externos	-Pele do dorso nasal externamente, até o ápice.
	* Nasais internos	-O ramo nasal interno inerva internamente as paredes da cavidade nasal.
	Comunicante	Para o gânglio ciliar.
	Ciliares curtos	-Saem do gânglio ciliar e se dirigem ao bulbo do olho. Carreiam as fibras autônomas para as estruturas intra orbitais.
	Ciliares longos	Sensitivos para o bulbo do olho.
Infratroclear	<ul style="list-style-type: none"> -Estruturas lacrimais (Saco e ducto). -Dorso nasal. -Pálpebra inferior (conjuntiva) 	
3- Frontal	Supraorbital	<ul style="list-style-type: none"> -Região frontal. -Pálpebra superior. -Couro cabeludo até o vértice. -Seio frontal.

	SupratrocLEAR	-Região frontal. -Pálpebra superior
--	---------------	--

Divisão Maxilar

A divisão maxilar do trigêmeo, é juntamente com a mandibular, a mais importante e manuseada na prática odontológica, pois os ramos do maxilar são alvos das anestésias para realização de procedimentos maxilares. O nervo, após um curto trajeto na fossa craniana média pe-

netra no forame redondo, e por um curto canal, alcança a fossa pterigopalatina (Fig.5.4 e 5.5). A partir daí, sua continuação se destina à fissura orbital inferior, atravessando o sulco e o canal infraorbital no assoalho da órbita, para desembocar no forame infraorbital.

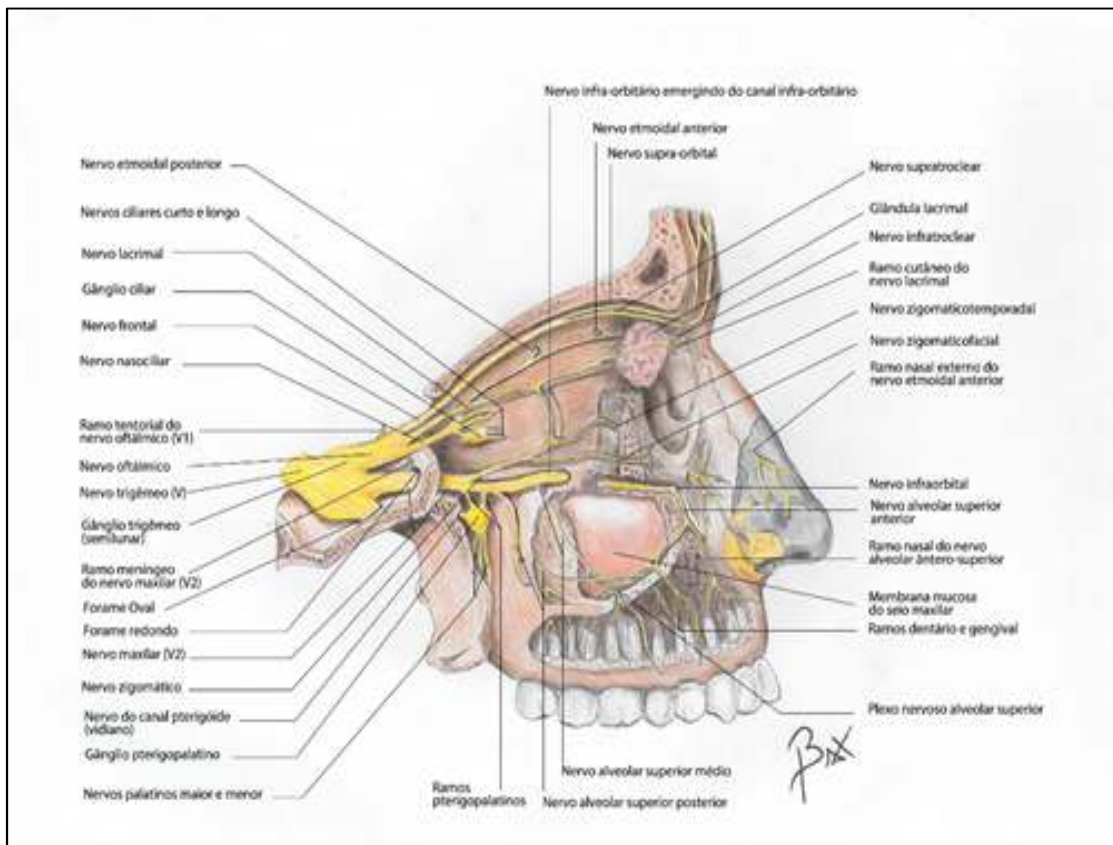


Figura 5.4- Ramos do nervo maxilar e oftálmico.

AINDA NA FOSSA PTERIGOPALATINA, O MAXILAR EMITE UM RAMO COMUNICANTE,

QUE SE LIGA AO O GÂNGLIO PALATINO. DO GÂNGLIO PARTEM OS NERVOS:

A) PALATINO- SE DIVIDE EM PALATINO MAIOR QUE SAI NO PALATO DURO PELO FORAME HOMÔNIMO, E PALATINO MENOR QUE DEIXA O FORAME PALATINO MENOR PARA INERVAR O PALATO MOLE COM FIBRAS SENSITIVAS.

B) NASOPALATINO- QUE ATRAVESSA A CAVIDADE NASAL INERVANDO SUAS PAREDES (VIDE CAPÍTULO DE NARIZ) ENTRA EM DOIS (OU MAIS) CANAIS INCISIVOS, NA REGIÃO MEDIANA E ANTERIOR DO PALATO ÓSSEO, E SAI PELO FORAME INCISIVO, INERVANDO A REGIÃO ANTERIOR DO PALATO DURO.

AMBOS OS NERVOS SUPRA CITADOS, ALÉM DE CONTER AS FIBRAS SENSITIVAS TRIGEMINAIS, CARREIAM AS FIBRAS DO NERVO DO CANAL PTERIGÓIDEO. ESSE É FORMADO PELO NERVO PETROSO MAIOR, PARASSIMPÁTICO, RAMO DO FACIAL E PELO PETROSO PROFUNDO, SIMPÁTICO. O PRIMEIRO FAZ SINAPSE NO GÂNGLIO PTERIGOPALATINO. JÁ O SEGUNDO, É FORMADO POR NEURÔNIOS PÓS-GANGLIONARES SITUADOS NO GÂNGLIO CERVICAL SUPERIOR, QUE CONSTITUEM UM PLEXO SOBRE A ARTÉRIA CARÓTIDA INTERNA, E AO PASSAR PELAS PROXIMIDADES DO CANAL PTERIGÓIDEO SE UNEM AO PETROSO MAIOR NO NERVO DO CANAL PTERIGÓIDEO. AS FIBRAS, ENTÃO, PASSAM PELO GÂNGLIO PTERIGOPALATINO E ACOMPANHAM O NERVO ZIGOMÁTICO, PALATINO E NASOPALATINO. AS FIBRAS SE DESTINAM À INERVAÇÃO DAS GLÂNDULAS LACRIMAS, PALATINAS E LABIAIS, ALÉM DE GLÂNDULAS MUCOSAS NASAIS.

AO SE DIRIGIR ANTERIORMENTE, O MAXILAR AINDA ORIGINA OS NERVOS:

A) ZIGOMÁTICO- QUE, ENTRA NA ÓRBITA PELA FISSURA ORBITAL INFERIOR, E POR UM RAMO COMUNICANTE, SE LIGA AO NERVO LACRIMAL. ESSA COMUNICAÇÃO, DEIXA AS FIBRAS SECRETOMOTORAS DO NERVO DO CANAL PTERIGÓIDEO PARA

AS GLÂNDULAS LACRIMAS. APÓS CUMPRIDO SEU PAPEL NA ÓRBITA ELE PERFURA O OSSO ZIGOMÁTICO (FORAME ZIGOMÁTICO ORBITAL) E COMO NERVO ZIGOMÁTICOTEMPORAL, SAI NA REGIÃO TEMPORAL E INERVA A TÊMPORA. O ZIGOMÁTICO FACIAL, SEU OUTRO RAMO, INERVA A PELE DA REGIÃO ZIGOMÁTICA APÓS SAIR POR UM PEQUENO FORAME DE MESMO NOME.

b) ALVEOLARES SUPERIORES POSTERIORES - que atravessam a *foramina alveolaria* para inervar as raízes dos molares superiores, com exceção frequente da méso-vestibular do 1º molar superior.

A continuação do maxilar, o nervo infraorbital, como já citada, no seu trajeto pelo canal homônimo, origina os nervos:

- a) alveolares superiores médias, que inervam os pré-molares superiores e frequentemente a raiz méso-vestibular do 1º molar superior, assim como a gengiva vestibular correspondente;
- b) alveolares superiores anteriores, que se destinam ao canino superior e aos incisivos superiores, bem como à sua gengiva vestibular correspondente.

Todos os nervos alveolares superiores contribuem para a inervação do seio maxilar. Após sair pelo forame infraorbital, na face, o nervo infraorbital se divide em ramos terminais: labial superior, nasal e palpebral inferior, para o lábio superior, a pálpebra inferior e o dorso do nariz.

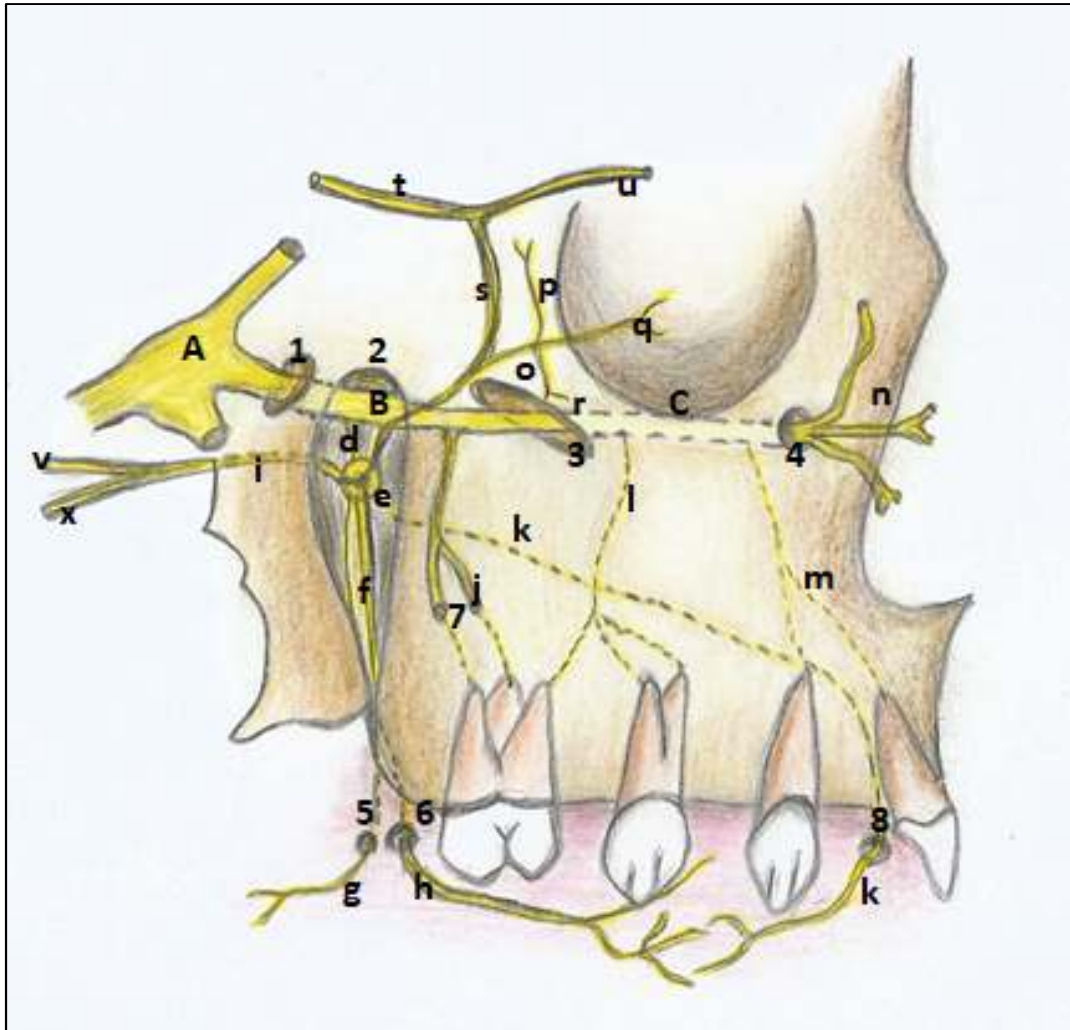


FIGURA 5.5- DESENHO ESQUEMÁTICO DO TRAJETO DO NERVO MAXILAR E SEUS RAMOS(A)- GÂNGLIO TRIGEMINAL; B- NERVO MAXILAR E SEU TRAJETO : 1- FORAME REDONDO; 2- FOSSA PTERIGOPALATINA; 3- FISSURA ORBITAL INFERIOR E 4- FORAME INFRAORBITAL- APÓS ATRAVESSAR O CANAL INFRAORBITAL (C). PODEMOS NOTAR O RAMO COMUNICANTE (D) PARA O GÂNGLIO PTERIGOPALATINO (E) RECEBENDO AS FIBRAS DO NERVO DO CANAL PTERIGÓIDEO (I) FORMADO PELO NERVO PETROSO MAIOR (V) E PETROSO PROFUNDO(X). DO GÂNGLIO AINDA PARTEM: NERVO PALATINO (F) QUE SE DIVIDE EM: PALATINO MAIOR (H) APÓS SAIR PELO FORAME HÔMÔNIMO (6);E PALATINO MENOR (G) APÓS DEIXAR O FORAME PALATINO MENOR(5). E O NERVO NASOPALATINO (K) QUE APÓS ATRAVESSAR A CAVIDADE NASAL ENTRA EM UM OU DOIS CANAIS, E SAÍ PELO FORAME INCISIVO (8). AO SE DIRIGIR ANTERIORMENTE PARA A ÓRBITA, O MAXILAR AINDA ORIGINA OS NERVOS ALVEOLARES SUPERIORES POSTERIORES (I) QUE ATRAVESSAM A FORAMINA ALVEOLARIA (7). UM RAMO COMUNICANTE (S) PARTE DO NERVO ZIGOMÁTICO (O) E SE UNE AO LACRIMAL(T)QUE EMBORA SENSITIVO, EM(U) JÁ PASSA A POSSUIR FIBRAS SENSITIVAS E SECRETOMOTORAS. O NERVO ZIGOMÁTICO ORIGINA: (R)- ZIGOMÁTICO FACIAL; E(P)- ZIGOMÁTICO TEMPORAL(P). A CONTINUAÇÃO DO MAXILAR, NERVO INFRAORBITAL(C) ORIGINA OS ALVEOLARES SUPERIORES MÉDIOS(L) E ANTERIORES(M) ANTES DE SAIR PELO FORAME INFRAORBITAL E SE DIVIDIR EM SEUS RAMOS TERMINAIS (N): LABIAL SUPERIOR, NASAL E PALPEBRAL INFERIOR.



A inervação comum das glândulas palatinas, lacrimais e nasais pelo petroso maior, explica porque há um lacrimejamento no paciente que sofre uma anestesia no palato duro. O estímulo do nervo palatino chega ao nervo lacrimal...

Quadro 5.3 Ramos do nervo maxilar

NERVO	RAMOS	DESTINO DAS FIBRAS
Meníngeo		Dura-máter
Zigomático	Zigomático facial	Pele sobre o osso zigomático
	Zigomático temporal	Pele da têmpora
	Comunicante	Para o nervo lacrimal, carregando as fibras secretomotoras do nervo facial (petroso maior) e gânglio cervical superior (petroso profundo) para as glândulas lacrimais. Essas fibras são provenientes do gânglio pterigopalatino, e penetram no maxilar, depois no zigomático, e alcançam o nervo lacrimal pelo ramo comunicante.
Comunicante para o Gânglio Pterigopalatino** e ramos a partir deste gânglio	Palatino maior	Mucoperiósteo do palato duro (região posterior).
	*Nasais posteriores inferiores	Mucosa da parede lateral nasal, inferiormente.
	Palatino menor	Mucosa do palato mole
	Nasais posteriores superiores	Mucosa das paredes nasais (superiormente)
	Nasopalatino	Septo nasal e região anterior do palato duro passando pelo forame incisivo
** Todos seus ramos carregam fibras parassimpáticas provenientes do nervo facial (petroso maior) e simpáticas do gânglio cervical superior (petroso profundo) para as glândulas nasais e salivares palatinas e labiais		
Alveolares superiores posteriores		-Molares superiores e sua gengiva vestibular (exceto raiz méso-vestibular do primeiro molar superior).

		-Parede posterior do seio maxilar.
Infraorbital	Alveolares superiores médios	-Seio maxilar. -Raiz méso-vestibular do primeiro molar superior. -Pré-molares superiores e sua gengiva vestibular.
	Alveolares superiores anteriores	-Incisivos e canino superiores -Gengiva vestibular desses dentes. -Mucosa do lábio superior adjacente a esses dentes.
	Ramos terminais: *Labiais superiores *Nasais *Palpebrais inferiores	-Lábio superior -Pele lateral do dorso nasal -Pele da pálpebra inferior

Anestésias do nervo maxilar

Os ramos do nervo maxilar que se destinam aos dentes, às mucosas, gengivas e ao mucoperiósteo da boca são constantemente anestesiados para a execução de procedimentos odontológicos.

Pode-se usar uma anestesia infiltrativa, no periósteo, que irá se difundir pelas trabéculas ósseas e atingir os filamentos nervosos, como por exemplo nos nervos alveolares superiores médios (ASM) e anteriores (ASA). Ou pode-se lançar mão de anestésias nos troncos nervosos, como no forame infraorbital (o que abrangerá os nervos ASA e ASM); na tuberosidade, que bloqueará o nervo alveolar superior posterior; e no palato, onde anestesia-se o nervo palatino maior.

Caso o procedimento seja mais extenso (grandes cirurgias) ou em casos de necessidades individuais do paciente, uma anestesia do nervo maxilar como um todo é exigida. Este procedimento consiste em bloquear o nervo na fossa pterigopalatina via forame palatino maior e canal palatino, ou via extra oral, passando a agulha através da incisura mandibular e atingindo assim, o nervo no momento de sua passagem pela fossa pterigopalatina (Figuras 5.4, 5.5 e 5.6).

O nervo nasopalatino, sensibiliza a região anterior do palato duro. Embora atravesse um canal duplo, o incisivo, o nervo é uma estrutura mediana, e supre dos dois lados direito e esquerdo, com uma única saída- o forame incisivo;

O nervo palatino maior, supre a região posterior do palato;

O nervo alveolar superior posterior inerva molares superiores (exceto raiz méso-vestibular do 1º.MS, e a mucosa gengival vestibular correspondente; o nervo alveolar superior médio inerva pré-molares e sua gengiva vestibular. Finalmente, os alveolares superiores anteriores, suprem os incisivos e canino, bem como sua mucosa vestibular correspondente.

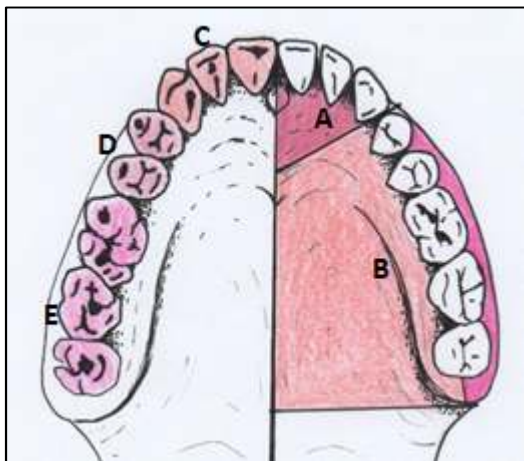


Figura 5.6- O território e estruturas da maxila inervadas por cada nervo, ramo do maxilar.

- A- Nervo nasopalatino;
- B- Nervo Palatino maior;
- C- Alveolares superiores anteriores
- D- Alveolares superiores médios
- E- Alveolares superiores posteriores

Crédito: Lara Bisaggio

É importante lembrar que, se uma anestesia é feita no forame infraorbital, os nervos ASM e ASA serão anestesiados, dessensibilizando toda a região correspondente a eles.



Nervo mandibular

A terceira divisão do trigêmeo, o nervo mandibular, deixa a fossa média do crânio por um volumoso forame, o oval, juntamente com a raiz motora do trigêmeo, com a qual se une logo após sua saída do crânio. Em seguida, se ramifica em duas divisões, anterior e posterior, que originam vários ramos.

A divisão anterior, principalmente motora, se destina aos músculos da mastigação (parte motora) e à bochecha (parte sensitiva). A divisão posterior, sensitiva majoritariamente, se distribui para língua, bochechas, dentes inferiores e mucosa bucal, além de um pequeno ramo motor para músculos do assoalho da boca. A parte que supre os dentes, nervo al-

veolar inferior, descreve ainda um trajeto intraósseo na mandíbula (Figura 5.7).

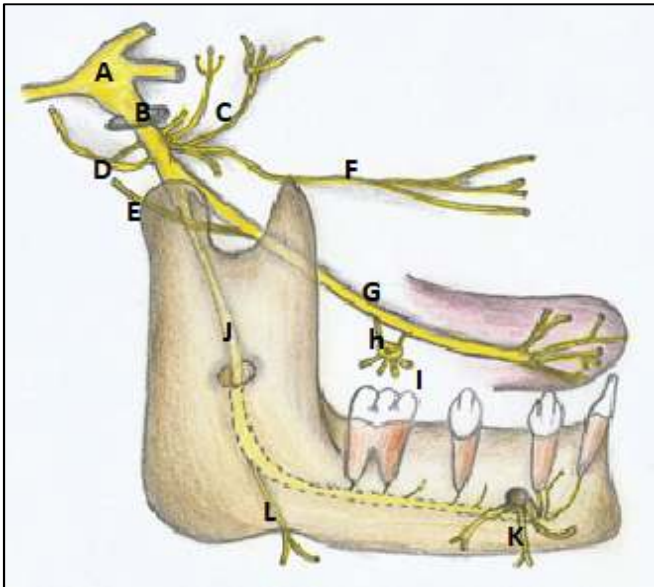


FIGURA 5.7- DESENHO ESQUEMÁTICO - TRAJETO E RAMOS DO NERVO MANDIBULAR.

A- GÂNGLIO TRIGEMINAL; B- NERVO MANDIBULAR; C- DIVISÃO ANTERIOR- COM OS RAMOS: TEMPORAIS PROFUNDOS, PTERIGÓIDEOS MEDIAL E LATERAL, E MASSETÉRICO. D- NERVO AURICULOTEMPORAL; E- NERVO CORDA DO TÍMPANO (RAMO DO FACIAL); F- NERVO BUCAL; G- NERVO LINGUAL; H- RAMOS COMUNICANTES PARA O GÂNGLIO SUBMANDIBULAR (I) ORIGINANDO OS RAMOS GLANDULARES. J- NERVO ALVEOLAR INFERIOR SAINDO PELO FORAME MENTAL COMO NERVO MENTAL; E(L) NERVO MILO-HIÓIDEO, COM SEUS RAMOS: MILO-HIÓIDEO E DIGÁSTRICO.

Conforme muito detalhado nas figuras 5.7, 5.8 e 5.9, os ramos do nervo mandibular são:

Da divisão anterior (figura 5.8):

a) Nervos temporais profundos, pterigóideos medial e lateral, e o massetérico, destinados cada um ao seu músculo homônimo a quem inervam motoramente. Possui ainda um nervo

bucal, sensitivo, para a bochecha e gengiva vestibular correspondente aos molares inferiores.

b) O nervo pterigóideo medial cruza o gânglio ótico, e sem fazer sinapses, origina aí dois outros nervos, o tensor do tímpano e o tensor do véu palatino, destinados aos músculos de mesmo nome.

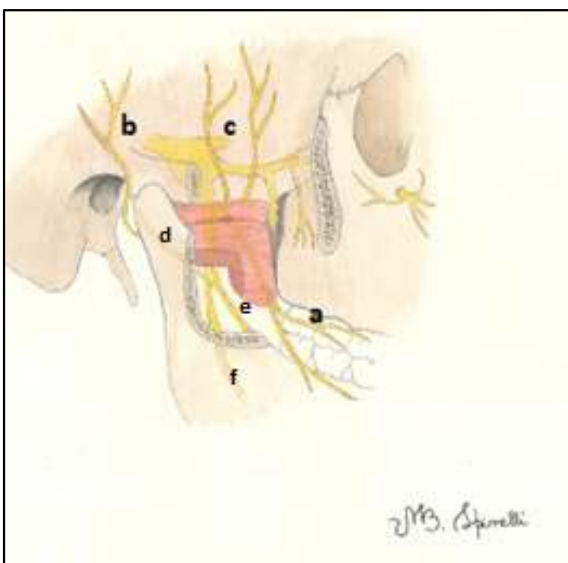


FIGURA 5.8- NERVO MANDIBULAR. A- BUCAL; B- AURICULOTEMPORAL; C-TEMPORAIS PROFUNDOS; F- ALVEOLAR INFERIOR-DENTRO DO CANAL MANDIBULAR; E- LINGUAL RECEBENDO A CORDA DO TÍMPANO(D).

Da divisão posterior:

c) Nervo auriculotemporal - se dirige em direção posterior, intimamente ligado à glândula parótida. Ele inerva parte do pavilhão auricular; parte da têmpora; a pele sobre a parótida; e a ATM. Se comunica com o gânglio ótico, levando assim para a glândula parótida, fibras secretomotoras parassimpáticas do NC IX (nervo petroso menor), e simpáticas do gânglio cervical superior, que chegam ao gânglio via plexo sobre a artéria meníngea média.

d) Nervo lingual, sensitivo para os 2/3 anteriores da língua e mucosa lingual do assoalho da boca, além da gengiva por lingual. Este nervo recebe, entre o músculo pterigóideo medial e o ramo da mandíbula, o nervo corda do tímpano (ramo do facial) (Figuras 5.8 e 5.9). Este ramo além de conter fibras gustatórias para os 2/3 anteriores da língua, carrega fibras secretomotoras parassimpáticas para as glândulas salivares submandibular, sublingual e labiais inferiores. Essas fibras farão sinapse no gânglio submandibular e juntamente com fibras simpáticas (do plexo sobre a artéria facial) se distribuirão para as referidas

glândulas (Fig.5.9).

e) Nervo Alveolar inferior. Este desce rente ao ramo mandibular e no forame da mandíbula penetra no osso percorrendo um canal até o forame mental (mentoniano) de onde emerge como nervo mental (figuras 5.7 e 5.9). O nervo alveolar inferior, antes de entrar na mandíbula origina um pequeno nervo motor, o milo-hióideo que percorre um sulco inferior, a partir do forame mandibular e inerva o músculo milo-hióideo e o ventre anterior do digástrico.

No canal da mandíbula o alveolar inferior fornece os ramos dentais para os dentes inferiores e gengivas para as gengivas. Após o forame, e sua emergência como mentoniano (mental), uma pequena continuação nervosa (comumente chamada de nervo incisivo) corre anteriormente em um estreito canal, inervando canino e incisivos inferiores (não raramente o incisivo contralateral). O nervo mental, ramo da alveolar inferior fora da mandíbula, inervará lábio inferior e ajuda inervar as gengivas vestibulares de pré-molares, canino e incisivos (Figura 5.9).

Lesões do nervo alveolar inferior

O nervo alveolar inferior encontra-se bem protegido por percorrer um canal intra ósseo. No entanto, em algumas circunstâncias ele pode ser lesado iatrogenicamente: durante a remoção de 3º molar retido com suas raízes intimamente ligadas ao feixe vaso-nervoso, ou na adaptação de implantes osseointegrados na mandíbula, quando a perfuração, e/ou o próprio implante atinge o canal mandibular.

Nessas situações uma parestesia acontecerá, podendo ser transitória ou permanente, dependendo do grau da agressão ao nervo. Às vezes, o simples tracionamento sutil do nervo durante a remoção de um siso pode acarretar esse quadro.

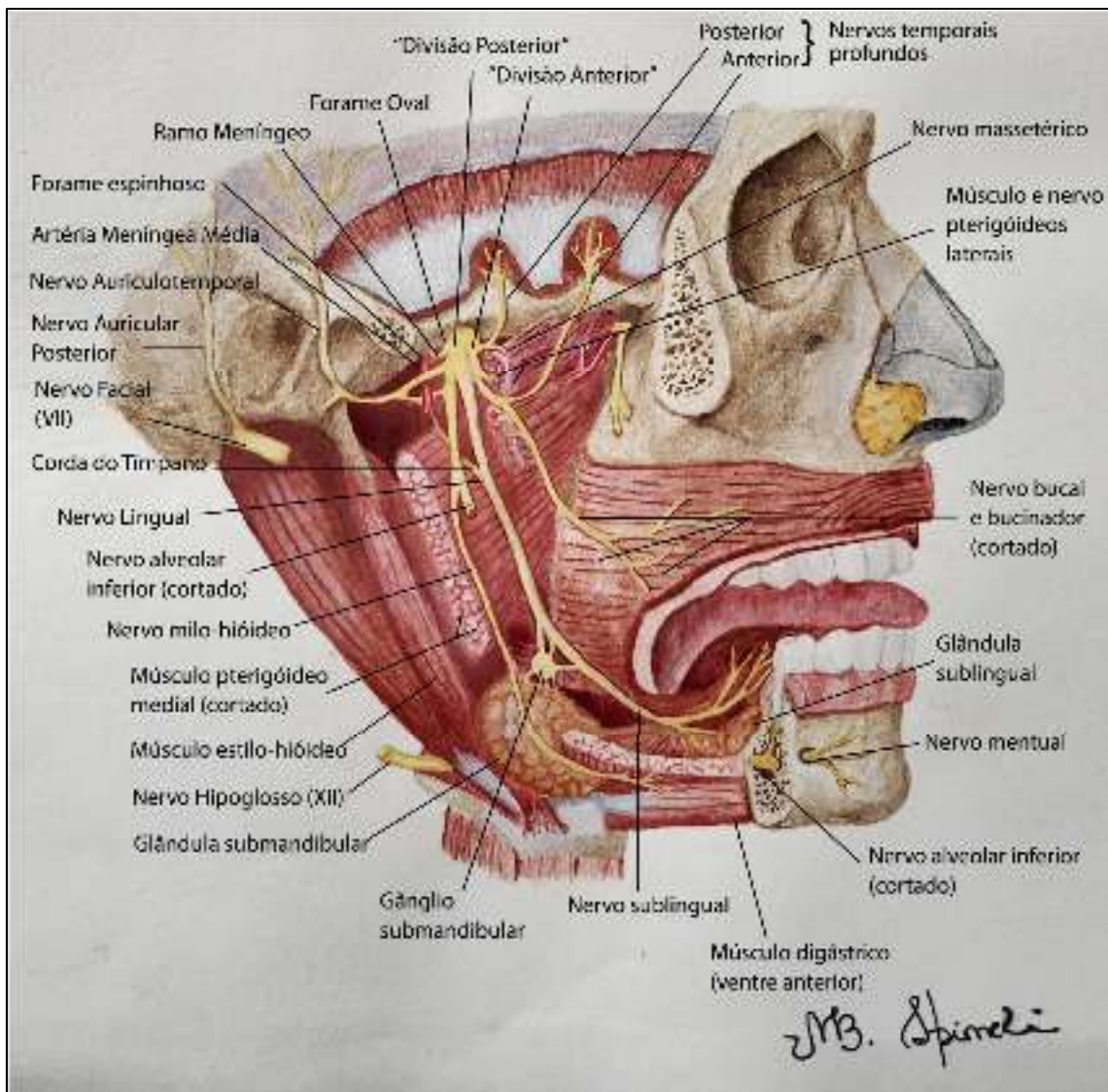


FIGURA 5.9- O NERVO MANDIBULAR, SEUS RAMOS E AS ESTRUTURAS QUE RECEBEM SUA INERVAÇÃO.

Hoje, a tecnologia na área de implantodontia nos permite lançar mão de vários recursos técnicos para a execução de um implante osseointegrado na região mandibular com pouca altura óssea, sem lesar o nervo alveolar inferior.

Até pouco tempo, a falta de altura no osso entre o canal mandibular e a superfície, sugeria uma mudança no curso do feixe vâsculo-nervoso alveolar inferior, o que demandava cirurgias excessivamente traumáticas, altamente invasivas, com sequelas sensoriais para o paciente, e nem sempre eficazes.



Quadro 5.4- Ramos do nervo mandibular e seu território inervado

NERVOS DO MANDIBULAR	RAMOS	DESTINO DAS FIBRAS
DIVISÃO ANTERIOR		
Raiz motora	Massetérico	Músculo masseter
	Temporais profundos	Músculo temporal
	Pterigóideo lateral	M. pterigóideo lateral
	Pterigóideo medial - Tensor do Tímpano - Tensor do véu palatino	M. pterigóideo medial - M. tensor do tímpano - M tensor do véu palatino
Bucal		-Bochechas -Mucosa (gengiva) vestibular dos molares inferiores.
DIVISÃO POSTERIOR		
Auriculotemporal		-ATM -Glândula parótida levando as fibras secretomotoras do petroso menor (NCIX) e do plexo sobre a artéria meníngea média (GCS) a partir do gânglio ótico. -Pele da têmpora.
Alveolar inferior	Dentais	Dentes Inferiores
	Milo-hióideo	-Fibras motoras para o músculo milo-hióideo e ventre anterior do digástrico.
	Mentoniano	Lábio inferior (mucosa)
	Gengivais	Gengiva dos pré-molares, canino e Incisivos.
	Incisivo	Continuação intraóssea da alveolar inferior após o forame mentoniano, inerva incisivos e canino inferiores.

Lingual	Ramos linguais	-Fibras sensitivas para os 2/3 anteriores da mucosa da língua. -Carreia fibras do nervo facial (corda do tímpano) que fazem a gustação dos 2/3 anteriores da língua.
	Comunicantes para o gânglio submandibular	Levam fibras parassimpáticas (NCVII) que recebem via corda do tímpano, e simpáticas (do gânglio cervical superior- GCS), via plexo nervoso da artéria facial, para as glândulas labiais inferiores, submandibulares e sublinguais.

Em anestésias do nervo Mandibular, as referências são os forames mentoniano (nervo mentoniano) e da mandíbula (nervo alveolar inferior

e nervo lingual). O nervo bucal pode ser abordado na margem inferior da linha oblíqua.

Anestésias do nervo mandibular

Os ramos do nervo mandibular que se destinam aos dentes inferiores, às mucosas, e às gengivas da região inferior, são anestesiados para a execução de procedimentos odontológicos. Uma anestesia infiltrativa aqui não é uma prática comum, dada a forma mais compacta do osso na mandíbula.

As anestésias nos troncos nervosos são, então, as de eleição, com exceção a uma complementação, por exemplo, ao anestésiar os incisivos inferiores.

As mais comuns são: a alveolar inferior; a mentoniana; a bucal. O nervo lingual, geralmente é anestesiado juntamente com o alveolar inferior, por se encontrar bem próximo do mesmo na altura do forame mandibular.

A exemplo do maxilar, caso haja necessidades individuais do paciente, na presença de trismos por exemplo, uma anestesia via exterior da boca pode ser empregada, passando a agulha a partir da borda inferior da mandíbula, junto ao ramo, na direção do forame mandibular.

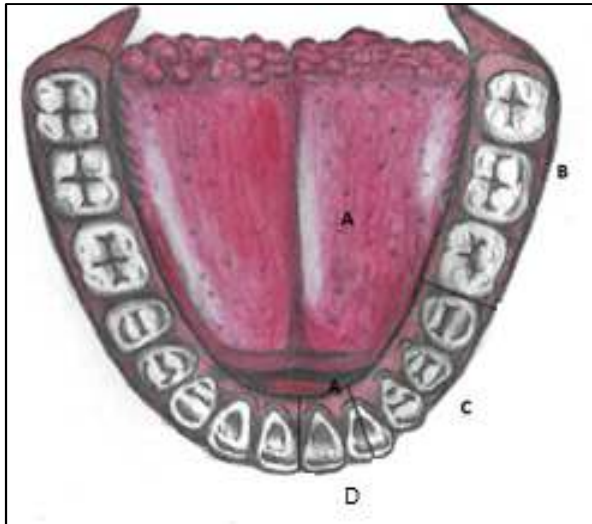


FIGURA 4.10- DISTRIBUIÇÃO DO NERVO MANDIBULAR NOS DENTES, GENGIVAS, MUCOSAS INFERIORES.

- A- Território do nervo lingual (opara a mucosa da língua e para a gengiva lingual e assoalho da boca.
- B- Nervo bucal
- C- Nervo mentoniano
- D- Nervo incisivo

Ressaltando que o alveolar inferior inerva todos os dentes inferiores inclusive através de seu ramo terminal, o nervo incisivo. Créd. Lara Bisaggio.

A anestesia do nervo mentoniano é considerada por muitos como sendo a de mais difícil execução. E é verdade. Uma vez que o nervo descreve uma “alça” dentro do canal mandibular voltando -se posterior e superiormente ao seu trajeto normal, antes de sua saída da mandíbula.

Logo, a abertura do canal no forame, é quase sempre posterior, dificultando a punção correta. O operador é muitas vezes obrigado, na execução dessa técnica, a se posicionar posterior ao paciente, e puncionar de posterior para anterior e de cervical para apical.



Lesões do nervo lingual

Outra iatrogenia comum durante cirurgias e anestésias, é a lesão do nervo lingual. Por ser bastante espesso, este nervo constantemente é atravessado pela agulha durante as punções alveolares inferiores. Porém, se o bisel da agulha estiver avariado com o toque nas bordas do forame mandibular, a retirada da agulha rompe algumas fibras do lingual, causando uma parestesia leve, mas transitória.

Nas cirurgias de 3º molar retido, a técnica preconiza que o descolamento do retalho seja por vestibular, evitando-se ao máximo uma “intervenção” por lingual, uma vez que o nervo lingual se encontra bem superficial e extremamente contíguo ao periósteo mandibular na região mais cervical e posterior do rebordo alveolar, ou seja, na região dos 3^{os} molares inferiores.

Nervo Abducente -NCVI

O VI par, o nervo Abducente, emerge do tronco encefálico entre a ponte e o bulbo, penetra na

órbita pela fissura orbital superior e inerva o músculo reto lateral.

Lesões do Abducente por compressão

O abducente, se encontra próximo à parte petrosa do temporal e é, em casos de aumento da pressão intracraniana, comprimido contra a estrutura óssea, levando à uma lesão com sinais característicos. O paciente com o NC VI lesado apresenta diplopia com desvio medial do olho acometido (adução completa) devido à supressão da ação do músculo reto lateral.

Nervo Facial- NC VII

Um dos mais importantes nervos cranianos, o facial- NCVII, se origina da borda inferior da ponte, juntamente com o vestibulococlear. Penetra na parte petrosa do temporal (orelha) pelo meato acústico interno, descrevendo nesse osso um complicado trajeto. Nos domínios do temporal, na região da orelha média, ele se dilata em um gânglio, o geniculado, sede de suas fibras gustatórias.

Na passagem do facial pela orelha média ele inerva o músculo estapédio (que controla as vibrações do estribo, e por conseguinte, a transmissão da onda sonora pelos ossículos da orelha). Origina o nervo petroso maior, parassimpático, que após traspasar um hiato e percorrer um canal na parte petrosa do temporal, se dirige ao canal pterigóideo, e logo depois de se juntar ao nervo petroso profundo, chega à fossa pterigopalatina, fazendo sinapse no gânglio pterigopalatino. Suas fibras

se destinam às glândulas lacrimais, palatinas, nasais e labiais superiores.

É na orelha média, também, que o facial vai dar a corda do tímpano (nervo responsável pelo paladar e pela secreção das glândulas submandibulares e sublinguais), e que deixa o crânio pela fissura petrotimpânica antes de se unir ao nervo lingual na fossa infratemporal, próximo ao músculo pterigóideo lateral.

O restante do trajeto do facial agora é menos complexo, pois ele deixa o crânio pelo forame estilomastóideo, emite os ramos musculares - para o estilo-hióide e vinte posterior do músculo digástrico- e os ramos auriculares, para o músculo auricular posterior. Em seguida, ele atravessa a glândula parótida, mas ainda em seu interior, origina o plexo parotídico, ramificações nervosas, que inicialmente são dois troncos que se dividirão em 5 nervos para se distribuírem aos músculos da face. (Figuras 5.11 e 5.12)

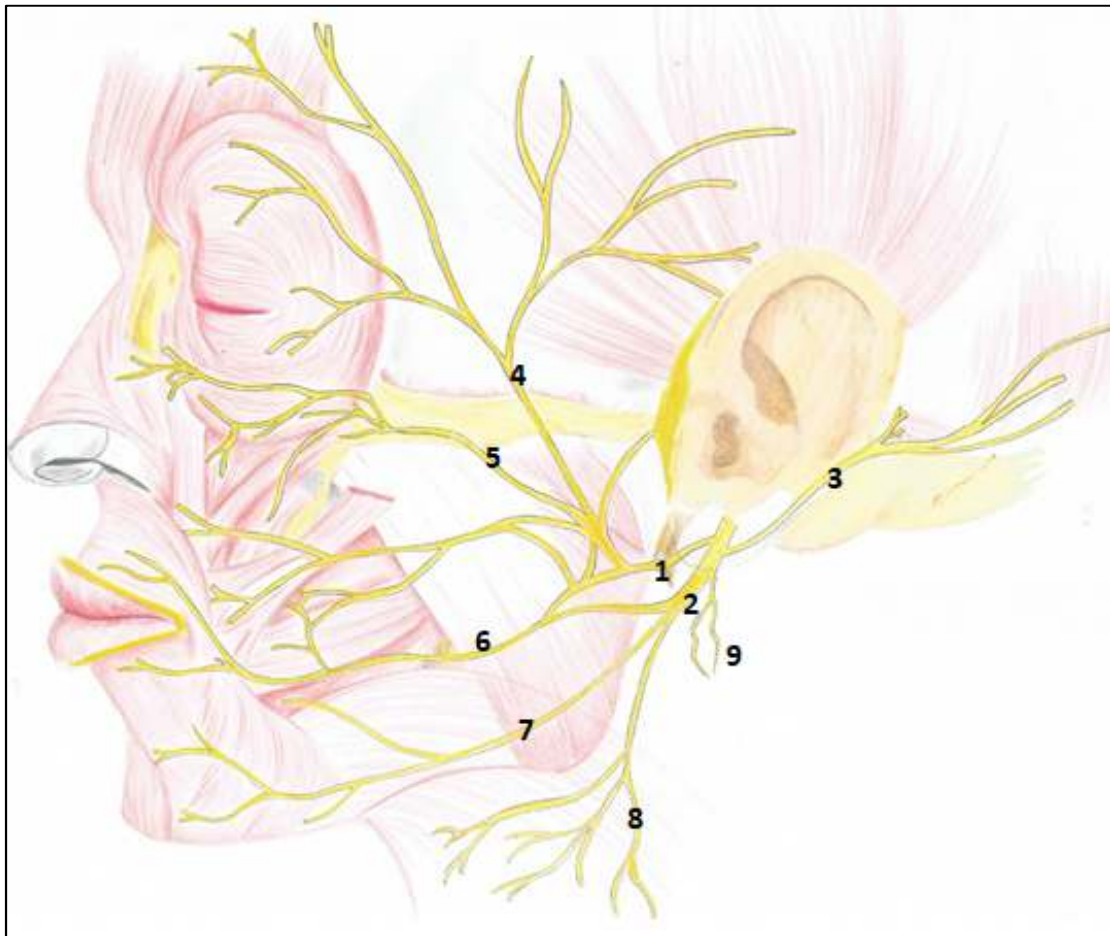


FIGURA 5.11. NERVO FACIAL- 1- TRONCO TEMPOROFACIAL; 2 TRONCO CERVICOFACIAL; 3- NERVO AURICULAR POSTERIOR; 4- NERVO TEMPORAL; 5- NERVO ZIGOMÁTICO; 6- NERVOS BUCAIS; 7- NERVO MARGINAL DA MANDÍBULA; 8- NERVO CERVICAL E 9- RAMOS MUSCULARES. CRÉD. MARINA OLIVEIRA

Os músculos auriculares anterior e superior são inervados pelos ramos temporais do facial.

É postulado por muitos autores que o nervo facial, além da motricidade facial, ainda contribua com a sensibilidade da face- dor profunda na pele.



O esquema abaixo ilustra o plexo parotídeo (Fig. 5.12), sua formação e ramificações. Podemos observar a enorme anastomose descrita entre os ramos terminais, o que na prática nos revela uma grande troca de fibras com a inervação de um mesmo músculo por mais de um nervo, e cada filamento nervoso tendo suas fibras co-distribuídas por suas contrapartes.

Via de regra, os ramos temporal e zigomático formam um plexo com os filamentos terminais do infraorbital; o ramo temporal inerva o frontal, os auriculares anterior e superior, e os músculos ao redor dos olhos; o bucal inerva o bucinador e músculos da boca adjacentes; o marginal da mandíbula supre os músculos do terço inferior da face e o cervical, envia fibras motoras ao platisma.

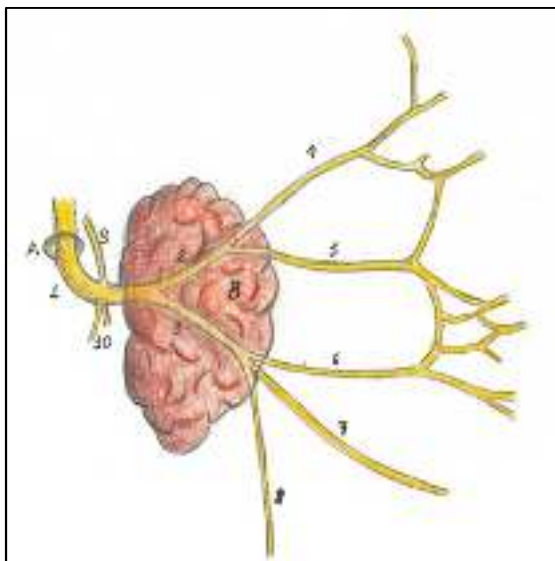


Figura 5.12- Plexo parotídeo do nervo facial. B- Glândula parótida; 1- nervo facial; 2- tronco temporofacial; 3- tronco cervicofacial; 4- nervo temporal; 5- nervo zigomático; 6- nervos bucais; 7- nervo marginal da mandíbula; 8- nervo cervical e 10- ramos musculares, para o ventre posterior do digástrico e estilo-hióideo.

Há que se considerar, também, a proximidade do forame infraorbital com nervos da órbita, e assim, evitar acidentes. Durante punções anestésicas do infraorbital, é possível, em casos extremos, afetar ramos do oculomotor para alguns músculos



Para confirmarmos a anastomose dos ramos do facial (motores) com os do trigêmeo (sensitivos) na face, basta observarmos o efeito de uma anestesia infraorbital... o paciente reporta perda da sensibilidade, mas apresenta, como sintoma subjetivo, uma certa dificuldade motora no lábio superior.

O quadro 5.5 oferece em resumo, uma posição melhor quanto aos ramos do nervo facial e seus destinos. Os ramos do plexo parotídeo já foram discutidos no capítulo de músculo, e os ramos corda do tímpano e petroso

maior, por carregarem fibras parassimpáticas, destinadas às glândulas salivares, lacrimais e nasais serão discutidos na parte referente ao sistema nervoso autônomo.

Quadro 5.5- Nervos faciais e seus ramos

RAMO NERVOSO DO FACIAL	DESTINO
Petroso maior	Carreia fibras parassimpáticas secretomotoras para as glândulas lacrimais, palatinas, nasais e labiais superiores. No caso, glândulas localizadas acima da comissura labial.
Comunicante para o NCVIII	Ainda na orelha, o facial se comunica com esse nervo.
Ramos comunicantes	Para o petroso menor, no plexo timpânico, além de se comunicar com o NCIX e NC X.
Nervo para o estapédio	Músculo estapédio, na orelha média.
Corda do tímpano	<p>-Gustação nos 2/3 anteriores da língua – se une ao lingual na fossa infratemporal.</p> <p>-Fibras secretomotoras parassimpáticas para as glândulas submandibulares, sublinguais e labiais inferiores, ou seja, glândulas localizadas abaixo da comissura labial.</p>
Ramos musculares	Ventre posterior do músculo digástrico e estilo-hióideo.
Nervo auricular posterior	Músculo auricular posterior do pavilhão auricular.
<p>Ramos terminais no Plexo Parotídeo (<i>pes anserinus</i>)</p> <p>* Tronco temporofacial:</p> <p> #Temporal</p> <p> #Zigomático</p> <p>* Tronco cervicofacial:</p> <p> # Bucal</p> <p> # Marginal da mandíbula</p> <p> # Cervical</p>	Inervam os músculos da face, o platisma e os auriculares anterior e superior.

Paralisia facial central X paralisia facial periférica (idiopática – de Bell)

Há diferenças consideráveis no que tange aos sinais e sintomas apresentados pelo paciente caso faça um quadro de paralisia facial, que pode ser de origem central ou periférica.

A primeira, é geralmente causada por uma AVE ou uma compressão dos núcleos faciais por um tumor- dentre outras causas. A segunda, pode ser por secção do nervo, por uma infecção viral (vírus do herpes-zoster, por exemplo), ou até de causa idiopática.

Se a lesão acontecer antes do gânglio geniculado (entre este e o tronco encefálico) haverá perda de lacrimejamento no lado afetado; hiperacusia (pela não inervação do estapédio) ipsilateral, e ausência de paladar nos 2/3 anteriores da língua, do lado correspondente.

Se a lesão ocorrer após o gânglio geniculado, mas ainda na orelha, os sinais são idênticos, porém, sem o distúrbio no lacrimejamento.

As deficiências motoras também são diferentes. No caso da paralisia de Bell, toda a musculatura facial ipsilateral é afetada, pois já houve a decussação das fibras motoras do nervo. A lesão acontecendo antes da decussação das fibras, em nível central, não acomete aquelas que inervam o terço superior da face. Os distúrbios motores se darão nos terços médio e inferior.

Nervo Vestíbulo-coclear- NCVIII

Emergindo do sulco bulbo-pon-tino, o nervo vestibulo coclear se dirige ao poro acústico interno, por onde ganha a orelha interna, se distribuindo para os órgãos de Corti da cóclea (parte coclear) e para os órgãos vestibulares- parte vestibular. Os órgãos vestibulares compreendem: a mácula do utrículo e do sáculo, e as cristas ampulares dos ductos semicirculares. Logo é um nervo aferente com fibras especiais para a audição e equilíbrio.

Vibrações da perilinfa deformam o ducto coclear e assim as sensações de som são “lidas” pela parte coclear do nervo. As aferências do equilíbrio no labirinto vestibular estão ligadas à percepção de movimentos da cabeça e estímulos dos otólitos, principalmente. Estes estão presentes no órgão vestibular que é inervado pela parte vestibular do nervo.

Suas particularidades, no entanto, serão discutidas mais detalhadamente no capítulo relacionado à orelha.

Lesões do NC VII

Lesões do nervo vestibulococlear podem levar à surdez, além de provocar problemas no equilíbrio. Uma condição inflamatória no nervo pode levar a um quadro de labirintite.

Nervo Glossofaríngeo-NC IX

O nervo Glossofaríngeo é aferente da língua e da faringe e eferente do músculo estilofaríngeo e da glândula parótida (inervação parasimpática). Ele emerge do bulbo, atravessa o forame jugular e após um trajeto bastante profundo no pescoço (medial ao processo estilóide e a seus músculos associados), se distribui para as estruturas por ele

inervadas, segundo o quadro 5.6. O nervo penetra, por fim, na faringe pelo espaço entre os constritores superior e médio, inervando a mucosa da estrutura.

Possui dois gânglios aferentes: um superior, o jugular e outro inferior, o petroso. Neles se encontram, respectivamente, os corpos de neurônios aferentes somáticos e sensitivos viscerais.

Quadro 5.6- Ramos do Nervo glossofaríngeo e estruturas inervadas.

RAMO NERVOSO DO IX	DESTINO
Nervo Timpânico *Nervo petroso menor	-Mucosa da orelha média; -Células mastoideas; -Membrana timpânica; -Tuba auditiva; -Fibras secretomotoras parassimpáticas para a glândula parótida.
Ramo Comunicante	Se liga ao n. vago no plexo timpânico.
Ramo para o seio e corpo carotídeo	Inerva o seio e corpo carotídeos.
Ramos Faríngeos	Através do plexo faríngeo, fornece fibras sensitivas gerais para a mucosa da faringe.
Ramo motor para o estilofaríngeo	Músculo estilofaríngeo.
Ramos tonsilares	Palato mole e tonsila palatina, com fibras sensitivas gerais.
Ramos Linguais	Inervam o terço posterior da língua com fibras sensitivas gerais e especiais (gustatórias).

Nervo vago- NC X

O X par craniano, tem seu nome vindo do latim “ao acaso”, referente à sua disposição ao longo do pescoço, tórax e abdome.

Se origina do bulbo, deixa o crânio pelo forame jugular e pode ser facilmente identificado no pes-

coço, no interior da bainha carotídea entre a veia jugular e artéria carótida interna, depois a comum.

Seus corpos neuronais sensitivos se encontram em dois gânglios o superior (jugular) e o inferior (nodoso). No primeiro, estão contidos os neurônios somáticos, e no segundo, os neurônios viscerais, todos aferentes.

Quadro 5.7- Nervo vago, seus ramos e estruturas inervadas.

NERVO	DESTINO
Meníngeo	Recorre no forame jugular inervando a dura-máter da fossa craniana posterior.
Auricular	Comunica-se com o glossofaríngeo e o facial. Ele inerva a membrana timpânica e a parte do assoalho do meato acústico externo correspondente, além da superfície crânica da orelha.
Faríngeos	Motor para os músculos faríngeos (exceto estilofaríngeo)* e do palato mole (exceto tensor do véu palatino)**. Ele forma o plexo faríngeo, juntamente com as fibras do glossofaríngeo (sensitivas), sobre os constritores da faringe, a quem inerva com fibras motoras. *Inervado pelo glossofaríngeo; ** Inervado um ramo do pterigóideo medial, do mandibular, como geralmente descrito.
Laríngeo superior – ramo interno	Inervação sensitiva da mucosa laríngea até as pregas vocais.
Laríngeo superior – ramo externo (ou nervo laríngeo externo)	Motor para o músculo cricotireóideo e ajuda a inervar o constritor inferior da faringe.
Ramos caróticos (nervos depressores)	Auxiliam o glossofaríngeo na inervação do seio carotídeo e do corpo carotídeo.
Laríngeo recorrente	-Mucosa da laringe abaixo das pregas vocais; -Músculos intrínsecos da laringe (exceto o cricotireóideo).

Ramos cardíacos	Se originam no pescoço, mas também no tórax. Associados aos nervos simpáticos, ajudam na formação do plexo cardíaco.
Ramos Viscerais	Parassimpáticos- eferentes para as vísceras do tórax e abdome até a flexura cólica esquerda do intestino grosso.

Autores clássicos como Ernest Gardner (1978) e Keith Moore (2018) são divergentes quanto à origem da inervação motora da faringe. Enquanto o primeiro atribui a origem dessas fibras à chamada raiz interna do acessório (raiz craniana), que ao vago se associam, o segundo já afirma, que na realidade, essas fibras são genuinamente do nervo vago.



Lesões dos NC IX e X

Lesões do IX isoladas não são comuns, porém, em casos de tumores nas proximidades do forame jugular, podem aparecer distúrbios e disfunções também nos demais nervos da região (XI, X). De acordo com MOORE *et al*(2018), são as chamadas síndromes do forame jugular.

A lesão conjunta do glossofaríngeo e do vago causa deficiências ou ausências no reflexo do vômito e ainda a presença do "sinal de cortina", situação em que o palato mole e a faringe se desviam para o lado não afetado durante o estímulo da deglutição.

As lesões do vago causam disfagia, e quando acometem o laríngeo superior levam à sensação de parestesia na laringe. Ao passo que lesões do laríngeo recorrente podem causar rouquidão e disфонia, quando unilaterais, e se forem bilaterais, causam afonia.

Nervo acessório- NC XI

Motor para o ECM e para o trapézio, o nervo acessório deixa o crânio pelo forame jugular, após se originar por inúmeras raízes nos pri-

meiros segmentos da medula espinal. Elas se unem, atravessam o forame magno, entram na fossa posterior do crânio e ganham o forame jugular, se unindo temporariamente ao nervo vago.

Em trajeto descendente pelo pescoço inerva o ECM, e após cruzar o

trígono cervical posterior, penetra no trapézio, inervando-o.

Lesões do NC XI

Lesões do nervo acessório, causadas por sua secção ou compressão causam fraqueza nos músculos por ele inervados além de uma atrofia, a longo prazo. Há assim, um comprometimento nos movimentos de rotação do pescoço para o lado oposto ao lesado.

Nervo Hipoglosso- NC XII

O hipoglosso, motor para a língua (músculos intrínsecos e extrínsecos), se origina do bulbo por várias radículas situadas entre a pirâmide e a oliva. Radículas que se unem, e deixam o crânio pelo canal do hipoglosso, do occipital.

Facilmente identificável na peça cadavérica, na prática, ele se encontra posterior à carótida interna, e entre esta e a veia jugular. Está nessa região, profundo ao ventre posterior do digástrico, com quem tem relações posicionais estreitas. Ele se localiza sobre o hioglosso.

O nervo então emite uma alça descendente inferior que se comunica com os dois primeiros nervos cervicais (C1 e C2- às vezes C3). Estes enviam ao NCXII, fibras motoras e sensitivas. As motoras vindas de ambos os nervos, e as sensitivas do gânglio dorsal de C2. Essas fibras entram na alça cervical, estrutura epineural emitida pelo do hipoglosso, e alcançam os músculos infra-hióideos.

As fibras sensitivas recorrem à fossa craniana posterior inervando a dura-máter.

Podemos descrever os ramos do hipoglosso segundo o quadro 5.8:

Quadro 5.8- Nervo hipoglosso e seus ramos

RAMO NERVOSO DO XII	DESTINO
Ramos meníngeos	Dura-máter da fossa craniana posterior.
Raiz superior da alça cervical	Recebendo as fibras de C1, C2 (ou C3) forma uma alça que inerva os músculos infra-hióideos, exceto o tireo -hióideo.
Ramo tireo- hióideo	Para o músculo homônimo. (Funcionalmente composto por fibras de C1 e C2).
Ramos linguais	Inervam os músculos extrínsecos e intrínsecos da língua, assim como o gênio-hióideo.

Lesões do NC XII

As lesões do nervo hipoglosso promovem a paralisia ipsilateral da língua, podendo levar à sua atrofia. Durante o exame do hipoglosso, o paciente projetando a língua para fora tem o órgão desviado para o lado afetado. A metade paralisada não se contrapõe ao genioglosso protraindo a língua.

Núcleos dos nervos Cranianos

Microscopicamente, além das fibras que ascendem e descendem, vindo ou indo para o cérebro, o tronco encefálico ainda possui inúmeras massas de corpos de neurônios em seu interior, formando os núcleos de muitos dos nervos cranianos, e um emaranhado de fibras e corpos neuronais, a formação reticular que controla dentre outras atividades, os bati-

mentos cardíacos e movimentos respiratórios (centro vasomotor e respiratório) respectivamente.

Esses núcleos acima contêm neurônios dotados das mais diversas funções (Quadro 5.9), não sendo incomum detectarmos um nervo craniano com conexões em vários núcleos do tronco encefálico. Quanto mais complexa a inervação de determinado nervo, mais intrincadas suas conexões no SNC.

Reflexos mandibulares

A presença de um bolo alimentar na boca desencadeia a inibição reflexa dos músculos da mastigação, abaixando a mandíbula. Haverá em seguida uma contração reflexa dos músculos mastigatórios que fecham a boca, elevando a mandíbula. Esse ato se dá repetidamente enquanto houver o bolo presente na cavidade bucal.

Situação reflexa semelhante acontecerá na presença de um corpo estranho no bolo alimentar (a famosa "pedra no arroz"), que desencadeará reflexamente, a abertura da boca. Os proprioceptores do ligamento periodontal (Sim! O ligamento também possui proprioceptores) informam ao SNC a condição, e rápida e reflexamente, a boca se abrirá, evitando, teoricamente, a lesão dos tecidos dentais.



Considerações sobre as vias nervosas trigeminais aferentes

A sensibilidade (exteroceptiva) geral da cabeça (dor, temperatura,

pressão) dada pelos nervos cranianos V, VII, IX e X, segue pelos neurônios I, localizados em seus gânglios sensitivos próprios (trigeminal, gliculado e superiores). Todavia, no tronco encefálico se conectam aos

neurônios II, localizados no núcleo do tracto espinhal do nervo trigêmeo (sensações de dor e temperatura) e no núcleo sensitivo principal (tato epicrítico), ou em ambos (pressão e tato protopático).

Em outras palavras, a sensibilidade geral das estruturas da cabeça, mesmo seguindo por nervos distintos, conflui para neurônios localizados no tronco encefálico - no bulbo.

O núcleo do tracto espinhal, no bulbo, sede desta sensibilidade dolorosa, é a continuação de sua porção caudal situada na medula espinhal. Deste núcleo, após as fibras se decussarem, as sensações seguem, pelo lemnisco trigeminal, para o núcleo talâmico (ventral pósteromedial do tálamo), sede dos neurônios III da via da dor. Em seguida, pelas radiações talâmicas, as sensações seguem para a área somestésica,

correspondente às áreas corticais: 3, 2 e 1 de Brodmann, no cérebro.

O trigêmeo ainda possui um núcleo motor, originando neurônios que se destinam aos músculos inervados pela terceira divisão trigeminal. Esse núcleo também recebe aferências proprioceptivas para os reflexos, como o mandibular, por exemplo. Outro núcleo no mesencéfalo - o núcleo do tracto mesencefálico do trigêmeo - sede dos neurônios da via proprioceptiva - são relacionadas às sensações táteis da cabeça originada nos fusos neuromusculares e nos viscerosceptores.

Por ser um assunto e uma complexidade ímpar, a neuroanatomia microscópica sempre é descrita em separado em verdadeiros tratados sobre o assunto. Desta forma, para maiores conhecimentos, sugerimos uma dessas leituras.

Propriocepção e contratura muscular nas DTMs

Proprioceptores localizados nos tendões dos músculos (órgãos neurotendinosos) e nos ventres musculares (fusos neuromusculares), captam as informações locais sobre a contração/estiramento muscular. Essas informações são enviadas para o SNC que, por um complicado sistema reflexo de fibras neuronais, equaliza a movimentação do próprio músculo em questão e dos antagonistas e sinergistas.

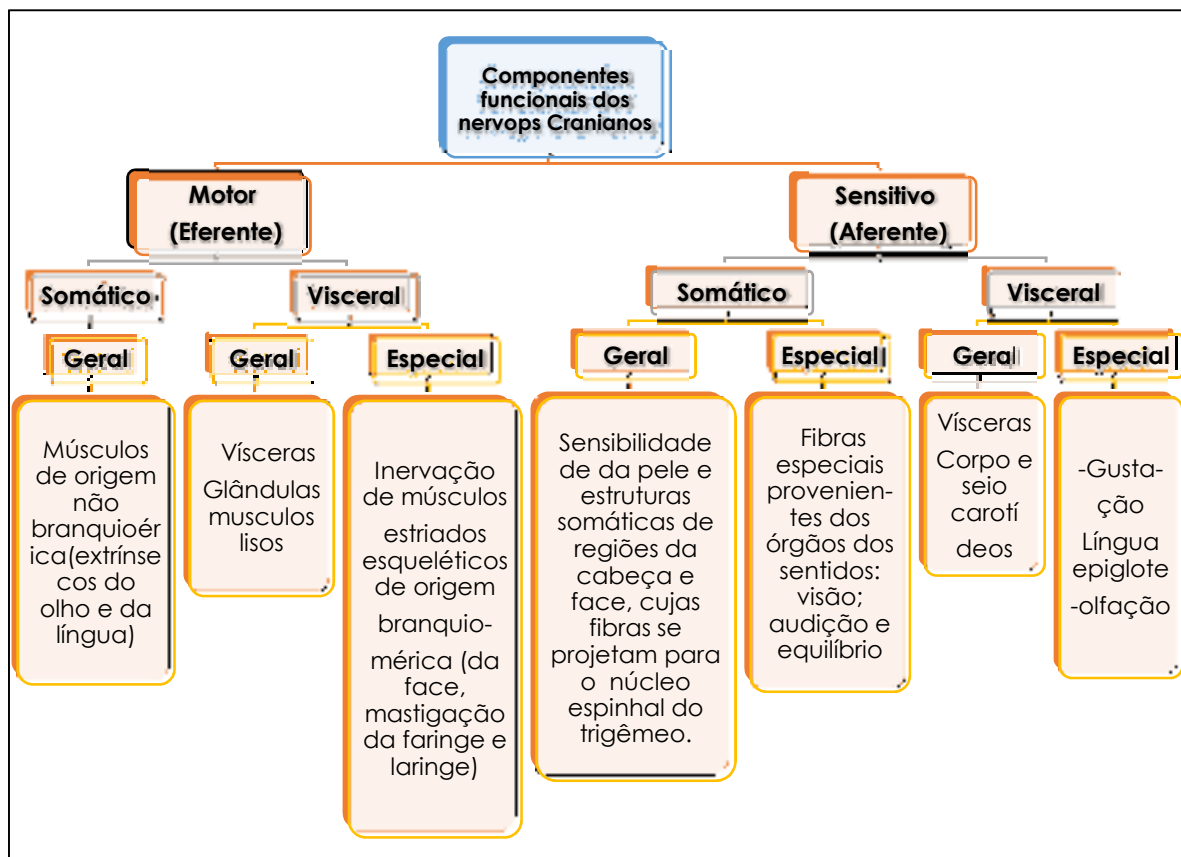
Assim sendo, alterações na fisiologia de um músculo mastigatório, pode não só desencadear sua contratura, mas também, contrações indevidas em seus pares e antagonistas.

Transportando essa afirmativa para as DTMs, um músculo da mastigação hiper contraído ou estirado pode desencadear, reflexamente, uma contração não fisiológica de algum outro músculo mastigatório, levando à uma disfunção articular, ou exacerbando uma condição já instalada.

Componentes funcionais dos nervos cranianos

De maneira bastante didática, os nervos cranianos são agrupados segundo os componentes funcionais que contêm em suas fibras. Esses componentes, marcam a origem/destino dos seus neurônios, se motores ou sensitivos, se destinados a

vísceras ou a estruturas somáticas, além do tipo de sensação que carrearão, se geral ou especial (ligadas aos órgãos dos sentidos). No entanto, para a melhor compreensão dessa classificação, recordemos o reporte à divisão funcional do Sistema Nervoso, explícita no mapa conceitual 5.1, além é claro, da leitura atenta do mapa 5.2.



Mapa conceitual 5.2- Funcionalidade do Sistema Nervoso.

**N.A- Esta classificação é objeto de constante discussão e falta de consenso entre autores clássicos. Sem entrar no mérito de qual é a mais correta, ou sem defender uma ou outra, citamos por exemplo: MACHADO (2000) classifica como ES- Eferente Somático, ao invés de Eferente somático Geral.*



Uma vez recordadas as divisões do SN, e suas funções (sugerimos a leitura do livro sobre Anatomia Básica, de nossa autoria: “Contextualizações e aplicações clínicas em Anatomia Básica”. E sabidos os ra-

mos dos nervos cranianos, será possível distinguirmos cada componente funcional existente nos referidos nervos, e desta forma, aplicar a cada um seu componente funcional correspondente, como mostra o Quadro 5.9.

Quadro 5.9- Componentes funcionais dos nervos cranianos

COMPONENTE	FUNÇÕES	NERVOS CRANIANOS
Aferente Visceral Geral (AVG)	São as fibras destinadas à inervação sensitiva das vísceras do tórax e abdome; laringe; do seio e corpo carotídeos (e baroreceptores da aorta). Seio e corpo carotídeo.	X IX
Aferente Somático Especial (AVE)	Fibras destinadas à sensibilidade especial, ou seja, aos sentidos: -Olfacção; - Visão; -Equilíbrio e audição.	I II VIII
Eferente Somático Geral (ESG)	Fibras que inervam motoramente músculos estriados esqueléticos, de origem não branquiomérica: - Músculos extrínsecos do olho. - Músculos da língua.	III; VI; VII XII
Eferente Visceral Geral (EVG)	Fibras destinadas à: - Contração de músculos lisos intrínsecos do olho. - Secreção glandular (salivares, lacrimais e nasais). - Funcionamento visceral (Vísceras do tórax e abdome).	III VII; IX X
Eferente Visceral Especial (EVE)	Componentes presentes nas fibras que inervam músculos de origem branquiomérica: - Músculos da face; - Músculos da mastigação. - M. estilofaríngeo*	VII V IX

	<p>- Músculos do palato mole, faríngicos e laríngeos*.</p> <p>*Essas fibras, por terem origem idêntica- núcleo ambíguo- levam alguns autores a considerar o IX como um enervador motor "acessório" da faringe e palato mole (SOBOTTA, 2012).</p>	X
Aferente Somático Geral (ASG)	<p>Fibras responsáveis pela sensibilidade somática da cabeça. Se projetam para o núcleo do tracto espinhal do trigêmeo:</p> <p>- Face, boca, nariz, órbita, parte do couro cabeludo, seios paranasais, 2/3 anteriores da língua;</p> <p>- Meato acústico externo.</p> <p>- Sensibilidade do 1/3 posterior da língua, da orofaringe e do palato mole, istmo das fauces, além da tonsila palatina, membrana timpânica, tuba auditiva e cavidade timpânica*.</p> <p>- Meninges, parte do meato acústico externo, e da membrana timpânica, além da orelha.</p> <p>*Machado (1993) classifica essas fibras como: AVG</p>	V VII IX X
Aferente Visceral Especial (AVE)	<p>-Gustação nos 2/3 anteriores da língua.</p> <p>- Gustação no 1/3 posterior da língua</p> <p>- Gustação na epiglote.</p>	VII IX X

INERVAÇÃO POR NERVOS ESPINHAIS

Veremos que não só os nervos cranianos promovem a inervação das estruturas da cabeça e pescoço, os nervos espinhais cervicais também o fazem.

Via de regra, os nervos espinhais formados pelos filamentos radiculares motores e sensitivos se dividem em ramos dorsais e ramos ventrais. Os ramos dorsais cervicais que fazem a inervação das estruturas da nuca, no caso da cabeça, e da região posterior do pescoço- são estudados na parte de dorso.

Já os ramos ventrais dos primeiros 4 nervos espinhais se unem, ou

trocam fibras entre si, melhor dizendo, e formam o plexo cervical. Esse plexo, esquematizado abaixo (Figura 5.13) possui fibras sensitivas e motoras, cujas funções serão discutidas a seguir.

O Plexo cervical

Formado pelos ramos ventrais dos 4 primeiros nervos cervicais, o plexo cervical está localizado anteriormente ao músculo levantador da escápula e ao escaleno médio. Constituído por uma série de alças (Fig. 5.13) ele origina ramos motores e cutâneos – contendo fibras de mais de um nervo cervical. Os ramos motores inervam o diafragma e os músculos cervicais diretamente ou

indiretamente- através da alça cervical, por exemplo (Quadro 5.10). Os

ramos sensitivos, inervam a pele do pescoço (Fig. 5,14).

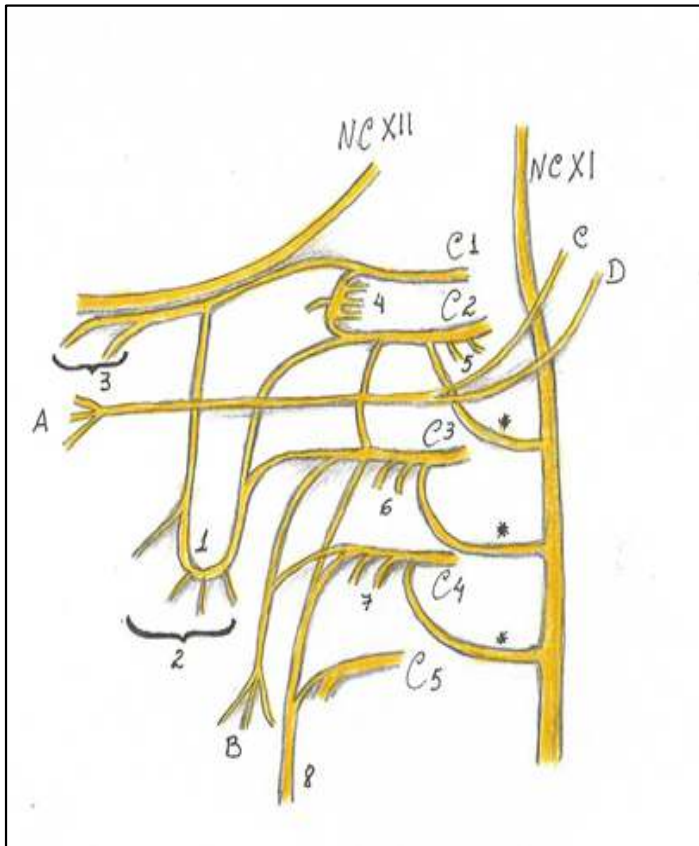


Figura 5.13- O plexo cervical – sua formação de C1 a C4.1- Alça cervical; 2- ramos para os músculos infra-hióideos; 3- Ramos para o tireo-hióideo e gênio-hióideo; 4 e 5- Ramos para os músculos pré-vertebrais (retos anterior e lateral da cabeça e longos da cabeça e do pescoço); 6- Nervos para os longos da cabeça e do pescoço e levantador da escápula ; 7- Nervos para os músculos longos da cabeça e do pescoço, levantador da escápula e escaleno médio e 8- nervo frênico (com participação de C5); A- Nervo cervical transverso ; B- nervos supraclaviculares (médio, intermédio e lateral) ; C- nervo auricular magno ; e D- occipital menor. Observar as comunicações descritas com o acessório.

Quadro 5.10- nervos do plexo cervical (ramos sensitivos e motores, suas origens espinais e as regiões inervadas).

NERVO	FORMAÇÃO	DESTINO
MOTORES		
Para o ECM	C2 e C3	M. esternocleidomastoideo
Para o m. trapézio	C4 e C4	M. trapézio
Para o m. levantador da escápula	C3 e C4	M. levantador da escápula
Para os m. escalenos	C3 e C4	Músculos escalenos anterior, médio e posterior.
	C1 a C4	Músculos: -Longo da cabeça; -Longo do pescoço;

Pré-vertebrais		-Reto lateral da cabeça; -Reto anterior da cabeça.
Alça cervical	C1 a C3	Músculos infra-hióideos
Nervo frênico	C3 a C5*, principal- mente C4. *as fibras de C5, podem ser consideradas como nervo frênico acessório.	-M. diafragma -Serosas do tórax (pleura e pericár- dio), com fibras sensitivas.
SENSITIVOS		
Transverso do pescoço	C2 e C3	Pele da região lateral do pescoço.
Occipital menor	C2 e C3	Couro cabeludo lateralmente
Supraclaviculares	C3 e C4	Pele do ombro
Auricular magno	C2 e C3	Região cutânea sobre a glândula parótida e periauricular.

Nervo frênico

Supre o diafragma com fibras motoras e as serosas torácicas com fibras sensitivas. Facilmente localizado em seu trajeto descendente, posterior à fáscia pré-vertebral, enquanto cobre o escaleno anterior (músculo

nas proximidades do qual, o frênico é formado).

Ele é acompanhado pela artéria cervical ascendente neste trajeto cervical, e ao passar pela artéria subclávia entra no tórax, em direção ao diafragma.

Secção cirúrgica do nervo frênico

Uma secção cirúrgica do nervo frênico pode ser indicada em caso de um colapso pulmonar unilateral. O diafragma é paralisado do lado seccionado, e se mantém elevado, minimizando os efeitos nefastos da pressão intratorácica alterada pelo colapso pulmonar.

Ramos sensitivos e motores do plexo cervical

O plexo cervical então, com seus ramos sensitivos (figura 5.14)

inerva a pele do ombro, do pescoço, parte do couro cabeludo e a região periauricular. Já sua porção motora forma a alça cervical para os músculos infra-hióideos; o nervo

frênico, para o diafragma; ramos comunicantes com o NC XI para ajudar na inervação do trapézio e

do ECM; nervos para os escalenos e para os músculos pré-vertebrais.

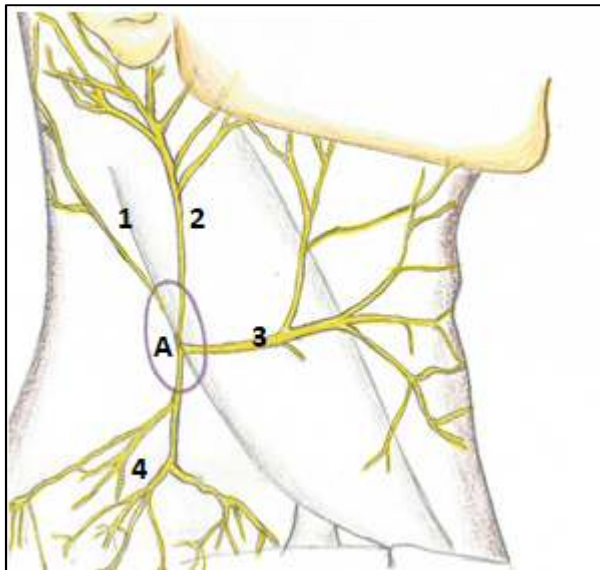


FIGURA 5.14. OS RAMOS SENSITIVOS DO PLEXO CERVICAL.

A- PONTO NERVOSO DO PESCOÇO;

1- NERVO OCCIPITAL MENOR;

2- NERVO AURICULAR MAGNO;

3- NERVO CERVICAL TRANSVERSO;

4- NERVOS SUPRACLAVICULARES:

(MEDIAL, INTERMÉDIO E LATERAL).

O ponto nervoso do pescoço, o ponto comum de emergência dos nervos sensitivos do plexo braquial, é uma região-chave nas sensações algícas do pescoço. Inclusive, é usado para punções feitas em sessões de acupuntura.



O nervo cervical transverso, por se localizar próximo ao assoalho da boca, pode descrever anastomoses com o nervo alveolar inferior, auxiliando na inervação dos dentes inferiores...e complicando significativamente as anestésias daquele nervo.

INERVAÇÃO AUTÔNOMA DA CABEÇA E PESCOÇO

Se é autônomo se autocontrola através de suas duas partes que se equilibram, mantendo o funcionamento das vísceras, glândulas músculos lisos e vasos sanguíneos.

Enquanto o parassimpático determina a função das glândulas, e da musculatura lisa, o simpático sempre agirá de maneira antagônica a ele.

Diferentemente da porção somática do SN a parte autônoma exerce uma ação diferente nas estruturas inervadas, precisando para isso de dois neurônios, ditos pré-gan-

gionares, que estão em algum lugar do SNC e os pós ganglionares, que estão em gânglios no SNP. Esses neurônios se comunicam entre si e com a víscera alvo através de sinapses em que liberam um neurotransmissor, geralmente a acetilcolina e a noradrenalina, exercendo sobre a estrutura seu comando específico, de maneira diferente se o estímulo é simpático ou parassimpático.

O grande comandante desse sistema autônomo é o hipotálamo. Neurônios que se conectam a ele, se ligam aos núcleos de alguns nervos cranianos (e à medula sacral) que possuem fibras parassimpáticas e às partes torácica e lombar da medula que comandam o sistema simpático, emitindo fibras para a região cervical que ascendem através do tronco simpático.



Alguns nervos cranianos (III, VII, IX e X) têm fibras parassimpáticas para a inervação visceral de cabeça e pescoço. O componente simpático, embora tenha sua origem nos níveis torácico e lombar da medula, alcançam a região da cabeça e pescoço pelo tronco simpático, fazendo sinapses nos gânglios cervicais.

Sistema parassimpático

Os corpos dos neurônios pré-ganglionares, na parte cranial do parassimpático, estão contidos em núcleos específicos dos nervos cranianos III, VII, IX e X. Esses neurônios são longos o suficiente para alcançar gânglios próximos (ou situados nas paredes) das vísceras e glândulas inervadas, onde se encontram os neurônios pós ganglionares, bem mais curtos.

A inervação parassimpática provida pelos nervos cranianos será descrita, bem como os gânglios anexos a cada um deles (Figura 5.15).

A) **Nervo Oculomotor**- Inerva os músculos ciliares, que adequam a visão para perto ou longe, fornece fibras motoras

para o levantador da pálpebra superior e ainda contrai a musculatura lisa do esfíncter da pupila impedindo a entrada excessiva de luz.

B) **Nervo Facial**- Inerva as glândulas lacrimais, palatinas e nasais bem como as labiais superiores com seu ramo petroso maior. Já as glândulas submandibulares; sublinguais e labiais inferiores, são inervadas pelo ramo corda do tímpano.

C) **Nervo Glossofaríngeo**- Através de seu ramo petroso menor inerva a glândula parótida.

D) **Nervo Vago**- Destina suas fibras parassimpáticas a todas as vísceras torácicas e para as

abdominais, até a flexura cólica esquerda.

Os gânglios da cabeça, mostrados na figura 5.15 e discutidos no quadro 5.11, onde os nervos cranianos se conectam são: a) gânglio ciliar- situado na órbita, recebe fibras do oculomotor; b) gânglio pterigo-palatino e submandibular, recebem

fibras do facial e finalmente, c) gânglio ótico contendo corpos de fibras do glossofaríngeo. O Vago faz sinapse em gânglios situados nas paredes das vísceras torácicas e abdominais. Deste modo, a maioria delas, têm seus plexos nervosos associados formados por um emaranhado de fibras (pós e pré-ganglionares) além dos gânglios.

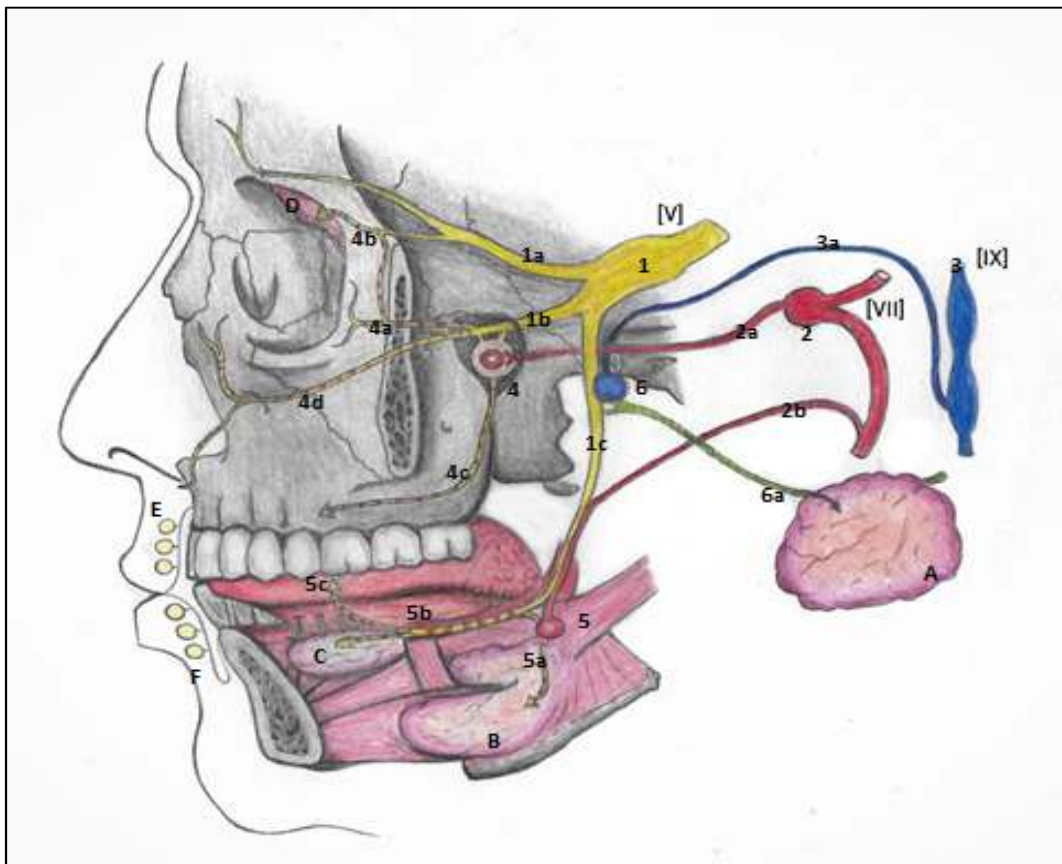


Figura 5.15- A inervação parassimpática da cabeça. A- Glândula glândula parótida; B- gl. submandibular; C- glândula sublingual; D- glândula lacrimal; E- glândulas labiais superiores e F- g. labiais inferiores. 1- Nervo trigêmeo e suas divisões: 1a - oftálmica (com ênfase para o nervo lacrimal- 4b); 1 b-maxilar (destacada pelos nervos infraorbital(4d); zigomático (4a) – observar o ramo comunicante para o lacrimal- e os palatinos (4c); 1c divisão mandibular, com destaque para o nervo lingual. 2- Nervo facial e seus ramos: 2 a- petroso maior- fazendo sinapse no gânglio pterigopalatino (4), e suas fibras secretomotoras pós- ganglionares acompanhando ramos da divisão maxilar (linhas pontilhadas) e 2 b – corda do tímpano, entrando no nervo lingual (1c) e alcançando o gânglio submandibular (5) de onde fibras secretomotoras pós-ganglionares, seguirão para as glândulas submandibular(5a), sublingual(5b) e labiais inferiores(5c). 3- Nervo glossofaríngeo e seu ramo parassimpático, o petroso menor (3 a) se dirigindo ao gânglio ótico (6), aí fazendo sinapse, e fibras pós-ganglionares alcançando a parótida pelo auriculotemporal (6a). Crédito: Marina Spinelli



Notemos que, com exceção da parótida, todas as glândulas da cabeça são inervadas pelo facial. Todavia, aquelas localizadas abaixo da comissura labial são inervadas pelo ramo corda do tímpano, e as situadas acima da comissura labial são inervadas pelo petroso maior.

Como já dissemos, cada nervo craniano que carrega fibras AVG parassimpáticas faz sinapse em um gânglio específico. Essas fibras alcançam o gânglio e dele saem “de carona” com algum ramo sensitivo, geralmente do trigêmeo.

Outra informação importante é que sempre acompanhando essas fibras parassimpáticas, também encontramos fibras simpáticas, que

mesmo não fazendo sinapse nos gânglios anexos aos nervos cranianos (pois já são pós ganglionares), elas passam pelo gânglio e seguem em direção às estruturas inervadas.

As fibras simpáticas na cabeça, geralmente, alcançam o seu gânglio alvo, seguindo no plexo nervoso associado à parede de alguma artéria, ou ramo arterial.

Quadro 5.11 – Gânglios parassimpáticos da cabeça e seus nervos anexos.

NERVO CRANIANO (EVG)	SINAPSE NO GÂNGLIO	DESTINO DAS FIBRAS	CORRESPONDENTE SIMPÁTICO
Oculomotor (NCIII)	Chegam ao gânglio <i>ciliar</i> (situado na órbita) pelos nervos ciliares do NCV ¹	Carreadas pelos nervos ciliares curtos, a partir do gânglio, alcançam o bulbo do olho e se distribuem para os músculos ciliares, e esfíncter da pupila. O músculo levantador da pálpebra superior também recebe a inervação do NCIII	Fibras do gânglio cervical superior que alcançam o gânglio – sem fazer sinapse – pelo plexo sobre as artérias carótidas internas e oftálmicas.
Facial (NCVII)	<i>Pterigopalatino</i> - situado na fossa pterigopalatina. Aqui faz sinapse o nervo petroso maior, que atinge o gânglio através do nervo do canal pterigóideo.	As fibras pós-ganglionares chegam às glândulas lacrimais pelo nervo zigomático (NCV ²) que se comunica com o lacrimal, aí deixando as fibras. As glândulas palatinas, nasais e labiais superiores recebem as fibras pelos ramos palatinos, nasais e	Fibras do gânglio cervical superior que alcançam o gânglio – sem nele fazer sinapse – pelo plexo sobre as artérias carótidas internas (nervo petroso profundo), formando depois o nervo do canal pterigóideo.

		labiais superiores do NCV ² .	
	<i>Submandibular</i> -situado próximo à glândula homônima, no assoalho da boca. É a sede da sinapse do nervo corda do tímpano, que alcança o gânglio via nervo lingual NCV ³ .	Glândulas submandibulares, sublinguais e labiais inferiores	Fibras do gânglio cervical superior que alcançam o gânglio – sem fazer sinapse – pelo plexo sobre a artéria facial, que contorna a glândula submandibular antes de subir para a face.
Glossofaríngeo (NCIX)	<i>Ótico</i> . Na fossa infratemporal ele recebe as fibras parassimpáticas do n. petroso menor, na sequência, as pós ganglionares chegam à parótida pelo nervo auriculotemporal NCV ³ .	Glândula parótida	Fibras do gânglio cervical superior que alcançam o gânglio – sem fazer sinapse – pelo plexo sobre a artéria meníngea média.
Vago (NCX)	Sinapses em gânglios situados nas paredes e plexos viscerais do tórax e abdome.	Vísceras torácicas e abdominais até a flexura cólica esquerda	Fibras simpáticas proveniente dos troncos simpáticos, gânglios pré-vertebrais e nervos esplâncnicos lombares.

Sistema simpático

Para contrabalançar o parassimpático, o simpático se apresenta com seus neurônios pré-ganglionares situados nas colunas laterais da medula torácica e lombar, e os pós ganglionares dispostos ao longo da coluna vertebral no tronco simpático contendo os gânglios paravertebrais.

Na região cervical esses gânglios são em número de 3 ou 4 (figura 5.16):

a) Cervical superior- que envia fibras pós-ganglionares simpáticas para praticamente todas as estruturas

da cabeça e pescoço, como glândulas salivares; músculos do olho; glândulas lacrimais. As fibras originadas do gânglio formam os plexos sobre as artérias carótidas externas, internas e seus ramos- alcançando assim as glândulas e músculos lisos e artérias da cabeça. Esse gânglio ainda origina ramos comunicantes para os nervos de C1 a C4; para o seio e corpo carotídeo; para o plexo faríngeo e um ramo para o coração- o cardíaco superior.

b) Cervical médio- envia suas fibras para os nervos espinhais da região- C4 a C6 -além de fornecer um

ramo cardíaco (médio), e ramos para o plexo da artéria tireóidea inferior.

c) Vertebral – fornece ramos para C6 (plexo braquial) e para o plexo da artéria vertebral. A partir dele podem-se formar cordões – alça subclávia- que contornam essa artéria.

d) Cervicotorácico (estrelado)- formado geralmente pelo cervical inferior e pelo primeiro torácico- emite ramos para o plexo braquial, para a artéria subclávia e origina ramos cardíacos inferiores. É comumente descrito com os demais gânglios cervicais, por suas relações.

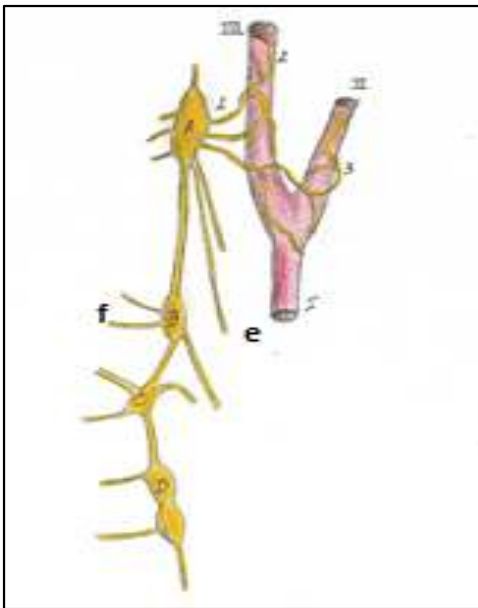


FIGURA 5.16 TRONCO SIMPÁTICO CERVICAL.

A- GÂNGLIO CERVICAL SUPERIOR; B- GÂNGLIO CERVICAL MÉDIO; C- GÂNGLIO VERTEBRAL E D- GÂNGLIO CERVICOTORÁCICO (ESTRELADO). 1- RAMOS COMUNICANTES QUE FORMAM OS PLEXOS SOBRE AS ARTÉRIAS (2 E 3), F- NERVOS (RAMOS COMUNICANTES) QUE SE UNIRÃO A ALGUM NERVO ESPINHAL, E(E)- NERVOS CARDÍACOS (SUPERIORES).

Em resumo: os neurônios pré-ganglionares destinados à inervação de estruturas da cabeça, deixam a coluna lateral da medula (torácica e lombar) onde estão seus corpos, seguem pelos ramos comunicantes cinzentos, fazem sua sinapse em algum gânglio do tronco simpático cervical e deles pequenos ramos comunicantes brancos (fibras pós ganglionares longas) partem:

a) Se conectando aos nervos espinais cervicais se destinando a suprir músculos eretores dos pelos e glândulas sudoríparas;

b) Chegam às vísceras através de um nervo próprio (no caso os nervos cardíacos, por exemplo);

c) Através de um nervo que forma um plexo que envolve a túnica muscular de uma artéria.

Lesões do tronco simpático- síndrome de Homer

Compressões sobre o tronco simpático, sua secção cirúrgica ou acidental, podem desencadear uma série de sinais e sintomas conhecidos como a síndrome de Homer. Nela, o paciente apresentará vermelhidão facial, ptose palpebral superior, xerostomia e xeroftalmia, além de uma miose pupilar.



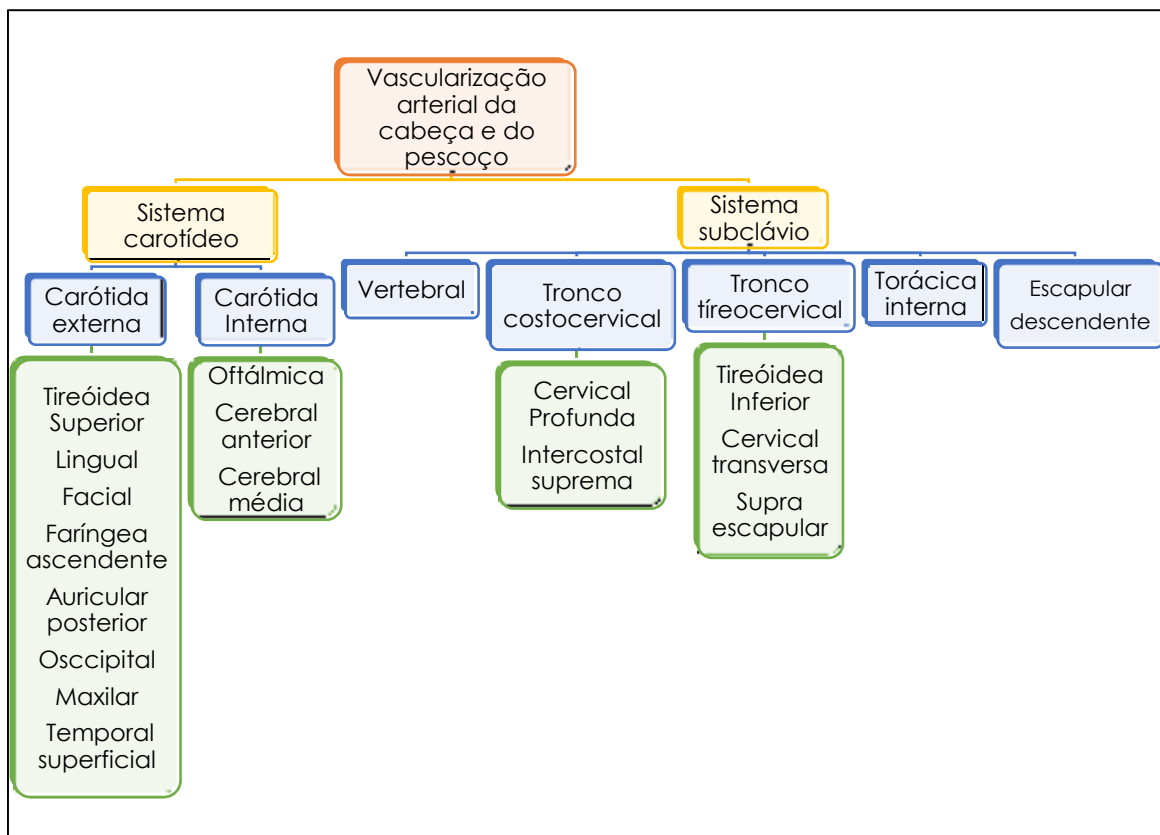
VASOS DA CABEÇA E DO PESCOÇO

ARTÉRIAS DA CABEÇA E PESCOÇO

A cabeça contém o encéfalo, uma das estruturas que mais necessita de um suprimento sanguíneo abundante. Para chegar até ele (e para refluir de sua estrutura), o trânsito normal de sangue, percorre uma vasta malha de vasos, inclusive no pescoço. Logo, a extremidade cefálica do corpo é dotada de inúmeros

vasos, com uma riqueza impressionante de ramificações e tributárias. Começamos nossa discussão pela irrigação arterial da cabeça e do pescoço, passando pelas veias e depois, pelo sistema linfático.

As principais artérias, ou os dois principais sistemas arteriais da cabeça e do pescoço, são o carotídeo, e o subclávio (Mapa 6.1) que serão discutidos neste momento.



Mapa conceitual 6.1- Principais troncos arteriais da cabeça e do pescoço.

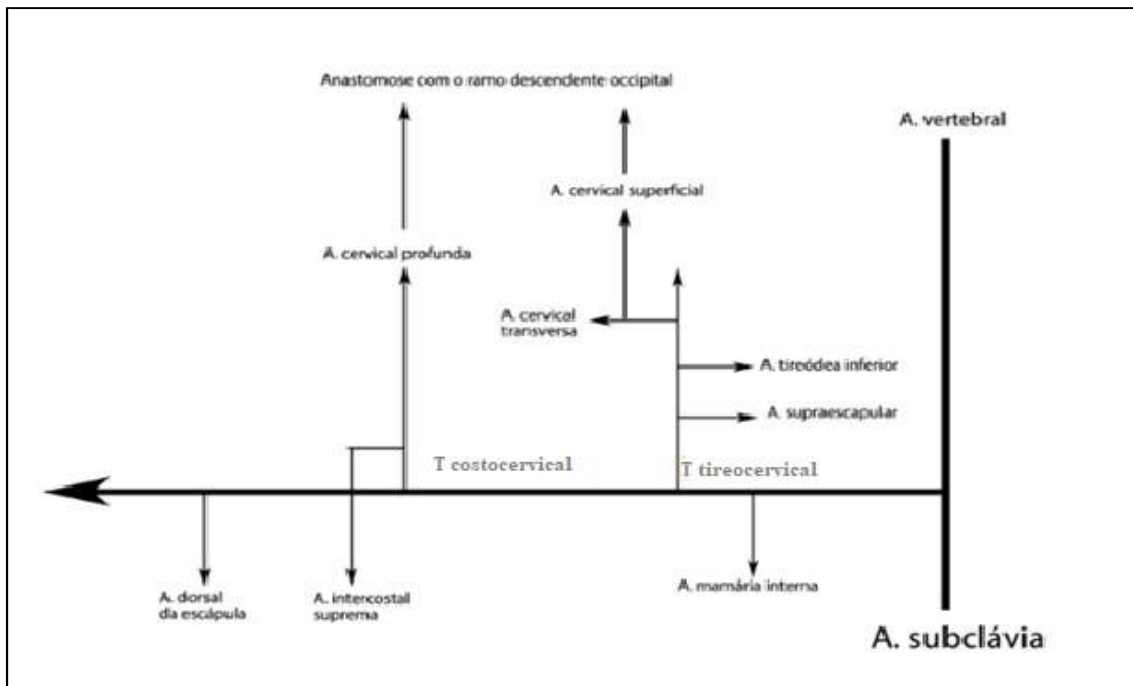
Sistema subclávio- A artéria Subclávia

A artéria subclávia do lado direito de origina do tronco braquiocefálico, a esquerda sai diretamente do arco da aorta. A subclávia irá suprir estruturas cervicais, encefálicas além de torácicas. Ela irá, então, terminar como braquial, promovendo a irrigação do membro superior.

Seu trajeto compreende uma 1ª porção, anterior à borda do músculo escaleno anterior;

uma 2ª porção, posterior ao músculo (entre este e o escaleno médio), e a 3ª, após a borda lateral do referido músculo, se encontrando no trígono subclávio, inferiormente à clavícula. Essa parte é bastante superficial, e pode ter sua pulsação sentida, pressionando-se no trígono, inferior e medialmente contra a primeira costela, sobre quem repousa.

Antes de se transformar em artéria axilar a subclávia origina seus ramos no pescoço (Quadro e Esquema 6.1).



ESQUEMA 6.1- OS RAMOS DA SUBCLÁVIA.

Seus inúmeros ramos, provêm de cinco troncos principais: 1) artéria vertebral; 2) tronco tireocervical; 3) tronco costocervical; 4) artéria torácica interna; 5) artéria dorsal da escápula. Alguns de seus ramos

podem ser vistos na figura 6.1, e todos serão discutidos no quadro 6.1, dando-nos uma noção de posição, importância e das estruturas por cada um irrigadas, além de abordarmos suas considerações clínicas

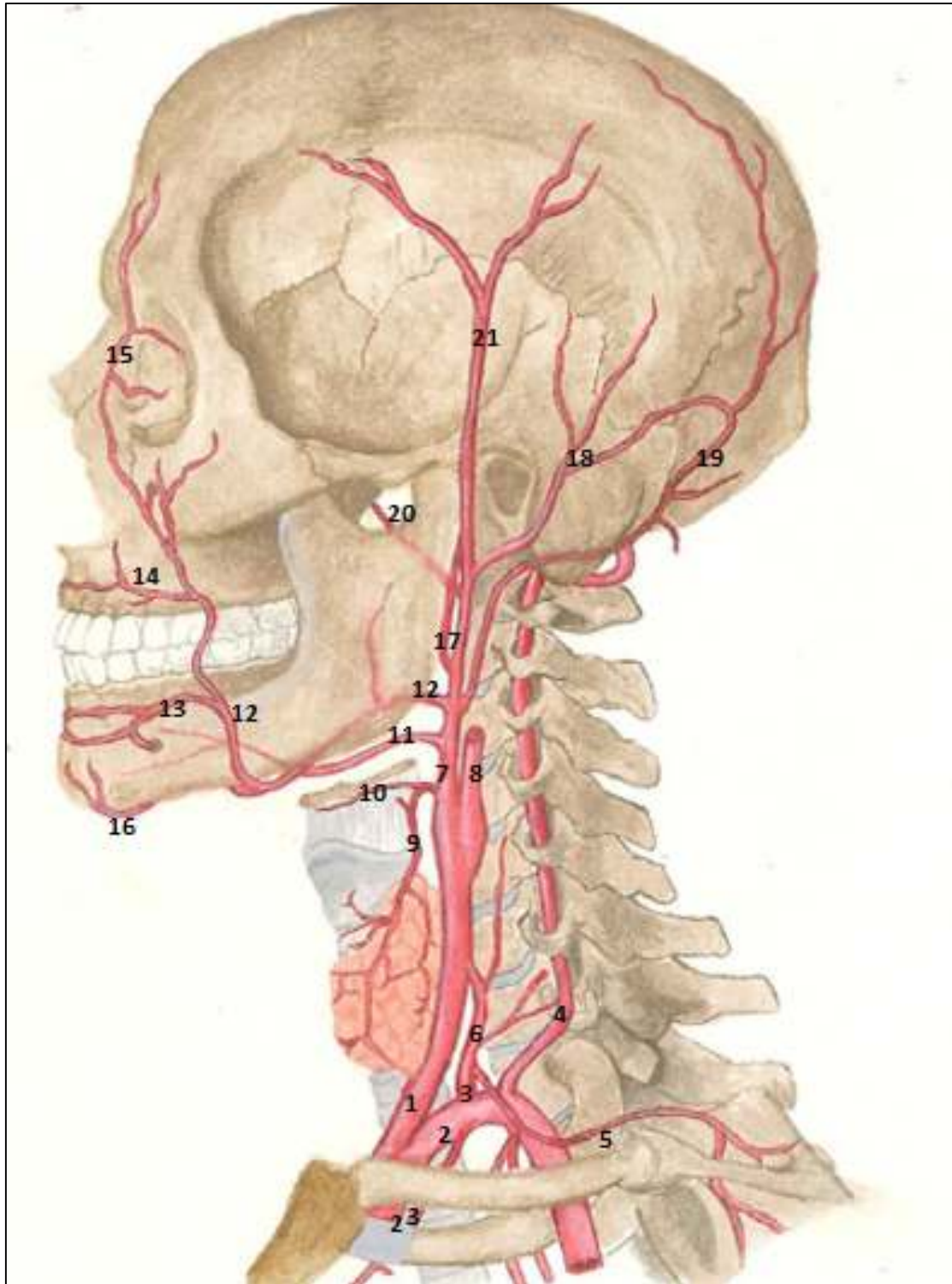


Figura 6.1- Vasculatura da cabeça e pescoço- sistemas carotídeo e subclávio. 1- Carótida comum; 2- Subclávia; 3- tronco tireocervical; 4- artéria vertebral; 5- ramo supraescapular; 6-tireóidea inferior(nesta posição, posterior à carótida comum); 23- torácica interna; 7- Carótida externa; 8- Carótida interna; 9- tireóidea superior; 10- ramo laríngeo superior; 11-lingual; 12- facial; 13-ramo labial inferior (notar a anastomose com a mentoniana); 14- labial superior; 15- artéria angular; 16- ramo submental; 17- faríngea ascendente; 18-auricular posterior; 19- occipital; 20 – maxilar; 21- temporal superficial. Crédito: Marina Spinelli.

Quadro 6.1- Artéria subclávia e seus ramos

Ramo arterial	Trajetos, ramos e Sub ramos	Destino da irrigação
Vertebral	Passa pelos forames transversos das vértebras cervicais, por eles ascende, e na base do encéfalo se funde (a direita com a esquerda), originando a artéria basilar.	Área posterior do encéfalo (lobo occipital do cérebro), cerebelo e ponte.
Tronco tireocervical	O tronco tem curto trajeto superior e se divide em seguida: -Tireóidea inferior- Se dirigindo medial e superiormente. É importante na anastomose dentro do estroma dessa glândula com a artéria tireóidea superior. #Cervical ascendente Ascende pelos processos transversos das vértebras cervicais. # Laríngea inferior Acompanha o nervo laríngeo recorrente. #Ramos traqueais, esofágicos e faríngeos	Irriga a glândula tireoide; Nutre as vértebras e a medula espinhal parcialmente). Seus ramos contribuem para a irrigação da traquéia, esôfago e laringe.
	Cervical transversa (transversa do pescoço) Se dirige pela face lateral do pescoço. # Ramo cervical superficial	-Irriga o trapézio -Seu ramo cervical superficial constitui importante circulação colateral, ao se anastomosar com o ramo superficial da artéria descendente, da occipital.
	Supraescapular Termina sobre o dorso escapular. # Ramo acromial #Ramo Supraesternal #Ramos articulares	Região da escápula e músculos adjacentes (supra e infraespinhais), e articulação gleno-umeral.
Tronco costocervical	O tronco costocervical, após um trajeto posterosuperior curtíssimo, se arqueia sobre a cúpula da pleura, e se relacionando com a primeira costela origina: Cervical profunda	Músculos profundos do pescoço, e é importante na circulação co-

		lateral, pois se une ao ramo descendente profundo da a. occipital.
	Intercostal suprema	Ramos intercostais posteriores
Torácica interna	<p>A torácica interna tem sua origem sobre a cúpula da pleura. Em um trajeto descendente atrás do esterno e das cartilagens costais, ela vai emitindo seus ramos no tórax:</p> <ul style="list-style-type: none"> -Ramos mediastinais, para o timo e brônquios. -Artéria pericardiofrênica -Intercostais anteriores* <ul style="list-style-type: none"> - Ramo colateral -Ramos perfurantes* -Ramo costal lateral* - Epigástrica superior* -Musculofrênica* <p>*os ramos torácicos da torácica interna foram descritos aqui, para a compreensão de toda sua importância clínica.</p>	<p>Para timo, brônquios.</p> <p>Acompanha o nervo frênico, supre o diafragma, o pericárdio e parte da pleura.</p> <p>Suprem, anteriormente, os seis primeiros espaços intercostais.</p> <p>Originadas de cada artéria intercostal suprema a Região peitoral (músculo e pele). Fornecem os ramos mamários (daí seu nome).</p> <p>Nem sempre presente</p> <p>Ramo terminal medial. Supre o diafragma e parte da parede abdominal(anteriormente).</p> <p>Ramo terminal lateral- irriga o 7º, 8º, 9º espaços intercostais, o diafragma e a parede abdominal.</p>
Dorsal da escápula (escapular descendente) <i>* pode se originar da cervical transversa</i>		Músculos: levantador da escápula; rombóides e região escapular.

Anastomoses arteriais

Além da anastomose das artérias vertebrais com os ramos da carótida interna, na base do encéfalo, existem

inúmeras anastomoses dos ramos da subclávia com os ramos das carótidas externa e interna, vistos a seguir.

Assim como podemos, neste momento, considerar também, as anastomoses entre os ramos da carótida externa e interna:

1) Sistema carotídeo x sistema subclávio (carótida interna e subclávia)

- Artérias vertebrais (basilares) que originam as cerebrais posteriores, com as cerebrais anteriores e médias da carótida interna.

2) Sistema carotídeo externo e interno:

- Ramos dorsais nasais e palpebrais inferiores da supraorbital (da oftálmica, ramo da carótida interna) com a angular (porção terminal da facial da carótida externa).

3) Sistema subclávio x sistema carotídeo externo:

- Tireóidea inferior (tronco tireocervical da subclávia) com tireóidea superior (da carótida externa), elas se anastomosam no interior da glândula tireóide.

- Artéria occipital (ramo descendente) com a artéria subclávia. Este ramo possui uma ramificação su-

perficial, que se anastomosará com a cervical superficial da cervical transversa- tronco tireocervical; e uma ramificação profunda, que se ligará à cervical profunda. Esta última, ascendendo entre os semi-espinhais da cabeça e do pescoço, é ramo do tronco costocervical, mas pode também ser um ramo direto da subclávia.

4) É importante salientar neste momento, além de tudo, a anastomose da artéria torácica interna nas paredes do tórax com os ramos da aorta torácica. A primeira, percorrendo um trajeto posterior e lateral ao externo- atrás das 6 primeiras cartilagens intercostais - origina os ramos intercostais anteriores, e esses o ramo colateral para os seis primeiros espaços intercostais direito e esquerdo (Além deles, fornece os ramos indiretos para os espaços 7º, 8º e 9º - as artérias musculofrênicas). As artérias intercostais anteriores - e seu ramo colateral- em um trajeto curto nos espaços intercostais, se ligam aos ramos intercostais posteriores- e seus ramos laterais. Essas últimas provenientes da aorta, que as origina para os espaços intercostais, do 3º ao 11º.

Pontes de mamária

A artéria torácica interna (mamária interna), pela sua localização, pode ser usada nas cirurgias de revascularização do coração. O leito arterial é transferido e anastomosado cirurgicamente a uma artéria coronária, distalmente ao ponto obstruído. Restabelece-se assim, a desejada revascularização miocárdica.

Síndrome do roubo da subclávia

Uma obstrução na subclávia, antes de originar a artéria vertebral, pode levar ao aparecimento de sintomas neurológicos e de parestesias ou dores no membro superior do lado afetado.

O sangue fluindo pela vertebral contralateral à obstrução, reflui para a ipsilateral, devido à comunicação das duas artérias vertebrais na formação da artéria basilar. Logo haverá um prejuízo na irrigação de encéfalo e do membro superior.

Evidentemente devemos considerar aqui que a anastomose descrita entre os dois primeiros ramos intercostais superiores- que são da inter-

costal suprema, também ramo subclávio, com os intercostais anteriores da torácica interna, consiste em uma ligação subclávia- subclávia.

A artéria vertebral, sobe pelos forames transversos das vértebras cervicais e penetra no crânio pelo forame magno. Em seguida, elas se anastomosam, a direita e esquerda, e originam assim a artéria basilar, que após a emissão de pequenos e importantes ramos se bifurcará nas artérias cerebrais posteriores, importantes na formação do círculo arterial do cérebro. A vertebral, então, descreve um trajeto cervical (entre os músculos escaleno anterior e longo do pescoço) para entrar em seu trajeto vertebral- pelos forames transversos. Em seguida, segue sua parte suboccipital (contornando as massas laterais do atlas). Ela entra no crânio pelo forame magno, perfura a dura e se une com a contralateral na base da ponte (parte intracraniana).



A circulação colateral envolvendo os ramos da artéria torácica interna é importantíssima. Em casos de oclusão ou coartação da aorta, ou mesmo em caso da utilização das torácicas internas para revascularização do miocárdio na "ponte de mamária", a contraparte arterial intercostal auxiliará na manutenção da irrigação.

Sistema Carotídeo

Nesta região, na altura da borda superior da cartilagem tireóide, ela se divide em carótidas interna e externa.

Artéria Carótida comum

A artéria carótida comum direita se origina do tronco braquiocefálico, a esquerda diretamente do arco aórtico. Ela segue dentro da bainha carotídea, em um trajeto ascendente bem retilíneo pelo pescoço encoberta pelo músculo ECM, ou seja, profundamente. No trígono carotídeo, não mais encoberta pelo músculo, toma-se fácil a aferição de sua pulsação.

O termo carótida- do grego, "sono pesado" (Gardner, 1978), vem do fato de a compressão do seio carotídeo levar à uma síncope, ou em alterações na pressão arterial. Esta constituía em uma técnica usada pelos gregos para desencadear um estado de "transe".



Na bifurcação da carótida encontra-se uma dilatação, o seio carotídeo, que contém barorreceptores que fazem a leitura da pressão sanguínea. Os impulsos aqui originados, carregados pelos nervos carotídeos do NCIX e NCX, são levados ao tronco encefálico e, se necessário, este promove a alteração da pressão, reflexamente.

Localizado bem na bifurcação, o corpo carotídeo (glomus carotídeo),

uma pequena estrutura arredondada, funciona como um quimiorreceptor, aferindo os níveis de oxigênio; de gás carbônico, e o pH do sangue. A anoxemia o estimula, e por ser também inervado pelo glossofaríngeo e vago com fibras aferentes viscerais gerais, informa ao bulbo uma modificação na frequência respiratória, que desencadeia uma ação reflexa para a regulação da respiração.

Massagem do seio carotídeo

Um médico, com o auxílio de um eletrocardiógrafo, se julgar necessário, pode lançar mão de uma massagem no seio carotídeo. Massagem essa, usada como método diagnóstico (para algumas síncopes ligadas ao seio), e terapêutico (reversão de crises de taquicardia paroxística supraventricular).

Com uma leve pressão digital no triângulo carotídeo -sobre o seio - pode-se promover a diminuição das arritmias, neste caso. Todavia, a indicação e a execução devem ser precisas, pois déficits neurológicos podem sobrevir.

O "choking game" ou brincadeira do desmaio, infelizmente difundida entre jovens e crianças, envolve a compressão bilateral dos seios carotídeos. Ou seja, é um jogo de extrema periculosidade e risco, podendo levar além dos desmaios, a problemas neurológicos, e até à morte. É papel na saúde pública por parte dos profissionais de saúde compartilharem informações científicas sobre tais práticas no intuito de sensibilizar nossos jovens; de prevenir tais agressões, além de combatê-las e coibi-las.



Artéria carótida interna

Em sua porção cervical ela ascende, envolvida pela bainha carotídea, como uma continuação da carótida comum. Tendo em seu destino principal, o encéfalo. A carótida interna não dá ramos no pescoço, mas

pode originar pequenos ramos para a orelha, em seu trajeto petroso.

Ela entra na parte petrosa do temporal pela abertura externa do canal carótico, onde descreve um "S" para medial, para frente e superiormente, até sair na abertura interna do canal, no ápice da parte petrosa, acima do forame lácero.

Sua porção seguinte, a cavernosa- que é revestida por um endotélio - atravessa o seio cavernoso da dura-máter, ajudando a nutrir a dura da região, e a hipófise. Ela ascende entre os processos clinóides anterior e médio (às vezes unidos formando um verdadeiro forame caroticoclinóideo), e chega à base do cérebro- sua parte cerebral-, onde origina a artéria oftálmica, a comunicante posterior e as suas artérias terminais: cerebrais anterior e média.

Essa curvatura descrita pela carótida- o *si-fão carotídeo*- visa minimizar a pressão sanguínea no vaso, fazendo com que o sangue atinja os tecidos cerebrais de maneira mais suave, não lesando o tecido nervoso adjacente, e diminuindo o risco de ruptura das delgadas paredes arteriais no cérebro.



Fístula carótico - cavernosa

Um aneurisma carótico ou uma ruptura da artéria nesta região de seio cavernoso, costuma desencadear sinais e sintomas sérios no paciente, que apresentará desde uma epistaxe (sangramento nasal), em caso de uma ruptura por traumatismo, até a compressão dos nervos que passam pelo seio cavernoso se dirigindo à órbita.

Artéria Carótida externa

A carótida externa, ramo mais lateral e anterior da carótida comum, após a bifurcação, ascende até meio caminho entre o ápice do processo mastóide e o ramo da mandíbula, no interior da glândula parótida, onde ela se bifurca em seus ramos terminais.

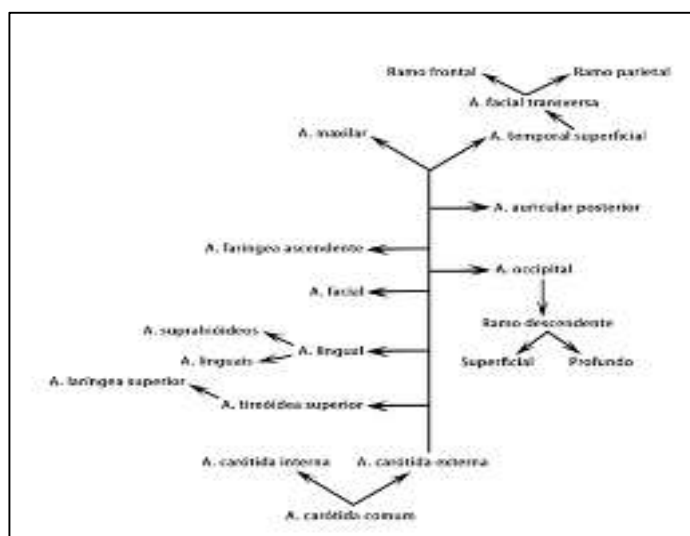
A carótida externa irriga estruturas da face, do pescoço, da boca, parte da cavidade nasal, seios maxilares, a língua e o couro cabeludo (Figura 6.1, Quadro 6.2 e Esquema 6.2). São 8 ramos originados nesse trajeto, mais uma infinidade de sub ramos, que iremos discutir a seguir.

QUADRO 6.2 RAMOS DA CARÓTIDA EXTERNA E ESTRUTURAS POR ELES IRRIGADAS.

ARTÉRIA	RAMOS	ESTRUTURAS IRRIGADAS
Tireóidea superior	Ramos glandulares, que descendem da posição próxima ao osso hióide para a glândula.	Glândula tireoide - descreve importante anastomose dentro do estroma dessa glândula com a artéria tireóidea inferior.

	Laríngea superior, esse ramo perfura a membrana tireo-hióidea para nutrir a laringe.	Irrigação da laringe
	Pequenos ramos: #Esternocleidomastoideo #Cricotireóideo	Para os músculos homônimos
Lingual	Supra-hióideo	Músculos do assoalho bucal e mucosa lingual.
	Ramos linguais #Dorsais linguais # Artéria profunda da língua	Se ramifica para irrigar a língua em sua parte faríngea e anterior (respectivamente)
Facial	Submental Palatina ascendente Tonsilar Labial inferior Labial superior Nasal lateral Angular	Devido à grande ramificação dessa artéria, e à sua grande importância, discutiremos seus ramos em um momento posterior.
Faríngea ascendente	Alguns ramos faríngeos	Faringe (músculos e mucosa)
	Timpânica inferior	Cavidade timpânica
	Meníngea posterior	Dura-máter
Occipital	Ramo descendente profundo	Região da nuca (couro cabeludo e músculos, como ECM e trapézio, digástrico e estilo-hióideo). Se anastomosa com o ramo cervical profundo do tronco costocervical.
	Ramo descendente superficial	Apresenta uma importante anastomose (circulação colateral) com a artéria cervical superficial (da transversa do pescoço).
Auricular posterior		Couro cabeludo e pavilhão auricular

Maxilar		Devido à riqueza de ramos dessa artéria, e à sua grande relevância, discutiremos seus ramos em um momento posterior.
Temporal superficial	Ramo frontal Ramo parietal	Couro cabeludo, na região lateral
	Facial transversa	Face (se anastomosa com ramos da facial)
	Temporal média	Pele sobre o arco zigomático



Esquema 6.2- Ramificação da carótida externa

Arterite temporal

Uma inflamação nas paredes da artéria temporal, a arterite temporal, é uma condição alérgica que atinge o vaso em questão e a região por ele ocupada. É mais prevalente em indivíduos idosos e pode ser confundida com enxaquecas e DTMs.

A artéria temporal é palpada com facilidade comprimindo-se de leve o vaso contra o arco zigomático, na região temporal. Em crises de enxaqueca as pulsações são mais vigorosas e mais perceptíveis.



Artéria Lingual

A artéria lingual, originada geralmente no triângulo submental (ou no carótico), um pouco acima do

hióide, se projeta em um trajeto anterior, medial e superior até penetrar na língua. Ela descreve uma relação íntima com o nervo hipoglossal e passa,

posterior, profunda e anterior ao músculo hioglosso (1ª, 2ª e 3ª partes, respectivamente). Na terceira parte, já como artéria profunda da língua ela se anastomosa com a do lado oposto.

Artéria Facial

A artéria facial segue coberta pelo platisma em seu trajeto cervical. Geralmente no triângulo carotídeo, ela se flete medialmente, e no triângulo submandibular, abraça a glândula de mesmo nome, em suas faces medial superior e lateral até ocupar um sulco na borda inferior da mandíbula, próxima ao ângulo. Ela, então, contorna a borda inferior do corpo mandibular e ascende à face. Seu trajeto facial.

Ela segue um trajeto tortuoso, para frente, para cima e para medial na face, a partir da altura do músculo masseter, até terminar como artéria angular no epicanto medial do olho, onde se anastomosa com ramos da

Nesta região a facial pode ter sua pulsação sentida, comprimindo-a, de leve, contra a borda inferior da mandíbula.

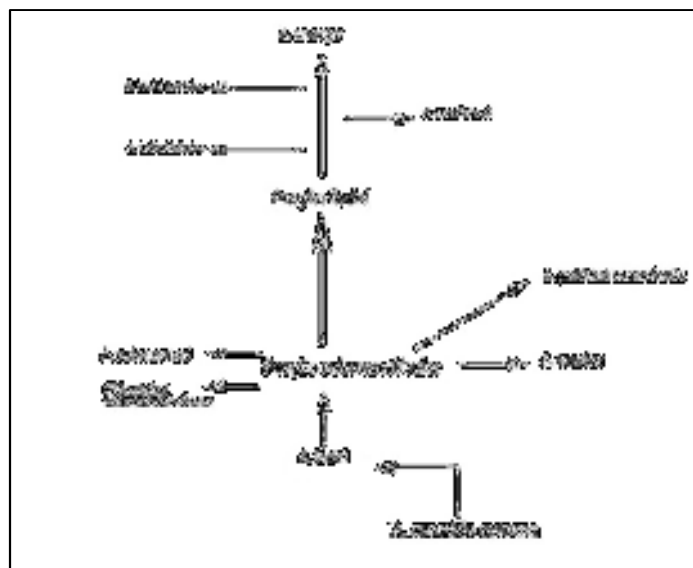


Ao fazer esse contorno na borda mandibular a artéria facial se torna praticamente vulnerável a lesões durante cirurgias bucais na região dos molares.

Um cuidado extra com a incisão e com o uso de afastadores deve ser tomado nestes procedimentos, evitando-se assim, um esmagamento ou uma ruptura da artéria.

oftálmica (dorsal nasal e palpebral inferior), estabelecendo-se assim, a já discutida circulação colateral.

Neste caminho ela irá se ramificando, conforme esquema 6.3 e quadro 6.3.



ESQUEMA 6.3- ARTÉRIA FACIAL E SEUS RAMOS.

QUADRO 6.3- RAMIFICAÇÕES DA ARTÉRIA FACIAL

RAMO	TERRITÓRIO SUPRIDO PELA ARTÉRIA
Submentual	Assoalho da boca (externamente)
Glandulares	Glândulas submandibulares
Palatina ascendente	Músculos do palato mole e parte da faringe.
Tonsilar	Tonsila palatina
Labial superior	Lábio superior (se anastomosa com a infra orbital), e com a contralateral.
Labial inferior	Lábio inferior (se anastomosa com a mentoniana) e com a contralateral.
Nasal lateral	Dorso do nariz, na lateral.
Angular	Ramo terminal que irá se anastomosar com a dorsal do nariz e palpebral inferior (ramos da oftálmica).

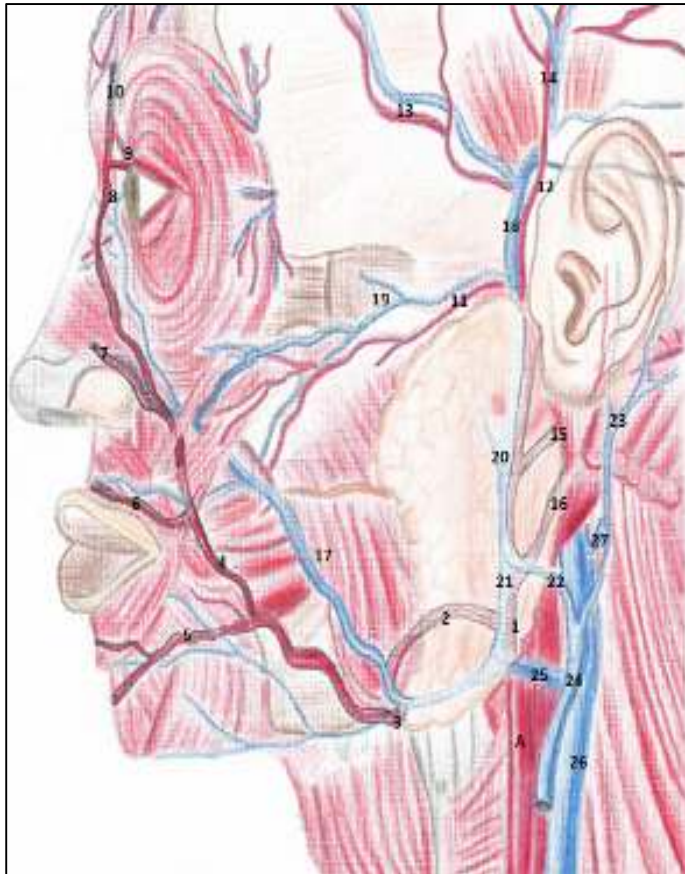


FIGURA 6.2- ARTÉRIAS FACIAL E DEMAIS ARTÉRIAS DA REGIÃO. A- CARÓTIDA EXTERNA; 1- NO INTERIOR DA GLÂNDULA PARÓTIDA; 2- ARTÉRIA FACIAL CONTORNANDO A GLÂNDULA SUBMANDIBULAR; ARTÉRIA FACIAL: CONTORNANDO A MANDÍBULA (3); EM SEU TRAJETO NA FACE (4); 5- RAMO LABIAL INFERIOR; 6- RAMO LABIAL SUPERIOR; 7- RAMO NASAL LATERAL; 8- ARTÉRIA ANGULAR; 9- DORSAL NASAL; 10- SUPRA ORBITAL. ARTÉRIAS: 11- TRANSVERSA DA FACE; 12- TEMPORAL SUPERFICIAL COM SEUS RAMOS (13) FRONTO-PARIETAL (14); 15- AURICULAR POSTERIOR; 16- OCCIPITAL. E A REDE VENOSA: 17- VEIA FACIAL; 18- VEIA TEMPORAL SUPERFICIAL; 19- PROFUNDA DA FACE; 20- RETROMANDIBULAR; 21- DIVISÃO ANTERIOR DA RETROMANDIBULAR E 22- DIVISÃO POSTERIOR DA RETROMANDIBULAR, SE JUNTANDO À AURICULAR POSTERIOR (23) E FORMANDO A JUGULAR EXTERNA (24); 25- VEIA FACIAL COMUM; 26- VEIA JUGULAR INTERNA. CRÉD. MARINA OLIVEIRA

Anastomoses arteriais da facial

A artéria angular, ao se anastomosar com os ramos da oftálmica, provê uma circulação colateral importante entre os sistemas carotídeos externo e interno.

As artérias labiais, superiores e inferiores, também contribuem para uma circulação colateral direita /esquerda. Elas mantêm um calibre considerável ao se anastomosar com a contralateral. Logo, cortes, traumatismos e incisões cirúrgicas nos lábios tendem a sangrar demasiadamente e a sofrer uma hemostasia mais demorada. Em alguns casos, é necessária a pressão digital sobre a artéria, seu pinçamento, ou ainda a execução de um ponto de reparo na região.

Artéria Maxilar

Um dos principais ramos da carótida externa, a maxilar tem seu trajeto iniciado dentro da glândula parótida, como ramo terminal da carótida externa.

Trajetória

A partir do interior da glândula

parótida, a maxilar se dirige à fossa infratemporal (Fig. 6.3), protegida pelos músculos da mastigação, pterigóideos lateral e medial. Nesta ocasião ela está profunda ao músculo temporal, e entre as cabeças do pterigóideo lateral. Aqui ela fornece ramos para a área inervada pelo nervo mandibular do trigêmeo.

A maxilar entra na fossa pterigopalatina, e se continua como esfenopalatina, ganhando o forame de mesmo nome. Ela segue, então, pelo septo nasal irrigando paredes e o próprio septo, até emergir pelo forame incisivo, no palato. A artéria palatina descendente deixa o tronco da maxilar no interior dessa fossa PPT, se dirigindo ao palato pelo canal palatino.

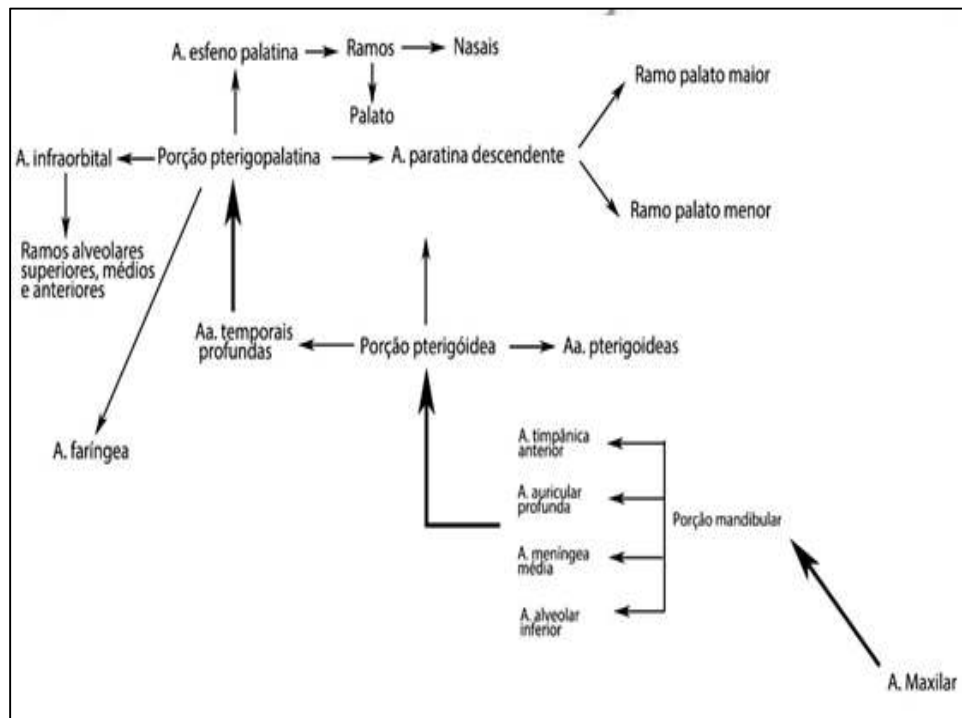
Contudo, antes de ganhar a fossa pterigopalatina, e já próximo à fissura orbital inferior, a artéria maxilar origina as artérias alveolares superiores posteriores e a infraorbital. As primeiras entram na maxila pelos forames alveolares e a segunda penetra na fissura infraorbital, ocupando um sulco homônimo no assoalho da órbita. Logo, ela atravessa um canal (infraorbital) antes de emergir na face como artéria infraorbital.

A partir da fossa pterigopalatina, sua continuação, a esfenopalatina

alcança a cavidade nasal pelo forame de mesmo nome, percorre o septo, entra em dois canais com destino ao palato, onde emergem pelo forame incisivo.

Pela complexidade em seu trajeto, a maxilar é descrita em três partes, a saber: a) mandibular- enquanto emite ramos para as estruturas inervadas pelo nervo mandibular; b) pterigóideo- enquanto passa pela fossa infratemporal- irrigando os músculos da mastigação e o bucinador; c) pterigopalatina- porção da artéria encontrada na fossa pterigopalatina, emitindo ramos que acompanham os ramos do nervo maxilar (Figura 6.3).

A artéria vai originando ramos para a boca, cavidade nasal, nariz, seios maxilares, músculos da mastigação e até a dura-máter, à medida que avança em direção à sua terminação (Esquema 6.4 e Quadro 6.4).



ESQUEMA 6.4 ARTÉRIA MAXILAR

Quadro 6.4- Ramos da artéria maxilar e estruturas irrigadas

RAMO ARTERIAL	ESTRUTURAS IRRIGADAS
PARTE MANDIBULAR	
Timpânica anterior	ATM e membrana timpânica.
Auricular profunda	ATM
Meníngea média	Entra no crânio, pelo forame espinhoso, para irrigar a dura-máter através de ramos frontal e parietal.
Meníngea acessória	Gânglio trigeminal e dura-máter.
Alveolar inferior	Entra no canal mandibular nutrindo dentes inferiores, fornecendo os inúmeros ramos dentais e gengivais.
*Mentoniana	A alveolar inferior deixa a mandíbula pelo forame mentoniano como artéria mental para se anastomosar com a labial inferior da facial, suprindo o lábio inferior e as gengivas dos dentes anteriores e dos pré-molares inferiores.
Ramo incisivo	Porção da alveolar inferior que se continua intraóssea como artéria incisiva para incisivos e canino inferiores ipsilaterais. <i>*Nem todos autores corroboram dessa nomenclatura</i>
PARTE PTERIGÓIDEA	
Ramos musculares: *Pterigóideas *Massetérica *Temporais profundas anterior e posterior	Músculos da mastigação homônimos.
Bucal	Se distribui acompanhada pelo nervo bucal para a bochecha (mucosa e músculo bucinador), assim como para as gengivas vestibulares dos molares inferiores.
PARTE PTERIGOPALATINA	
Alveolares superiores posteriores	Irriga dentes molares e pré-molares superiores e sua gengiva vestibular adjacente. Seio maxilar
Infraorbital	

<p>*Alveolares superiores médias</p> <p>*Alveolares superiores anteriores</p>	<p>-Seio maxilar e canino superior e sua gengiva adjacente</p> <p>-Dentes incisivos (talvez caninos) superiores e sua gengiva vestibular.</p> <p>*É imperioso ressaltar a intensa ramificação, e as anastomoses que as alveolares superiores fazem no interior do trabeculado ósseo maxilar.</p>
<p>Palatina descendente</p> <p>*Palatina Maior</p> <p>*Palatina Menor</p>	<p>Da fossa pterigopalatina, pelo canal palatino, desce para originar as artérias palatinas maior e menor (para os palatos duro e mole, respectivamente)</p>
<p>Faríngea</p>	<p>Pelo canal palatovaginal atinge a tuba auditiva e parte superior da faringe. Pode contribuir com a irrigação da dura-máter.</p>
<p>Esfenopalatina</p> <p>*Nasal superior medial – septal.</p> <p>*Nasais posteriores laterais</p>	<p>Continuação da a. maxilar e sua porção terminal.</p> <p>Desce pelo septo nasal (ramo nasal superior medial - com seus ramos septais), irrigando-o, entra em 2 canais incisivos na maxila e emerge no palato pelo forame incisivo, onde irriga a região mucosa palatina anterior (correspondente a incisivos e caninos superiores).</p> <p>No seu trajeto origina as artérias para a cavidade nasal (parede posterior).</p>

Ramos da Maxilar

Parte mandibular

Como vimos no quadro 6.4, e podemos ver nas figuras seguintes, os ramos dessa parte arterial, irrigam a membrana do tímpano e a ATM (timpânica anterior e auricular profunda); os dentes inferiores (alveolar inferior); parte do assoalho da boca (milo-hióide) e a dura através das artérias meníngea média e meníngea acessória.

A artéria alveolar inferior entra no forame mandibular e dentro do canal da mandíbula origina os ramos dentais e gengivais. Sai pelo forame mentoniano como artéria homônima

para suprir a mucosa do lábio inferior e gengiva adjacente na face vestibular. Se continua como um delgado ramo para os incisivos e canino dentro do osso. Nos limites do forame mandibular a alveolar inferior origina a milo-hióide para os músculos da região submental.

A meníngea média é o ramo clinicamente mais importante da maxilar, pois ela irriga a dura-máter. Após ganhar a fossa média do crânio pelo forame espinhoso, ela se ramifica extremamente justaposta ao endocrânio delineando verdadeiros sulcos “*sulci arteriosi*” na superfície interna dos ossos da calvária (Figura 6.4).

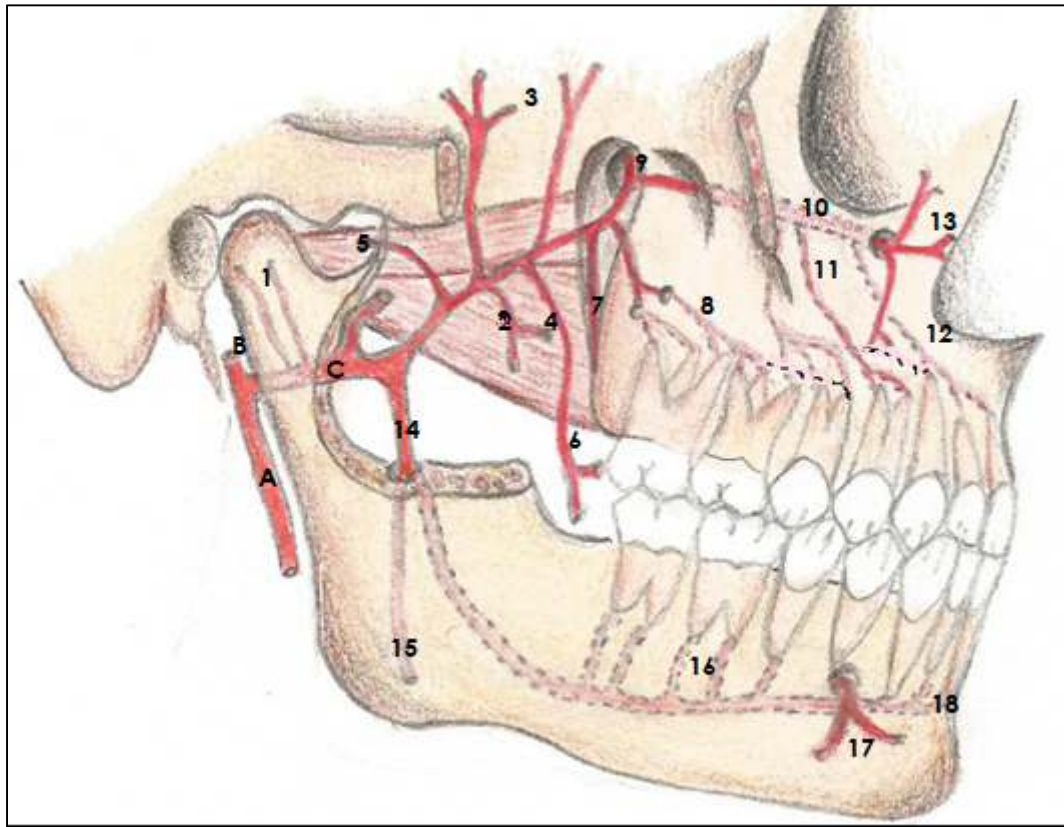


FIGURA 6.3- ARTÉRIA MAXILAR (C), A- CARÓTIDA EXTERNA; B- TEMPORAL SUPERFICIAL; 1- RAMOS TIMPÂNICO ANTERIOR E AURICULAR PROFUNDO; 2- ARTÉRIA PTERIGÓIDEA MEDIAL; 3- TEMPORAIS PROFUNDAS; 4- PTERIGÓIDEA LATERAL; 5- MASSETÉRICA; 6- ARTÉRIA BUCAL; 7- PALATINA DESCENDENTE; 8- ALVEOLARES SUPERIORES POSTERIORES; 9- ESFENOPALATINA (ENTRANDO NO FORAME HOMÔNIMO); 10- ARTÉRIA INFRAORBITAL; 11- ALVEOLARES SUPERIORES MÉDIAS; 12- ALVEOLARES SUPERIORES ANTERIORES; 13- RAMOS TERMINAIS PARA A PÁLPEBRA INFERIOR, LATERAL DO NARIZ E LÁBIO SUPERIOR. 14- ARTÉRIA ALVEOLAR INFERIOR ORIGINANDO A MILO-HÍOIDEA (15); 16- RAMOS DENTAIS; 17- ARTÉRIA MENTONIANA E 18- PORÇÃO TERMINAL DA ALVEOLAR INFERIOR (INCISIVA, PARA MUITOS).

Parte pterigóidea

Os ramos desta segunda parte se destinam aos músculos: Pterigóideos lateral e medial, masseter, temporal e bucinador. Portanto são as artérias: Pterigóideas lateral e medial, massetérica, temporais profundas, e a bucal.

Parte pterigopalatina

Antes de atingir a fossa pterigopalatina a artéria temporal emitirá ramos que acompanham algumas ramificações do nervo maxilar:

a) Ramos alveolares superiores posteriores, que penetrando nos forames alveolares na tuberosidade irrigarão os molares e pré-molares superiores, assim como o seio maxilar; b) a artéria infraorbital, que em seu trajeto intraósseo no assoalho da órbita, originará as alveolares superiores médias e anteriores, para os dentes canino e incisivos, e o seio maxilar.

Na fossa pterigopalatina a maxilar dará origem: a) palatina descendente, que pelo canal palatino al-

cança o palato pelos forames palatino maior e menor, se distribuindo aos palatos duro e mole, respectivamente; b) artéria do canal pterigóideo, que segue acompanhando retrogradamente o nervo do canal pterigóideo pelo canal homônimo; c) ramo faríngeo que chega à faringe pelo canal palatovaginal; d) esfenopalatina (sua porção terminal), que penetrando no forame de mesmo nome, no assoalho da fossa pterigopalatina, irriga as paredes laterais nasais e o septo nasal. Ela ainda contribui para a irrigação dos seios maxilares e termina nutrindo a porção anterior do palato duro, após atravessar um par de canais incisivos, na maxila, e imergir do forame incisivo no palato anterior.

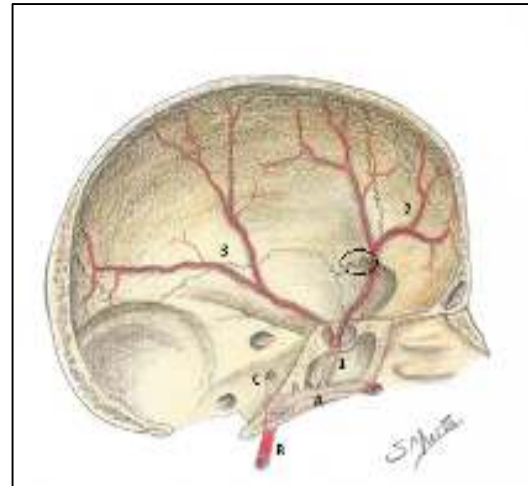


Figura 6.4 – artéria meníngea média (1). A- Artéria maxilar; B- carótida externa; C- temporal superficial. 1- meníngea média já na parede da fossa crânica média (internamente); 2 ramos frontais da meníngea média; 3- ramos parietais. Observe a área hachurada – o ptéion.

Hematoma Extradural

A posição da meníngea média justaposta aos ossos da calvária, em alguns pontos se transforma em verdadeiros canais ósseos, contendo a artéria. O Ptéion, é uma área em que a constituição delgada da tábua óssea adjacente deixa a artéria praticamente vulnerável a rupturas. Traumatismos nessa região podem romper a artéria e causar uma hemorragia entre a dura e o crânio (hematoma extradural), que se não for tratado rapidamente pode levando a vítima ao óbito.

VEIAS DA CABEÇA E DO PESCOÇO

As principais veias da cabeça e do pescoço são as jugulares externas e internas (figura 6.5), mas a veia jugular anterior, que embora menos saliente, também contribui para a drenagem cervical.

Veia jugular anterior

Esta veia dupla (direita e esquerda), constantemente se apresenta unida à do lado oposto em uma alça na raiz do pescoço, formando o “U” jugular (arco venoso). A jugular anterior tem anatomia extremamente variável. É uma veia superficial, originada da continuação (confluência)

das veias submentuais (ou submandibulares superficiais). Em seu trajeto descendente, ela desemboca na jugular externa, ou na subclávia.

Veia jugular externa e tributárias

A jugular externa, de cada lado é formada, via de regra, pela união da divisão posterior da retromandibular com a auricular posterior. A primeira vem da veia maxilar (que drena o plexo venoso pterigóideo) que se une à temporal superficial, que drena o couro cabeludo na lateral (Figura 6.5). A retromandibular se ramifica em divisão posterior e anterior. Esta última se liga à facial, comumente formando a veia facial comum, para se desembocar na jugular interna.

A veia auricular posterior, localizada posterior ao pavilhão auricular, acompanha a artéria homônima.

O plexo pterigóideo que forma a veia maxilar, se apresenta como um emaranhado de veias que drenam a boca, o nariz, seios maxilares. O referido plexo também recebe sangue da órbita (veia oftálmica inferior), e se comunica por diminutas veias com o seio cavernoso na região intracraniana. Ele ainda se conecta à veia facial através da veia profunda da face (Figuras 6.5 e 6.6).

A veia jugular externa percorre um caminho descendente superficial sobre o ECM, e coberta pelo platisma. No triângulo supraclavicular maior, perfura a fáscia cervical e desemboca na jugular interna, ou na subclávia.

Disseminação de infecções por via venosa

O plexo pterigóideo tem vasta comunicação venosa com outras regiões anatômicas: órbita, fossa craniana posterior, cavidade nasal, seio maxilar, cavidade bucal. À miúdo, esse contato venoso promove a disseminação de infecções que se originaram nos dentes, no periodonto ou nos seios maxilares, para as órbitas e até para o seio cavernoso, na região intracraniana.

O seio cavernoso, que se localiza entre as lâminas da dura, e se relaciona ao clivo, descreve comunicações venosas com vários outros seios da dura-máter; com as órbitas (pela veia oftálmica superior); e com o plexo pterigóideo através de veias emissárias.

Essa situação clínica oferece grande perigo para o paciente.

O plexo pterigóideo tem uma função adicional que é “proteger” a artéria maxilar de oclusões, uma vez que ela se encontra entre os músculos da mastigação. A contração destes poderia de alguma forma comprimir a artéria, o que é evitado pela ação amortecedora do plexo.



Em uma iatrogenia comum, durante anestésias alveolares superiores posteriores a punção pode acidentalmente atingir o plexo pterigóideo, e pela comunicação deste com a veia transversa da face, um hematoma surgirá na região facial entre a bochecha e o lábio superior.

Área perigosa da face

A comunicação da veia angular com a veia oftálmica superior no epicanto do olho (via veias supraorbital e supratrocLEAR), possibilita que infecções da face - espinhas por exemplo - possam se propagar para a região intracraniana no seio cavernoso. Por isso, a região correspondente ao nariz externo é chamada na face de "área perigosa" (Figura 6.5).

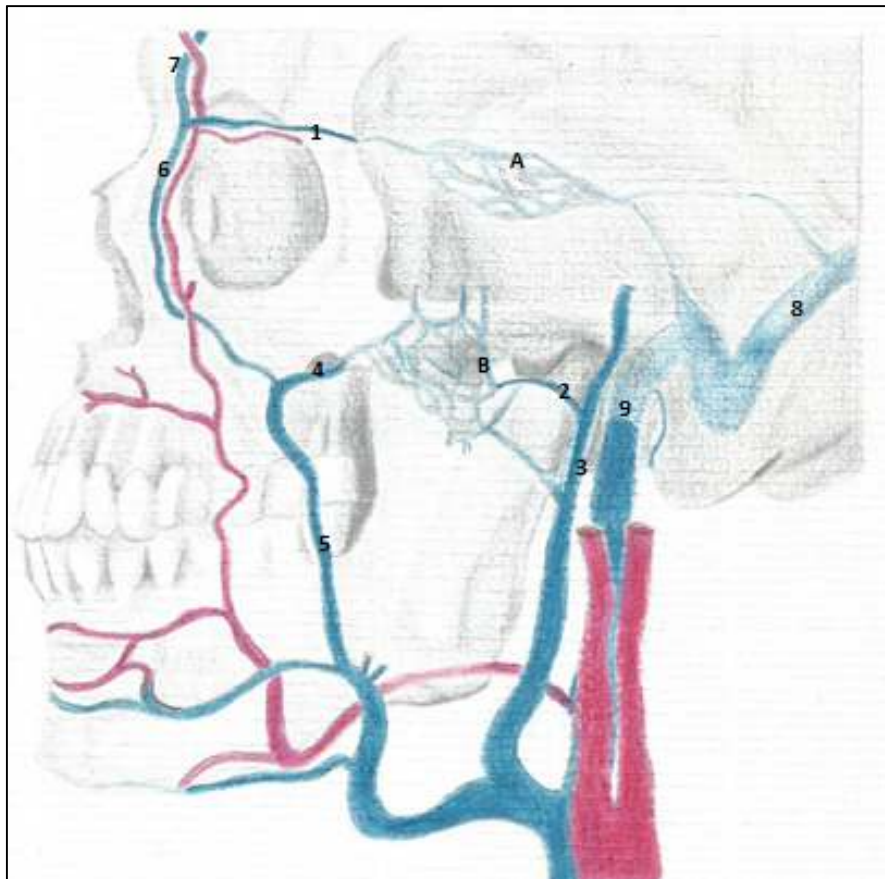


FIGURA 6.6- AS COMUNICAÇÕES VENOSAS NA FACE E NA CABEÇA. A- SEIO CAVERNOSO; B- PLEXO PTERIGÓIDEO; 1- VEIA OFTÁLMICA SUPERIOR; 2- VEIA MAXILAR; 3- VEIA RETROMANDIBULAR; 5- VEIA FACIAL; 6- VEIA ANGULAR; 7- VEIA SUPRAORBITAL; 8- SEIO SIGMÓIDE; 9- VEIA JUGULAR INTERNA DEIXANDO O FORAME JUGULAR. OBSERVAR A FACIAL COMUM (RETROMANDIBULAR + FACIAL) DESEMBOCANDO NA JUGULAR INTERNA. CRÉD. MARINA OLIVEIRA

Veia Jugular interna

A jugular interna drena o encéfalo, a face e o pescoço. Ela tem início no forame jugular como continuação do seio sigmóide (Figuras 6.5 e 6.6). A veia apresenta uma dilatação, o bulbo superior da jugular, acima da desembocadura deste seio. Este bulbo para alguns autores é similar ao seio carotídeo.

Em um trajeto descendente no pescoço, encoberta pelo ECM e envolvida pela bainha carotídea, a jugular interna tem uma relação bastante íntima com os linfonodos cervicais profundos que se situam ao longo do seu percurso.

A jugular interna vem recebendo tributárias, muitas correspondentes às artérias, ramos da carótida

externa: seio petroso inferior; veias faríngeas; veia occipital; veia lingual, facial, tireóidea superior (e média, quando presente) – às vezes essas três últimas podem se apresentar desembocando em um tronco comum, o tireo-linguo-facial.

O músculo omo-hióideo é dotado de um tendão intermediário entre seus ventes superior e inferior, e essa estrutura tendinosa se prende à bainha carotídea. Contrações do músculo aliviam a pressão sobre a jugular interna facilitando assim, o retorno venoso do encéfalo.



Em uma dilatação, o bulbo inferior, a jugular interna se une com a veia subclávia, formando a veia braquiocefálica. Nesta posição, posterior ao externo e medialmente à clavícula, a jugular pode ser puncionada.

Punções da veia jugular interna e subclávia

Caso haja necessidade de uma punção venosa central, o médico pode optar pela veia jugular interna ou pela subclávia. O ponto de eleição para o procedimento é o triângulo supraclavicular menor, entre as duas cabeças de inserção do ECM, a esternal e a clavicular.

LINFONODOS E VASOS LINFÁTICOS DA CABEÇA E DO PESCOÇO

A drenagem linfática da cabeça e do pescoço (principalmente) é notável por sua grande importância não só anatômica, mas clínica:

- Toda a linfa do corpo converge para o pescoço, ou melhor, os ductos contendo a confluência de toda a linfa desembocam em veias cervicais.

- Os linfonodos na região se encontram, de certa forma, mais superficiais em relação aos linfonodos torácicos e abdominais, por exemplo. Assim constituindo uma ferramenta de diagnóstico e de exame clínico, de extrema importância.

Como já dissemos, a linfa do corpo volta à circulação venosa no pescoço. Do lado esquerdo, o ducto torácico traz a linfa da hemicabeça esquerda, do hemitórax esquerdo, do membro superior esquerdo, do abdome e dos membros inferiores. Este ducto após receber o tronco jugular esquerdo se abre na jugular interna, ou na subclávia, ou ainda no ângulo de junção entre elas, sendo que não é incomum desembocar na veia braquiocefálica esquerda.

Do lado direito, carreando a linfa da hemicabeça direita, do hemipescoço direito e do hemitórax ipsilateral, encontramos o ducto linfático direito – formado pelos troncos jugular direito, o subclávio direito e os broncomediastinais do mesmo lado. Esses

troncos, não raramente, se abrem em separado na veia jugular ou na subclávia, de forma direta.

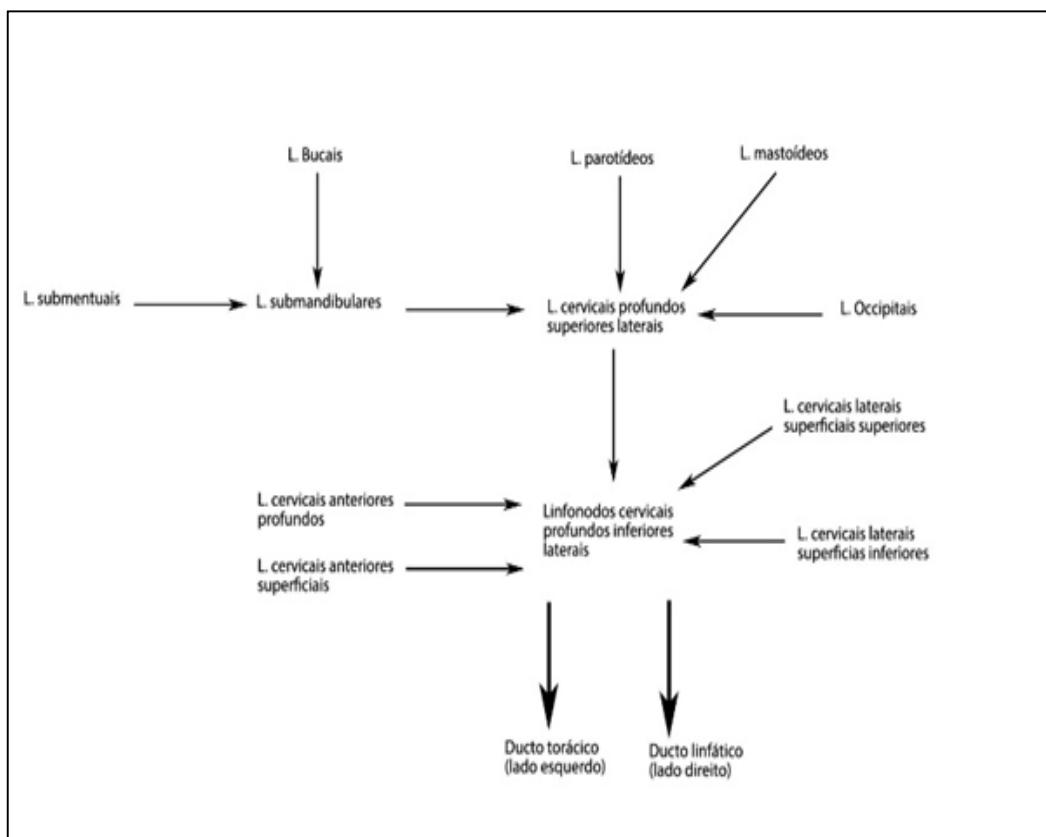
No exame físico a inspeção por palpação dos linfonodos cervicais e da cabeça, orienta o profissional da saúde na prope-
dêutica de investigação de processos inflamatórios ou tumorais que possam estar acometendo a região que envia a linfa para aquele linfonodo, ou grupo de linfonodos afetados.



Linfonodos da cabeça e do pescoço

Grupos de linfonodos da cabeça e pescoço

Os linfonodos da cabeça e do pescoço estão organizados em grupos, e seguidamente ao drenar certa região, eles direcionam sua linfa para um grupo subjacente ou adjacente, e assim, por conseguinte. Deste modo, os linfonodos situados no grupo dos cervicais profundos inferiores têm contato com toda a linfa proveniente da cabeça e das estruturas do pescoço, assim como tem conexões com quase toda a linfa do corpo, antes que ela desemboque nas grandes veias da base do pescoço (Figura 6.7 e esquema 6.5). Esse contato se dá pelo emaranhado de capilares e vasos linfáticos presentes entre os linfonodos da região, e os vasos que trazem a linfa do corpo.



ESQUEMA 6.5- OS GRUPOS DE LINFONODOS CERVICAIS E A DIREÇÃO DE DRENAGEM DA LINFA.

A linfa da cabeça drena para um “colar pericervical” de linfonodos, constituído por vários grupos linfonodais. De posterior para anterior podemos nomear: grupo de linfonodos occipitais; retroauriculares (mastóideos),

parotídeos (parotídeomassetéricos), submandibulares, faciais ou bucais e submentonianos. Cada grupo drena determinada região, como mostrado e descrito no quadro 6.5 e nas figuras 6.7 e 6.8.

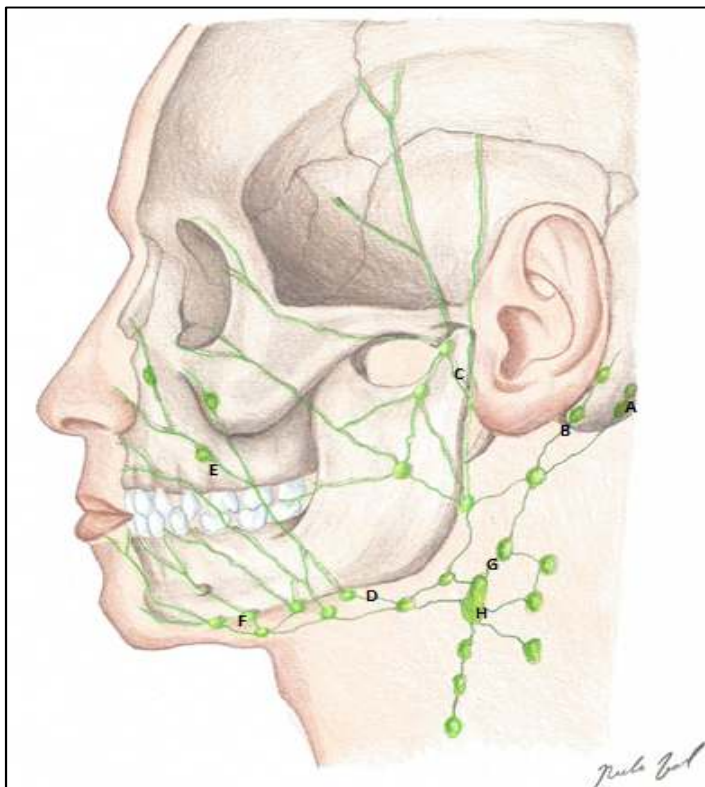


FIGURA 6.7- GRUPOS DE LINFONODOS DA CABEÇA E DO PESCOÇO.

- A- GRUPO OCCIPITAL;
- B- LINFONODOS RETRO-AURICULARES;
- C- PAROTÍDEOMASSETÉRICOS;
- D- SUBMANDIBULARES;
- E- GRUPO FACIAL;
- F- SUBMENTUAL(SUBMENTONIANO);
- G- CERVICAL PROFUNDO SUPERIOR;
- H- LINFONODO JUGULODIGÁSTRICO, O MAIOR EXPOENTE DESTE ÚLTIMO GRUPO.

Os linfonodos cervicais podem ser do grupo profundo ou superficial (ambos divididos em vários subgrupos). Toda a linfa da cabeça e pescoço drena para os linfonodos cervicais inferiores, direta ou indiretamente, passando por outros grupos linfáticos (Quadro 6.5).

Os cervicais superficiais se localizam ao longo das veias jugulares anterior e externa. Eles recebem a linfa de parte do couro cabeludo e da região superficial do pescoço.

Os cervicais profundos, divididos em superiores, médios e inferiores

(são ainda laterais e anteriores), se dispõem, principalmente, ao longo da veia jugular interna e ladeando as vísceras cervicais. O principal linfonodo do grupo profundo superior é o jugulodigastrico, eferente da língua (base) e da orofaringe. No grupo cervical profundo inferior lateral, destaca-se o jugulo-omo-hióideo, que além de ser eferente da língua (região central), recebe também a linfa do grupo superior. O primeiro dos grandes linfonodos citados se situa no triângulo carotídeo, o segundo sobre o tendão intermediário do seu músculo homônimo.

Quadro 6.5 - Grupos de linfonodos da cabeça e do pescoço, seus aferentes e eferências.

GRUPOS LINFONODAIS	RECEBEM A LINFA DE	DRENAM A LINFA PARA
Occipitais	Couro cabeludo	Cervicais profundos superiores (jugulo-lodigástrico).
Mastoideos (retroauriculares)	Região retroauricular	Cervicais superficiais superiores (adjacentes à jugular externa).
Parotídeos	Glândula parótida	Cervicais profundos superiores (jugulo-lodigástrico)
Faciais (buciais e nasolabiais)	Face e bochecha	Submandibulares
Submentonianos	Lábio inferior e assoalho da boca, ápice da língua	Submandibulares. Alguns poucos para o jugulo-omo-hioide.
Submandibulares	Boca, cavidade nasal e seios paranasais, partes laterais da língua.	Cervicais profundos superiores (jugulo-lodigástrico)
Cervicais profundos superiores laterais	Adjacentes à jugular interna. Recebem a linfa proveniente da faringe, parte faríngea da língua, seios paranasais, orelha, boca, face, palato, tonsila e nariz. (e submandibulares)	Cervicais profundos inferiores laterais
Cervicais profundos anteriores: pré-laríngeos, pré-traqueais, paratraqueais e retrofaríngeos	Traquéia, laringe, parte da orelha média, glândula tireoide e parte central da língua.	Cervicais profundos inferiores laterais
Cervicais profundos inferiores laterais	Trígono supra clavicular. Recebem a linfa proveniente do grupo superior profundo lateral e dos cervicais profundos anteriores.	Formam o tronco jugular e daí para o ducto linfático direito ou ducto torácico, dependendo do lado que se localizam.
Cervicais superficiais superiores laterais	Região da orelha e parte do couro cabeludo.	Cervicais superficiais inferiores laterais
Cervicais superficiais inferiores laterais	Região superficial do pescoço inferior.	Cervicais profundos inferiores laterais

Alguns linfonodos, os cervicais profundos anteriores (pré-laríngeos, pré – traqueais, paratraqueais e retrofaríngeos), fazem a drenagem profunda no pescoço e ainda recebem a linfa de regiões da cabeça. Eles drenam para os cervicais profundos inferiores laterais (Figura 6.9).

No triângulo posterior do pescoço (supraclavicular) os linfonodos chamados supraclaviculares, acompanham a artéria cervical transversa, e podem apresentar metástases linfáticas de carcinomas localizados no tórax e no abdome, dadas suas conexões com vasos aferentes dessas regiões.

A palpação dos linfonodos cervicais e do “cordão pericervical” são de enorme significância na clínica. Unidades aumentadas, doloridas, mas móveis, podem denotar um processo inflamatório no local drenado por aquele(s) linfonodo(s). De maneira análoga, se os mesmos estiverem sésseis, enrijecidos e indolores, sugerem uma metástase linfática, cujo tumor-mãe se encontra na região drenada pelos linfonodos em questão. Quanto mais afastada se encontrar a metástase em relação ao tumor primário, mais grave é o quadro, e pior o prognóstico, *via de regra*.



Níveis clínicos de linfonodos

Para padronizar a linguagem técnica, uma classificação chamada “níveis clínicos de linfonodos” foi idealizada.

Essa classificação ajuda na localização, e também no prognóstico da lesão, pois os níveis iniciais (I, II) denotam uma distância maior da drenagem final, sugerindo que a metástase é mais regional. Ao passo que níveis clínicos mais avançados já podem denotar uma metástase mais distante em fase de alcançar o sistema venoso (Figura 6.8).

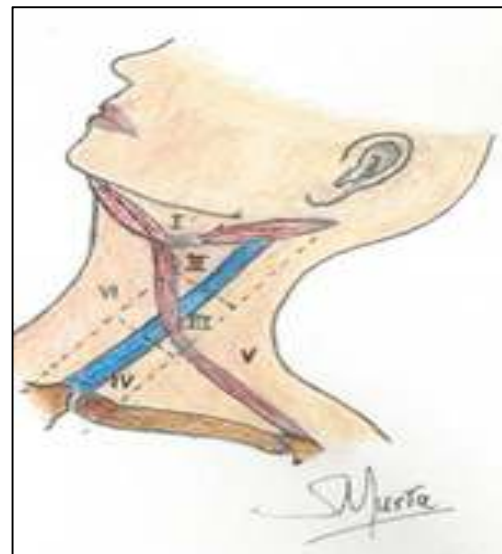


Figura 6.8- Níveis clínicos de linfonodos.

Drenagem linfática e disseminação tumoral metastática

Metástases linfáticas de tumores do abdome e do tórax podem ser detectadas, em algumas situações, via palpação cervical. Esses tumores desencadeiam o aumento dos linfonodos cervicais profundos inferiores laterais, com quem detêm uma intensa relação através de vasos, capilares linfáticos e os ductos que chegam do tórax com a linfa, antes destes se unirem aos ductos cervicais para formar o ducto torácico e o linfático direito.

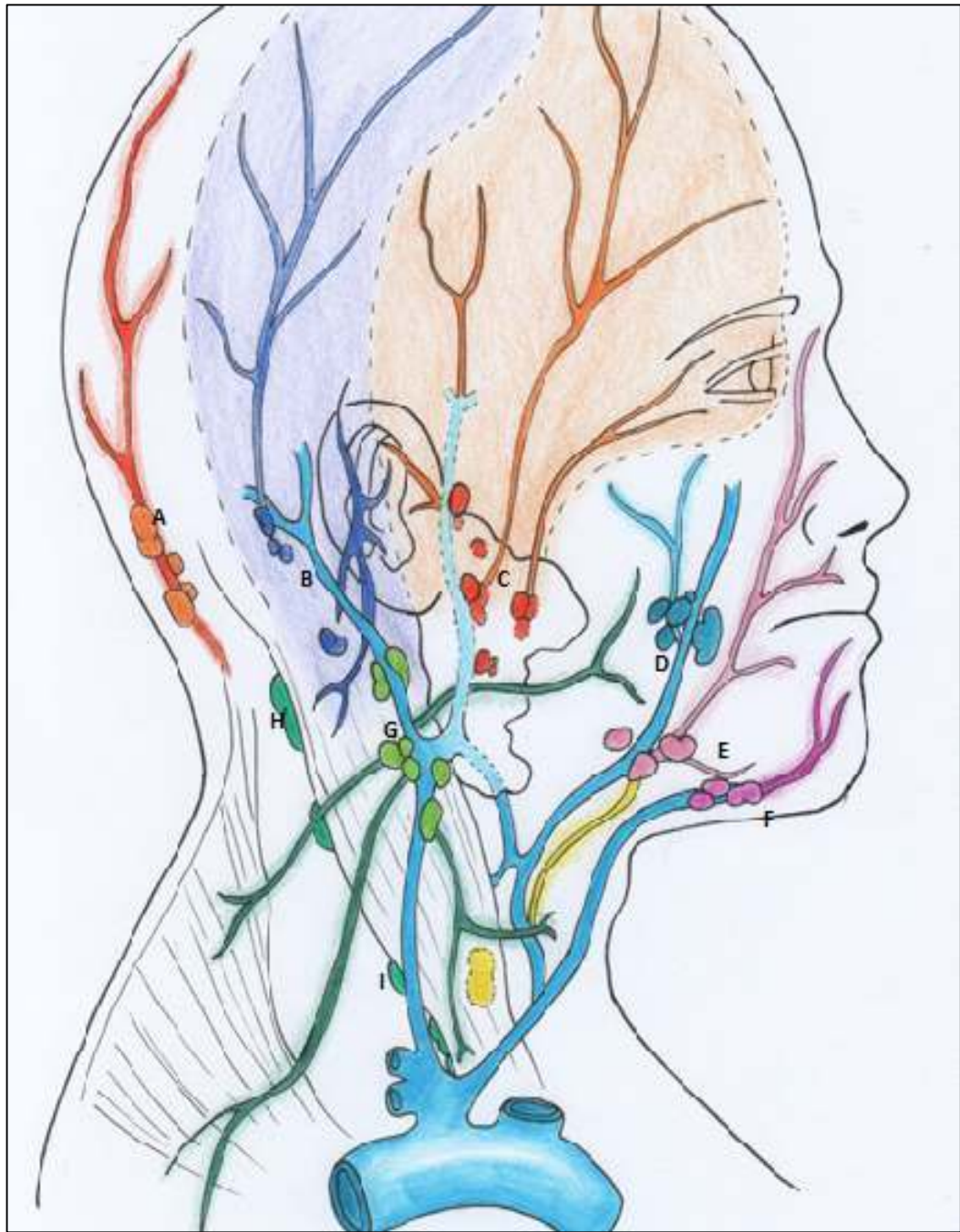


FIGURA 6.9- GRUPOS DE LINFONODOS E TERRITÓRIO DE DRENAGEM DA LINFA. A- OCCIPITAIS; B- RETROAURICULARES; C- PAROTIDOMASSETÉRICOS; D- BUCAIS (FACIAIS); E- SUBMANDIBULARES; F- SUBMENTUAIS; G- CERVICAIS SUPERFICIAIS (SUPERIORES); H- CERVICAIS PROFUNDOS SUPERIORES (LATERAIS); I- CERVICAIS PROFUNDOS INFERIORES (LATERAIS). CREDITO: MARINA OLIVEIRA

ESTRUTURAS VISCERAIS DA CABEÇA E DO PESCOÇO, LIGADAS AOS SISTEMAS DIGESTÓRIO E RESPIRATÓRIO

INTRODUÇÃO

Uma vez que já nos ativemos ao estudo do arcabouço ósseo da cabeça, conhecemos os revestimentos musculares, os trajetos e ramificações dos vasos e cada território de inervação, faz-se necessário que discutamos sobre as estruturas viscerais, organizando esse conhecimento em locais distintos como boca, nariz, faringe, laringe e complementando

nosso estudo com informações clínicas.

NARIZ

O nariz fornece uma passagem aérea e atua como o captador do ar e como seu beneficiador, pois o filtra, o aquece e o umidifica. Além dessa função, sua mucosa é a sede da olfação, a localização das fibras do nervo olfatório.

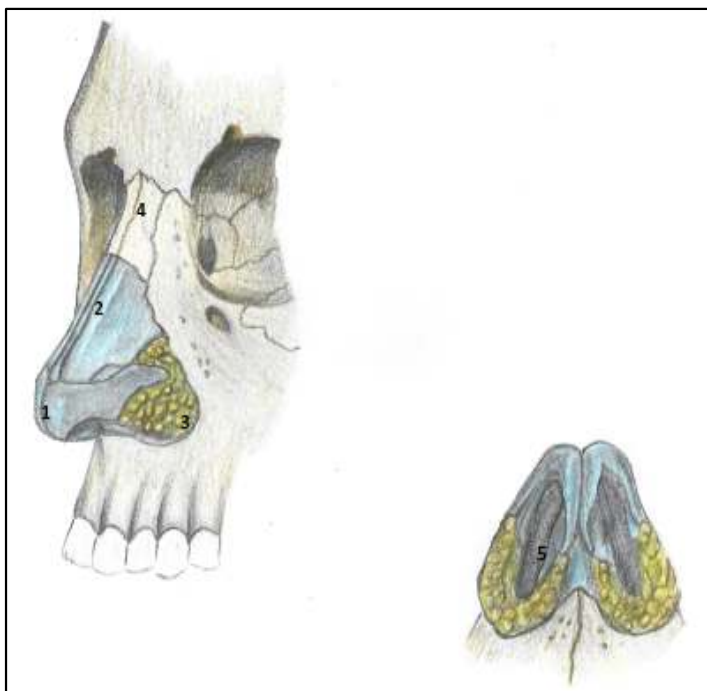


FIGURA 7.1- NARIZ EXTERNO. OBSERVAR AS CARTILAGENS QUE O COMPÕEM SE ARTICULANDO ENTRE SI, E COM A BORDA ÓSSEA DA ABERTURA PIRIFORME.

1-ÁPICE

2-DORSO;

3- BASE (REPRESENTADA AQUI PELA ASA DO NARIZ, CARTILAGINOSA);

4- RAZ

5- NARINA.

UMA CAMADA DE TECIDO ADIPOSITO CONTRIBUI PARA DAR A FORMA DA ASA NASAL.

A porção externa do nariz é uma estrutura cartilaginosa fixada a uma borda óssea, a abertura piriforme. No nariz externo, distingue-se um ápice, uma raiz e a base. Entre o ápice e a raiz, está o dorso. A parte cartilaginosa é formada por diversas placas de cartilagem, unidas por tecido conjuntivo fibroso e que contornam duas aberturas, as narinas, que comunicam o meio externo com a cavidade nasal, ou nariz interno (Fig. 7.1). Essa última é revestida por mucosa, dividida em duas pelo septo nasal (Figura 7.2).

Paredes laterais, assoalho, septo e teto

O septo nasal é formado pelo vômer e lâmina perpendicular do etmoide além da cartilagem do septo. As paredes nasais laterais são formadas pela maxila etmoide e palatino e seu teto é formado pela lâmina crivosa do osso etmoide, com diminutas aberturas por onde penetram filamentos do nervo olfatório. (Figura 7.2 e 7.3).

Nas paredes laterais, podemos ob-

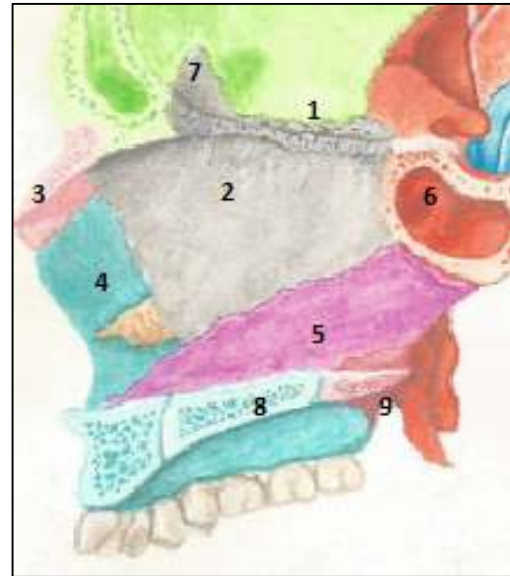


Figura 7.2- O septo nasal. 1- Lâmina crivosa do etmoide; 2- lâmina perpendicular do etmoide; 3- osso nasal; 4- parede lateral (maxila); 5- osso vômer; 6- esfenóide com seio esfenoidal; 7- crista galli; 8- processo palatino (maxila) e 9- Lâmina horizontal.

servar, de cada lado, as conchas nasais: superior; média (pertencentes ao osso etmoide) e a inferior-um osso separado articulado à maxila (Fig.7.3). Pode-se ver na figura 7.4, uma tomada tomográfica do crânio. O assoalho da cavidade nasal é formado pelos processos palatinos da maxila e pelas lâminas horizontais do osso palatino que formam o palato ósseo.

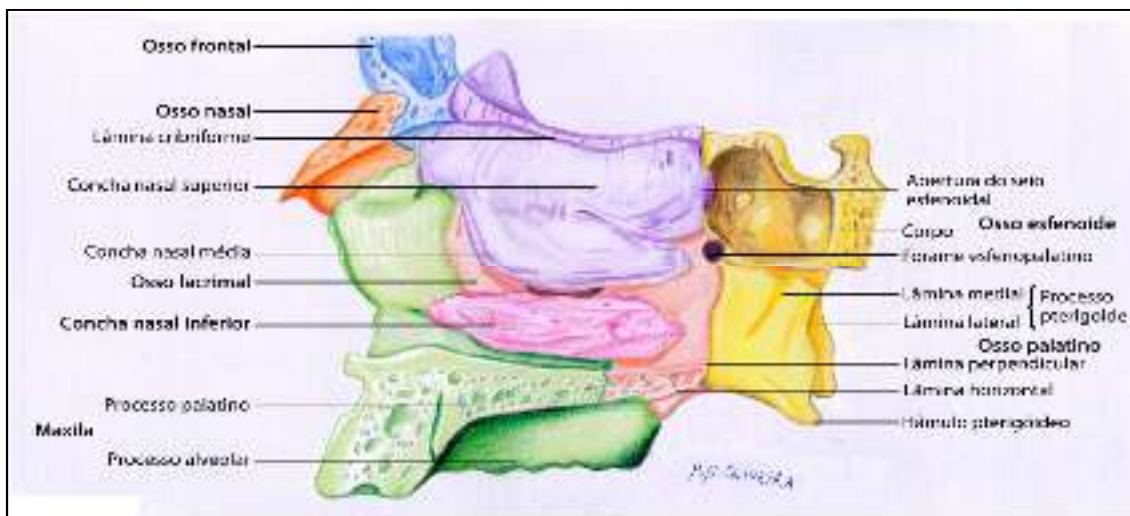


Figura 7.3- Parede lateral do nariz.

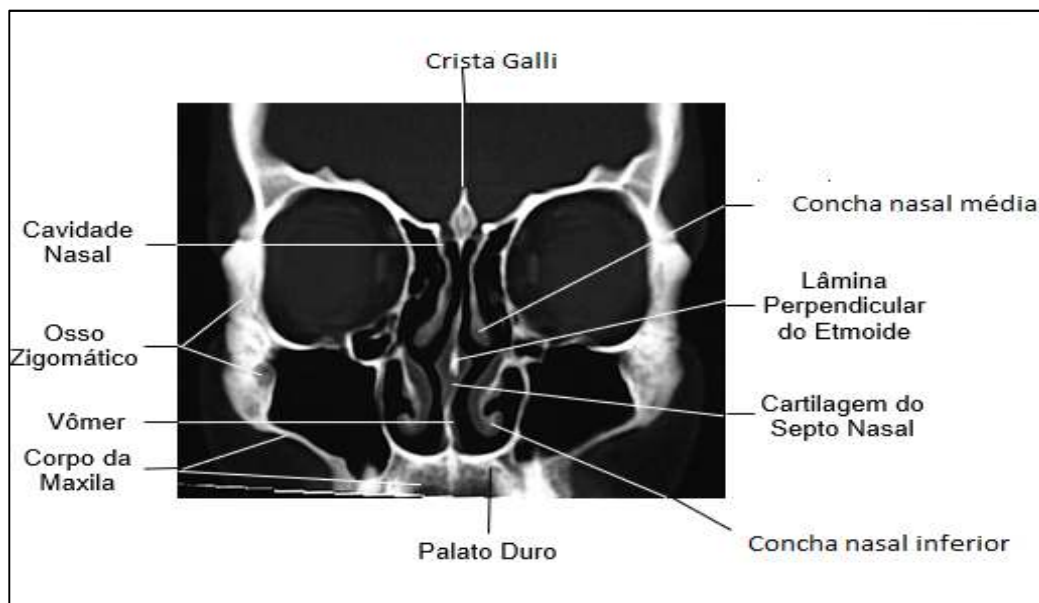


Figura 7.4 - Tomografia da cavidade nasal e regiões adjacentes.

Desvio de septo nasal

O septo pode ter uma anatomia desfavorável para a função respiratória, um "desvio de septo", pode requerer tratamento cirúrgico. Se a condição não for tratada, o paciente jovem sofrerá uma deficiência no crescimento do terço médio da face, gerando a "face do respirador bucal", com sérios problemas não só respiratórios, mas para uma oclusão dentária correta.

Mucosa e abertura dos seios

A cavidade nasal é revestida por uma mucosa bastante espessa e altamente vascularizada, para aquecer o ar, além de apresentar uma gama enorme de glândulas mucosas que produzirão um muco umidificador. Essa mucosa está dividida em três regiões: Vestíbulo; região respiratória e região olfatória.

O vestíbulo nasal, região anterior, que vai até o *limem nasi*, contém glândulas sebáceas e sudoríparas além de pelos (as vibrissas) para captação das partículas estranhas. Após o *limem nasi*, a cavidade nasal propriamente dita se apresenta.

A região respiratória contém projeções que aumentam sua superfície, as conchas nasais (superiores, médias e inferiores) e abaixo delas os respectivos meatos. Nesses recessos encontramos a abertura dos seios paranasais. No superior se abrem o esfenoidal e etmoidais posteriores, no médio se desembocam os seios etmoidais anteriores, o frontal e os maxilares. Já no meato inferior, desemboca o ducto nasolacrimal, que drena o excesso de secreção lacrimal. As células da mucosa nasal são dotadas de cílios e na região posterior da cavidade apresentam um intenso movimento ciliar, que agem impelindo as partículas estranhas para a nasofaringe (Figura 7.5).

A região olfatória compreende a concha nasal superior, a porção correspondente do septo e o teto da cavidade.

Aqui se encontram as fibras que formam o nervo olfatório, como já exposto no capítulo referente a nervos cranianos.

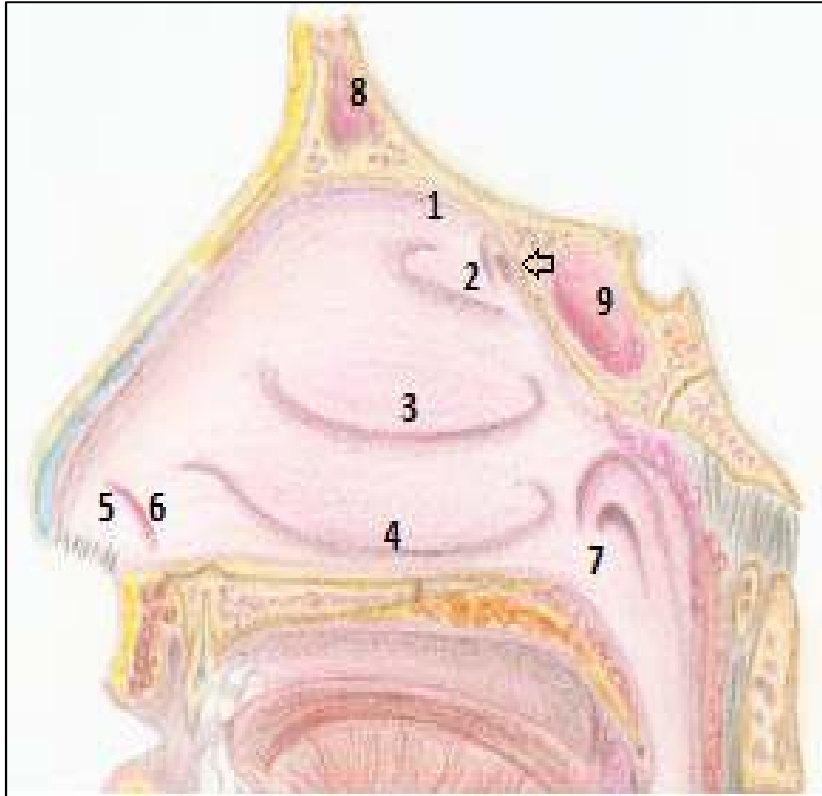


FIGURA 7.5- MUCOSA NASAL. 1- REGIÃO OLFACTÓRIA; 2- CONCHA NASAL SUPERIOR, COM SEU RESPECTIVO MEATO ABAIXO; 3- CONCHA NASAL MÉDIA COM SEU RESPECTIVO MEATO SUBJACENTE; 4- CONCHA NASAL INFERIOR COM O MEATO INFERIOR ABAIXO. 5- VESTÍBULO NASAL LIMITADO PELO LÍMEN NASAL (6)- OBSERVAR AS VIBRISSAS (PELOS). 7- COANAS; 8- SEIO FRONTAL E 9- SEIO ESFENOIDAL.

CRÉD. MATHÉUS FÁVERO

Rinites

As glândulas mucosas nasais, na presença de alérgenos ou infecções por agentes biológicos externos (bactérias, vírus, fungos) aumentam sua secreção provocando a coriza. As veias da mucosa também reagem a esses agentes e se tornam ingurgitadas, e a mucosa assim fica edemaciada, causando a obstrução nasal.

Alguns medicamentos (geralmente em forma de sprays) que tratam a obstrução nasal, reduzem a dilatação das veias facilitando a passagem do ar promovendo uma vasoconstrição. No entanto, a possibilidade de efeitos colaterais orgânicos pode acontecer, contraindicando seu uso constante.



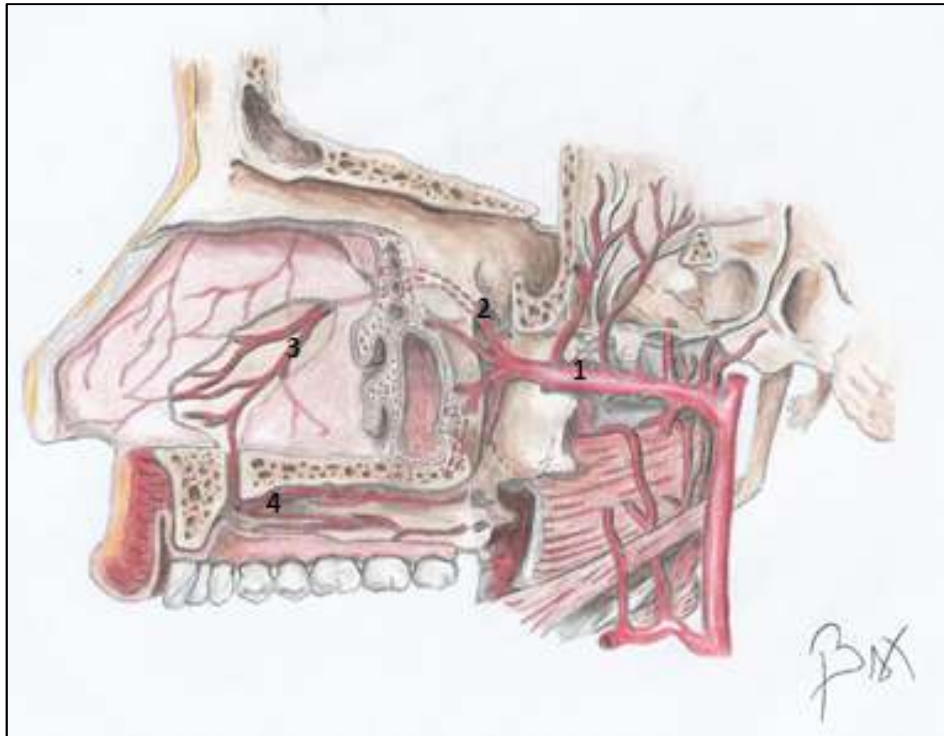


FIGURA 7.6 – ARTÉRIA ESFENOPALATINA. SUA ORIGEM DA ARTÉRIA MAXILAR (1); A ARTÉRIA PASSANDO PELO FORAME ESFENOPALATINO (2); IRRIGANDO O SEPTO NASAL (3) E CHEGANDO À PORÇÃO ANTERIOR DO PALATO (4) APÓS ATRAVESSAR O FORAME INCISIVO,

Inervação e vasculatura

A inervação da cavidade nasal é provida pelos ramos oftálmico e maxilar do trigêmeo. Na região anterior (septo e paredes) o ramo nasal interno, do etmoidal anterior (nasociliar do oftálmico), faz a sensibilidade. Na porção posterior, mais superiormente o suprimento nervoso é dado pelos nervos nasais posteriores superiores do gânglio pterigopalatino, e mais inferiormente, pelos nervos nasais inferiores posteriores, ramos do nervo palatino.

No septo a inervação se dá pela porção medial do nervo nasal interno, mais anterosuperiormente, e o nasopalatino, na maior parte da estrutura.

A irrigação é provida pela artéria esfenopalatina (maxilar) com os ramos septal e nasais posteriores laterais (Figura 7.6). As artérias etmoidais da oftálmica também participam, através dos ramos nasais anteriores laterais e septais (Figura 7.7 A e B).

Epistaxe

Devido a um rico suprimento sanguíneo (com várias anastomoses arteriais) em condições como altas temperaturas, hipertensão arterial, umidade baixa do ar, pode ocorrer uma epistaxe, ou sangramento do nariz. O tratamento, em casos mais graves, pode ser até cirúrgico, com enxertos de mucosa na região do vestíbulo mais afetada.

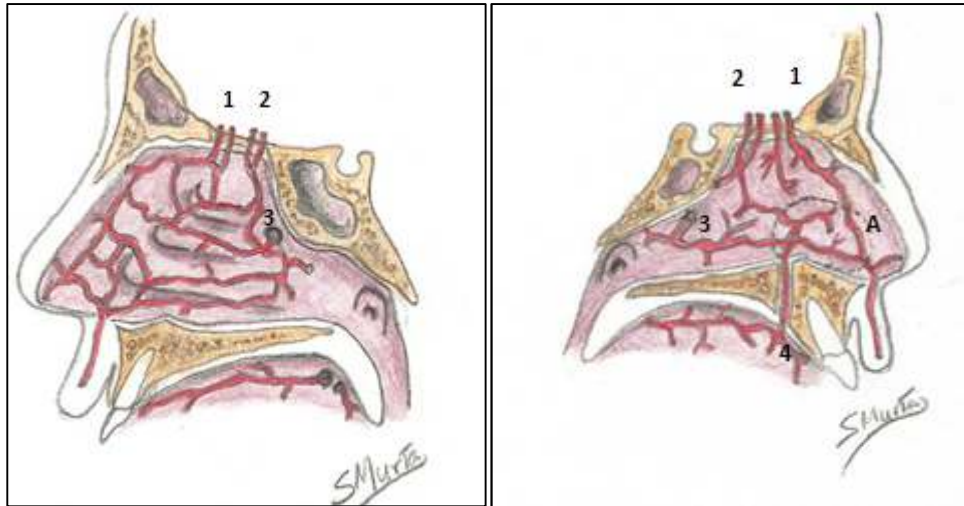


Figura 7.7- A irrigação do nariz. Na figura da direita a parede medial (septo), na esquerda a parede lateral. A artéria esfenopalatina (3) saindo pelo forame homônimo (forame esse, encoberto pela mucosa nasal) e se anastomosando com inúmeros ramos das etmoidais anteriores (1) e posteriores (2). 4- Esfenopalatina (3) atravessando o canal incisivo, saindo pelo forame de mesmo nome, e suas anastomoses. Observar área hachurada (A), onde as anastomoses são mais tênues.

SEIOS PARANASAIS

Os ossos: frontal, esfenóide, maxilas e etmoide apresentam cavidades revestidas de uma delgada mucosa e que se comunicam com a cavidade nasal (Fig. 7.8). Sua função está relacionada com a reverberação do som da voz e preparação do ar. Pode-se ver também, na literatura clínica, a relação desses seios com o crescimento

da face ou sobre evolução filogenética, pelo fato de os seios tomarem a face mais leve, possibilitando a visão binocular e a postura bípede, em última instância.

Os seios são atapetados por uma mucosa contínua à da cavidade nasal com um epitélio ciliado que impulsi-ona para lá os resíduos.

O ar, entrando pela cavidade nasal, e em seguida “massageando” as paredes dos seios paranasais, estimula seu crescimento e um desenvolvimento correto da face. No respirador bucal, em quem quase nenhum ar passa pelos seios nem pela cavidade nasal, o terço médio da face é diminuto, marcando o que é classicamente chamado de “face de respirador bucal”.



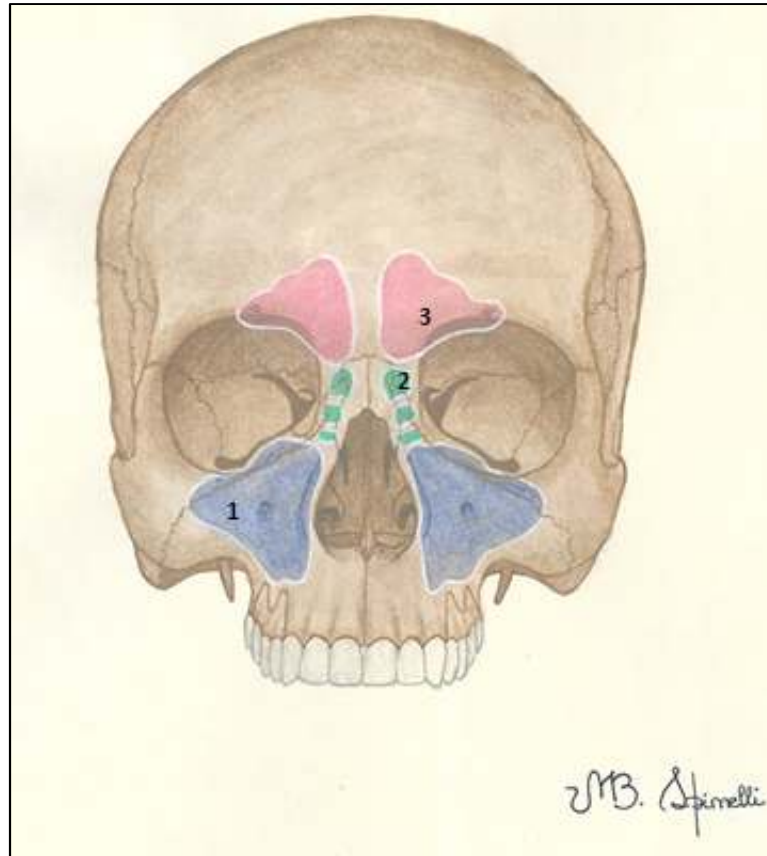


FIGURA 7.8– OS SEIOS DA FACE. 1- SEIO MAXILAR; 2- SEIO ETMOIDAL (CÉLULAS AÉREAS) E 3- SEIO FRONTAL

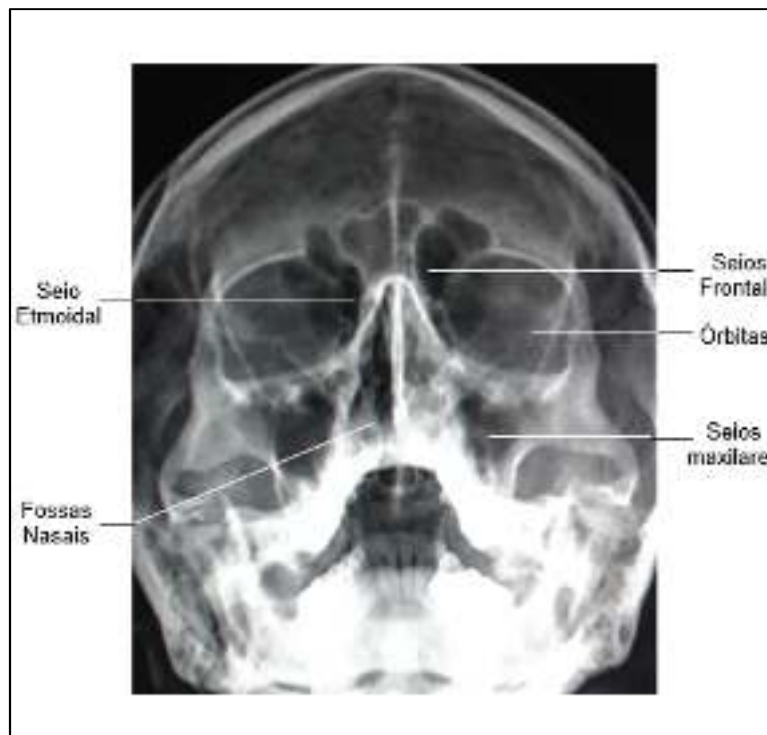


FIGURA 7.9- RADIOGRAFIA ANTEROPOSTERIOR DOS SEIOS DA FACE.

SEIOS MAXILARES

Localizados no interior do corpo de cada maxila, os seios maxilares se comunicam com a cavidade nasal pelo hiato semilunar localizado no meato médio. Seu assoalho está abaixo do assoalho da cavidade nasal e sua drenagem acima de seu assoalho. Os

seios maxilares descrevem uma íntima relação com os dentes superiores posteriores. São inervados pelos ramos alveolares superiores posteriores e pelo infraorbital (ramos alveolares superiores médios e anteriores). A irrigação, muito mais discreta, o que dificulta a cura de sinusites, é feita por diminutos ramos das artérias homônimas aos nervos citados, além da esfenopalatina.

A drenagem do seio maxilar, situando-se acima do assoalho do mesmo, dificulta a eliminação de secreções e exsudatos para a cavidade nasal. Sua comunicação com esta cavidade, e conseqüentemente com os demais seios paranasais, faz com que haja sempre uma possibilidade de um processo infeccioso iniciado em um seio, se disseminar para outra cavidade.



A proximidade dos seios maxilares com os dentes superiores permite que as infecções dentárias possam atingir o seio por via direta ou hematogênica (as veias que fazem a drenagem são comuns). Já as odontalgias de causa sinusal não são incomuns, e um diagnóstico diferencial entre um quadro infeccioso bucal e uma sinusite deve ser feito.

É importante registrar, também, que em alguns casos, a intimidade seio-dentes dificulta a operatória ortodôntica, endodôntica e cirúrgica.

Seio Frontal

O seio em discussão se situa, de cada lado em seu osso homônimo, mas geralmente se encontra separado com o do lado oposto por um septo. Atingindo grande extensão no adulto/idoso, ele se relaciona intimamente com a órbita e se abre pelo ducto frontonasal no meato médio (no recesso frontal), próximo ao infundíbulo etmoidal. O seio frontal é inervado e irrigado pelos nervos e vasos supraorbitais.

Tomando quase todo o corpo do esfenóide, o seio esfenoidal se abre no recesso esfenoidal acima da concha superior na cavidade nasal. Mantém relação íntima com a hipófise, acima, com a ponte e artéria basilar, posteriormente, e anteroinferiormente com cavidade nasal e nasofaringe. Lateralmente, se relaciona com o seio cavernoso e carótida interna. Sua inervação provém do nervo oftálmico, o etmoidal posterior, mas com participação do maxilar. A irrigação é feita pela artéria oftálmica, com o ramo etmoidal posterior.

Seio esfenoidal



Cirurgias para remoção de tumores da glândula hipófise são viabilizadas com acesso via cavidade nasal- osso esfenóide- seio esfenoidal- e sela túrcica.

Seio etmoidal

Na realidade são inúmeras células divididas em 2 grupos, anterior e posterior, constituindo o labirinto do seio etmoidal, em conjunto. Essas células tendem, no desenvolvimento, invadir os ossos vizinhos. O seio etmoidal

ocupa as massas laterais do osso, e suas inúmeras estruturas pneumáticas se abrem na cavidade nasal nos meatos médio, pela bula etmoidal (células anteriores), e no superior ou no supremo (células posteriores). Elas têm sua inervação e irrigação proveniente dos nervos e artérias etmoidais.

Sinusites

Com as comunicações descaídas, as infecções da cavidade nasal e bucal podem se propagar para os seios levando a uma sinusite odontogênica. A sinusite também pode se propagar dos seios para os dentes superiores posteriores, da mesma forma que a infecção no periápice desses dentes pode atingir o seio maxilar, dada à proximidade anatômica dessas estruturas. Nas sinusites, além da tumefação da mucosa dos seios, dores, formação de secreções, podem aparecer distúrbios na ressonância da voz. As dores orofaciais determinadas por essas afecções, frequentemente são confundidas com as odontalgias dos molares superiores. Um diagnóstico diferencial é necessário nesses casos para que se inicie o tratamento correto.

Desenvolvimento dos seios paranasais

No nascimento os seios são diminutos, e alguns deles, ausentes. Entretanto, durante a infância, eles se desenvolvem, e na senilidade aumentam de forma considerável, como o seio maxilar, que invade o processo alveolar superior, posteriormente; no frontal o seio chega a ocupar quase toda a parte laminar do mesmo. No

etmoide, a tendência é, como já dito, da invasão dos ossos vizinhos.

Pneumatização do alvéolo maxilar

É a "invasão" do processo alveolar pelos seios maxilares. Nessa situação, procedimentos odontológicos como implantes dentários, movimentos ortodônticos e tratamentos endodônticos se tomam complicados. Às vezes é necessário um enxerto ósseo no seio maxilar antes da execução de implantes dentários. Esse enxerto é feito por uma incisão intra bucal, e sob a mucosa do seio maxilar são depositados os fragmentos de osso.

FARINGE

Estrutura e função

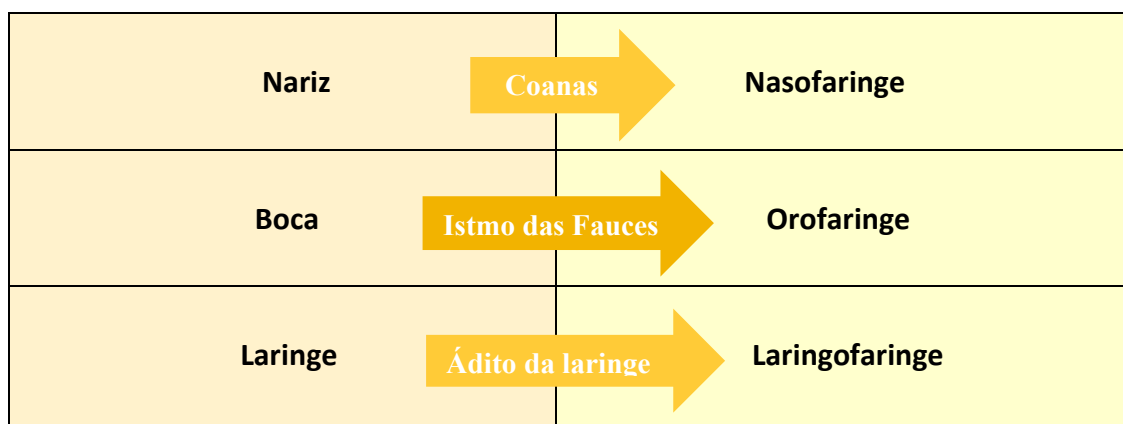
A faringe, é um tubo miomembranáceo revestido de mucosa, ou seja, é formada por uma musculatura disposta em camadas, uma longitudinal interna e uma circular externa, envolvidas com fâscias de tecido conjuntivo. Ela compõe tanto o sistema digestório, quanto o respiratório, servindo de passagem tanto para o ar quanto para o bolo alimentar. A faringe anatomicamente é dividida em três partes: nasofaringe, orofaringe e laringofaringe, como ilustram o mapa abaixo e a figura 7.10.

Nasofaringe

A nasofaringe situa-se imediatamente atrás da cavidade nasal e com a qual se comunica através das coanas. A cavidade mantém comunicações também com a cavidade média da orelha através da tuba auditiva. A nasofaringe se continua inferiormente com a orofaringe, pelo istmo nasofaríngeo (mapa conceitual 7.1), que é delimitado por duas pregas

musculares revestidas por mucosa, os arcos palatofaríngeos, que se pendem desde o palato mole até as paredes faríngeas, de cada lado. Este istmo se fecha parcialmente durante a deglutição e impede que o bolo alimentar entre na cavidade nasal durante esse processo.

A tuba auditiva, canal de comunicação entre nasofaringe e orelha média, é uma estrutura cartilaginosa cuja abertura e fechamento são controlados pelos músculos salpingopalatino e salpingofaríngeo, que guarnecem o óstio faríngeo da tuba auditiva (Figura 7.10). A tuba controla a pressão interna da orelha em relação à pressão do ambiente, conforme mostrado no mapa conceitual 7.2. Ela tem uma porção cartilaginosa, que se abre na faringe e uma porção óssea, dentro da parte petrosa do temporal, que se conecta à orelha média. Descreve íntima relação com os músculos já descritos, mas também com o levantador do véu palatino, que para muitos autores pode ser útil no seu processo de abertura. Posteriormente ao óstio, se encontra um recesso *faríngeo* sede da tonsila faríngea.



Mapa conceitual 7.1: Faringe, suas partes e comunicações

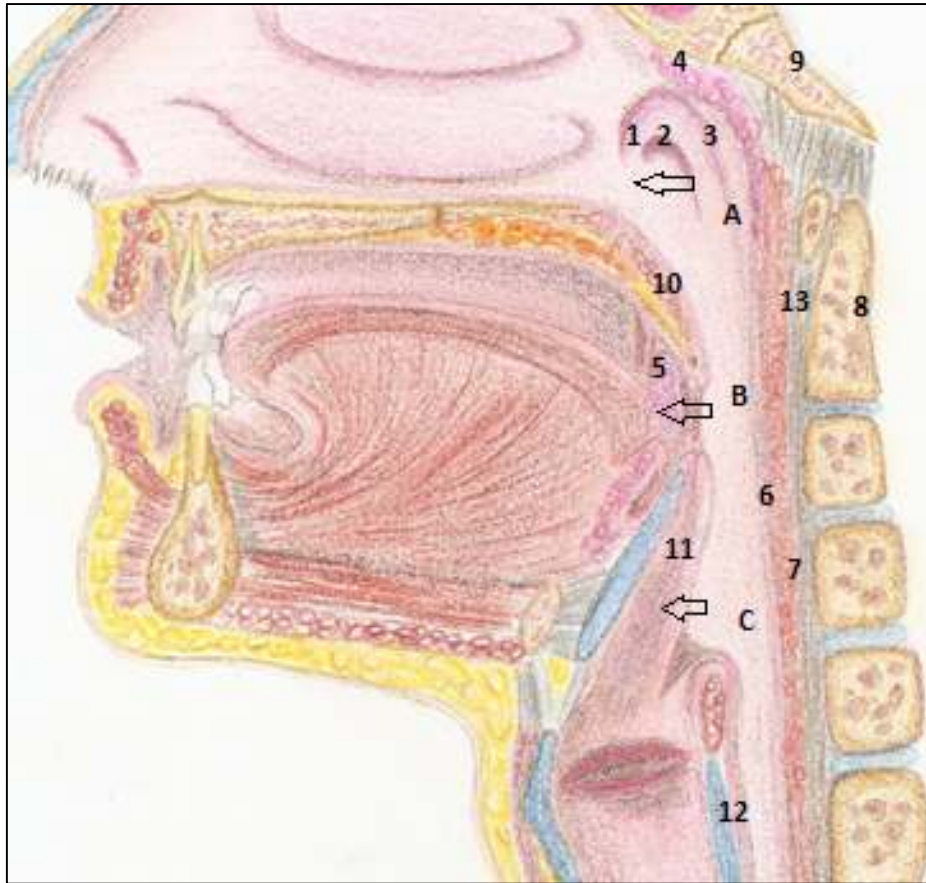
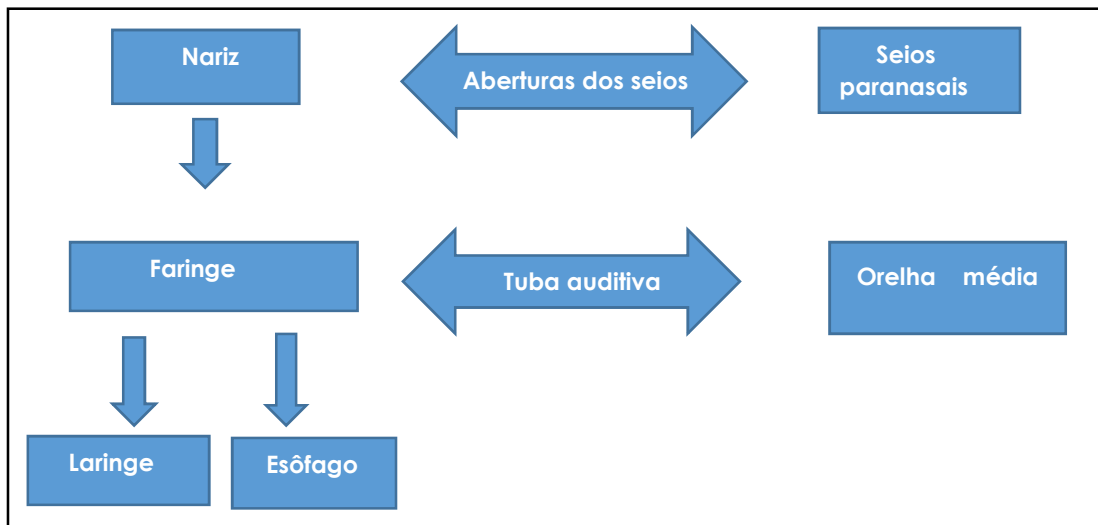


FIGURA 7.10- ESTRUTURA DA FARINGE EM SECÇÃO. A- NASOFARINGE, SE COMUNICANDO COM A CAVIDADE NASAL PELAS COANAS (SETA); B- OROFARINGE, SE COMUNICA COM A CAVIDADE ORAL PELO ISTMO DAS FAUCES (SETA). C- LARINGOFARINGE E SUA COMUNICAÇÃO COM A LARINGE PELO ÁDITO DA LARINGE (SETA). E SEUS DETALHES: 2- TÓRUS TUBAL (LIMITANDO O OSTIOFARÍNGICO DA TUBA AUDITIVA), FORMADO PELA PREGA SALPINGOPALATINA (1) E SALPINGOFARÍNGICA (3) E ENTRE ELAS O ÓSTIO FARÍNGICO DA TUBA AUDITIVA (2). 4- TONSILA FARÍNGICA; 5- TONSILA PALATINA; 6- MUCOSA DA FARINGE SECCIONADA COM SEUS MÚSCULOS CONSTRITORES SUBJACENTES (7). SÃO ENVOLVIDOS POR UMA MEMBRANA CONJUNTIVA (FÁSCIA BUCORFARÍNGEA) (13), ADJACENTE AOS LIGAMENTOS VERTEBRAIS ANTERIORES. EM 10- PALATO MOLE; 11- EPIGLOTE E 12- CARTILAGEM CRICÓIDE DA LARINGE, 9- BASE DO CRÂNIO, ONDE SE PRENDE A FARINGE, E 8- DENTE DO ÁXIS.



Mapa conceitual 7.2- Comunicações da nasofaringe.

A parte cartilaginosa da tuba sempre está fechada, em condições normais, se abrindo no bocejo, na deglutição e até na mastigação. Sua abertura, que diminui a pressão sobre a orelha média, pode ser passiva, mas comumente está relacionada com a ação dos músculos adjacentes a ela.

Outra presença digna de nota na nasofaringe é a tonsila faríngea. Parte do anel linfático da faringe, essa tonsila é importante para contribuir com a defesa em uma das regiões mais vulneráveis do corpo, porta de entrada de várias infecções, as vias aéreas superiores.

Orofaringe

A orofaringe é a continuação inferior da nasofaringe (Mapa 7.1 e Figura 7.10). Comunica-se com a boca

pelo istmo das fauces, abertura limitada lateralmente pelos arcos palatoglossos. Entre esses, anteriores, e os arcos palatofaríngeos, posteriormente, existe uma depressão, a fossa tonsilar, onde se aloja a tonsila palatina, importante também, a exemplo das faríngeas, no combate à entrada de infecções.

Laringofaringe

Por fim, a faringe termina como laringofaringe. Esta se estende desde a orofaringe até o esôfago, onde termina no óstio faringo-esofágico, uma constrição muscular em forma de esfíncter. Ela se comunica anteriormente com a laringe através do adito da laringe, abertura limitada pela epiglote, por pregas de mucosa (arriepiglóticas), unindo cartilagens da laringe.

Adenóides

Na adolescência, as tonsilas faríngeas tendem a involuir. Na presença de alérgenos ou em outras situações específicas, elas se tornam hipertróficas e podem obstruir as coanas, levando o indivíduo a respirar pela boca. Nessa ocasião, a tonsila é chamada de adenóide. Um tratamento clínico ou cirúrgico deve ser, então, realizado.

Ao descer de uma grande altitude, uma serra por exemplo, podemos sentir uma forte dor na orelha, ou uma sensação de desconforto como uma surdez parcial. A fisiologia da tuba auditiva explica isso. Na pressão atmosférica maior, a tuba se fecha isolando a orelha média, detentora de uma pressão menor. A membrana timpânica então é distendida de fora para dentro, levando aos sintomas descritos. Só a abertura da tuba (devido a um bocejo ou deglutição) permitirá o equilíbrio dessa pressão. Situações semelhantes podem ocorrer em vôos, com a depressurização da cabine e em mergulhos, com a volta rápida à superfície, podendo romper a membrana supra citada.



Infecções das tonsilas palatinas, as amigdalites, quando contínuas e de repetição, sugeriria uma amigdalectomia, em quase todos os casos. Hoje já se adota um tratamento mais conservador, quando possível.

Estrutura e músculos da Faringe

Na abertura deste tópico mencionamos a faringe como um órgão miomembranáceo, cuja constituição principal, é muscular- músculos constritores e levantadores. Esses são revestidos pela mucosa faríngea, contínua com a das cavidades adjacentes, e são sustentados por uma túnica fibrosa, interna, a fásia faringobasilar. Essa, se prende à base do crânio, à tuba auditiva, ao osso hióide, às cartilagens da laringe, à mandíbula e aos processos pterigóides. Revestindo externamente a túnica muscular, está presente a fásia bucofaríngea, que envolve além da faringe, o músculo bucinador de ambos os lados. A fásia bucofaríngea termina anteriormente na rafe pterigomandilular, que serve de limite entre o constritor superior, posteriormente, e o bucinador, anteriormente (Figura 7.11). Resumidamente, a estrutura da faringe compreende 4 camadas, de dentro para fora: mucosa; túnica fibrosa (fásia faringobasilar), túnica muscular (constritores e elevadores) e túnica fascial (fásia bucofaríngea).

Os músculos da faringe (Figura 7.11 e Quadro 7.1) se dispõem em uma camada externa, circular, e uma interna, longitudinal. Os constritores, superior, médio e inferior, formam a primeira. Eles se prendem a processos ósseos e cartilagosos anteriormente (cartilagens da laringe; osso hióide; processos pterigóides) e superiormente, na parte basilar do occipital. Sua musculatura circular, disposta em forma concêntrica termina

em uma rafe tendínea mediana, posteriormente. Eles estão dispostos de maneira que o constritor inferior sobrepõe as fibras longitudinais mais inferiores do constritor médio, o mesmo acontecendo com este em relação ao constritor superior.

Os elevadores: estilofaríngeo, palatofaríngeo e salpingofaríngeo, são músculos verticais, e fazem a elevação da faringe. Eles unem, respectivamente, o processo estilóide, o palato e a tuba auditiva às paredes faríngeas. A saliência dos dois últimos denota as pregas palatofaríngea e salpingofaríngea. O outro músculo importante, o estilofaríngeo, liga o processo estilóide à faringe, elevando-a.

A musculatura faríngea é muito atuante na deglutição. A língua por ação voluntária leva o conteúdo da boca para a faringe. Neste momento, o istmo nasofaríngeo (entre os músculos palatofaríngeos) está aduzido para evitar a penetração de partículas na cavidade nasal, via coanas. Os elevadores faríngeos entram em ação, tracionam a estrutura do órgão ao passo que os constritores se contraem impulsionando o conteúdo para o esôfago. A epiglote enquanto isso, fecha o ádito da laringe, e desvia o bolo alimentar lateralmente, para os recessos piriformes.

A Figura seguinte expõe, com clareza a estrutura muscular faríngea, suas relações, sua origem e inserção, com uma riqueza enorme de detalhes anatômicos.

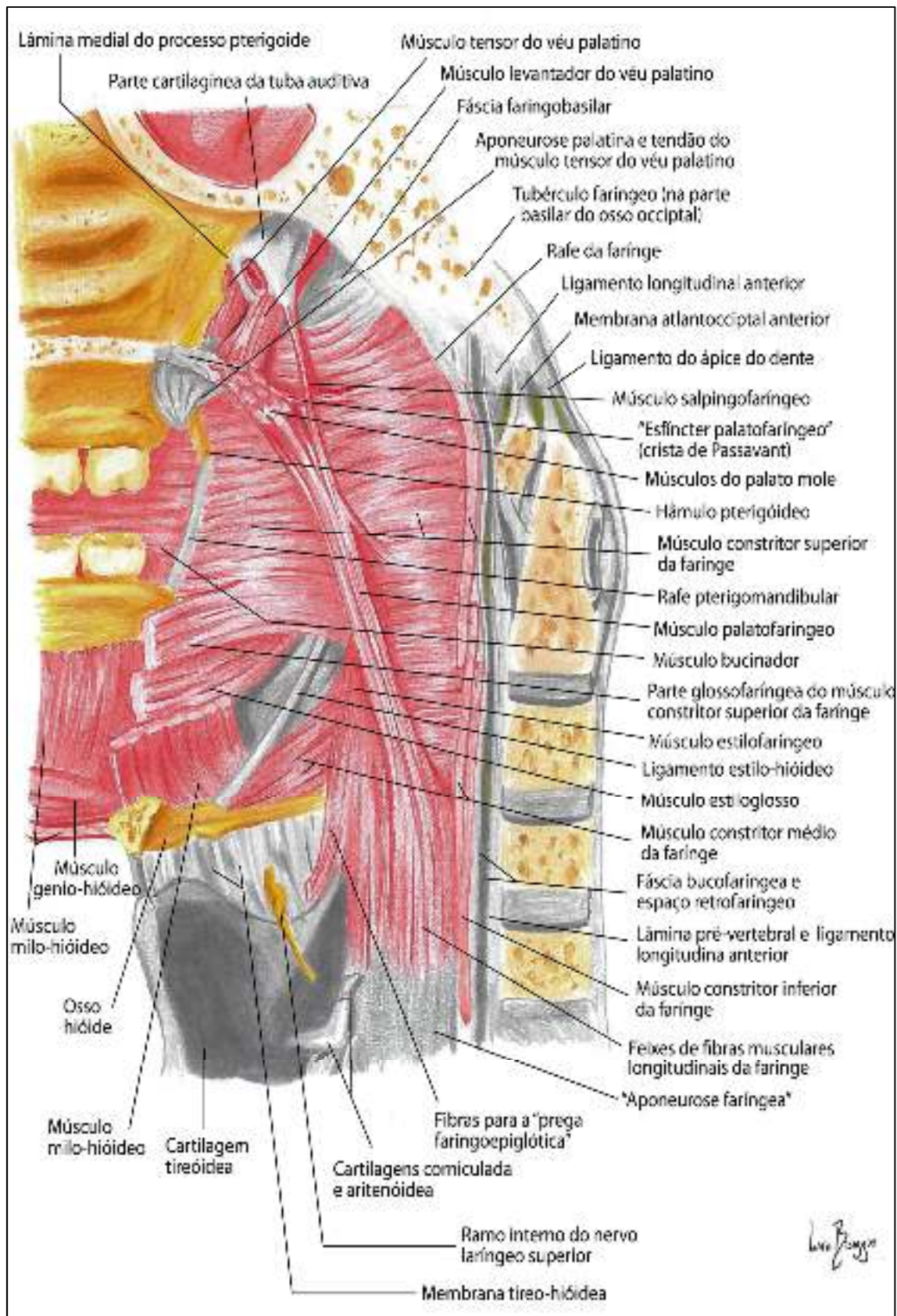


FIGURA 7.11- A MUSCULATURA DA FARINGE E ESTRUTURAS ADJACENTES.

Quadro 7.1- Musculatura da faringe

Músculo	Origem	Inserção	Ação	Inervação
Constritor superior	Se prende ao hâmulos pterigóideo do processo homônimo, se conectando na rafe pterigomandibular. Superiormente, seu tendão mediano se fixa ao tubérculo faríngeo, à lateral da língua e à linha milohióidea.	Tendão mediano posterior (rafe mediana).	Contraí as paredes da faringe na deglutição.	Plexo faríngeo
Constritor médio	Cornos maior e menor do hióide. Ligamento estilo-hióideo.	Rafe mediana	Contraí as paredes da faringe na deglutição.	Plexo faríngeo
Constritor inferior	Se origina da cartilagem cricóide; linha oblíqua e corno inferior da cartilagem tireóide.	Rafe mediana (suas fibras transpassam as inferiores do constritor médio).	Contraí as paredes da faringe na deglutição. As fibras inferiores (cricofaríngeas), funcionam como um esfíncter antes da transição com o esôfago. Elas são auxiliadas nessa ação pelas fibras circulares mais superiores do esôfago.	Plexo Faríngeo, nervos laríngeos externo e recorrente.
Estilofaríngeo	Processo estilóide	É vertical e penetra na faringe pela fenda entre os constritores superior e médio. Se prende nas paredes da faringe, e na borda da cartilagem tireóide.	Eleva a faringe, movimentando-a no sentido vertical, facilitando a transição do bolo alimentar para o esôfago.	Nervo glossofaríngeo.
Palatofaríngeo	Borda posterior do palato ósseo e da aponeurose palatina.	Se insere na faringe e no esôfago, além da cartilagem tireóide. Possui duas divisões late-	Aproxima as pregas palatofaríngeas, fechando o istmo nasofaríngeo, assim separando a naso e	Plexo Faríngeo

		ral e medial, parcialmente separadas pelo tensor do véu palatino.	orofaringe durante a deglutição.	
Salpingofaríngeo	Cartilagem da tuba auditiva (região posterior)	Musculatura faríngea.	Eleva a faringe e auxilia na abertura da tuba auditiva.	Plexo faríngeo.

Inervação e vascularização

A inervação da faringe vem do plexo faríngeo, situado majoritariamente sobre o constritor médio. Esse plexo contém fibras simpáticas, vagais e do glossofaríngeo. As fibras sensitivas provêm do nervo glossofaríngeo, ao passo que as motoras para os constritores, provêm do vago, que também inerva o palatofaríngeo. O estilofaríngeo é inervado pelo NCIX. O constritor inferior da faringe recebe fibras mo-

toras dos nervos laríngeo externo e laríngeo recorrente, além do plexo faríngeo.

A irrigação da estrutura se dá pelas artérias faríngeas ascendentes, da carótida externa e pelos ramos faríngeos da tireóidea superior.

A drenagem linfática é feita para os linfonodos cervicais profundos superiores, e a orofaringe drena para o linfonodo jugulodigástrico.

Deglutição

Se iniciando na cavidade bucal, quando o bolo alimentar é direcionado à orofaringe, a deglutição tem sua fase oral, faríngea e esofágica.

O assoalho da boca se contrai projetando a língua e o conteúdo da cavidade oral para a faringe. As pregas palatofaríngeas são aduzidas, e o palato mole elevado. Ao tocar a mucosa faríngea um reflexo neuromuscular leva o bolo alimentar a desencadear a contração rítmica e descendente das paredes da faringe, gerando uma diminuição de sua luz. Inicia-se também a elevação da faringe (pelos elevadores), gerando a crista faríngea na parede posterior do tubo (contração e tração pelo palatofaríngeo). Essa elevação é concatenada com a elevação do osso hióide e da laringe, muito por ação dos músculos do assoalho da boca, que elevam o hióide e que, por sua vez, traciona superiormente a laringe, pelo tireo-hióideo.

Enquanto isso, o vestíbulo da laringe é fechado pelas pregas vestibulares; a epiglote fecha o ádito da laringe e direciona lateralmente o bolo alimentar, para os recessos piriformes.

LARINGE

Estrutura e função

É a parte do sistema respiratório que estabelece comunicação entre a faringe e a traqueia. É em sua maior parte cartilaginosa para manter uma potente passagem de ar e atuar como válvula durante a deglutição, uma vez que, em sua parte superior, se encontra a epiglote, cartilagem que fecha o adito da laringe, impedindo a

penetração de partículas nas vias aéreas superiores. Também é na laringe que se situam os músculos e as pregas vocais, denotando sua função essencial na fonação e vocalização.

A laringe possui cerca de 5 cm de comprimento no homem, sendo menor e menos proeminente na mulher, devido à menor aparência do encontro entre as cartilagens tireoides, a proeminência laríngea ("pomo de Adão") (Figura 7.12).

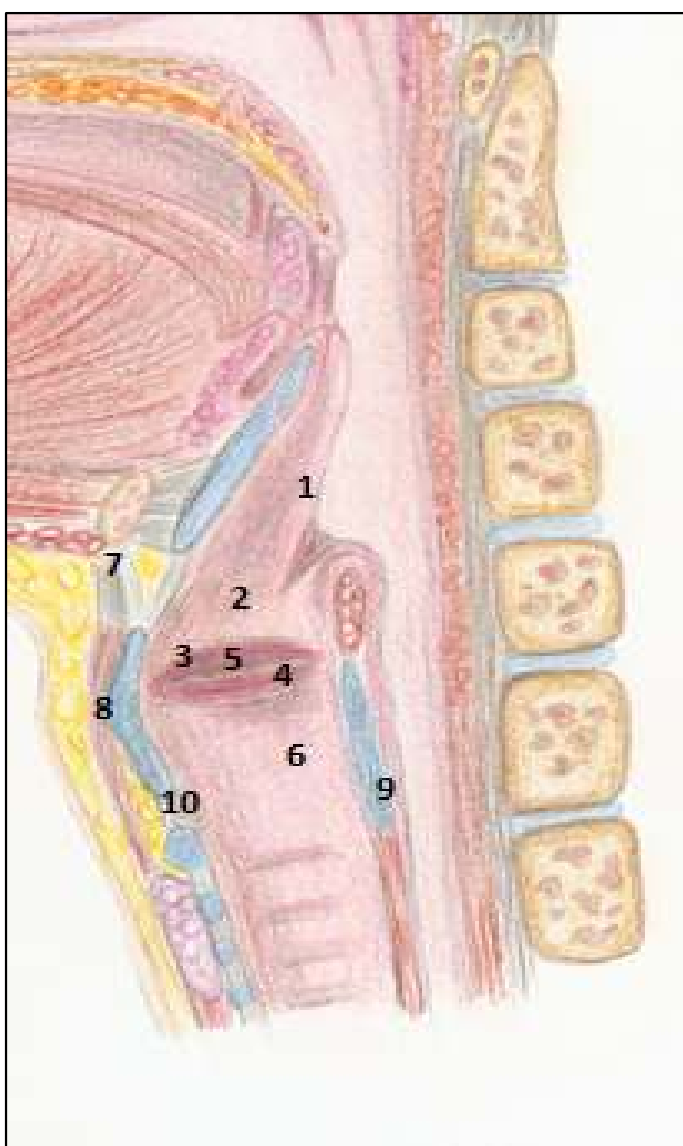


FIGURA 7.12- ESTRUTURA DA LARINGE EM CORTE LONGITUDINAL MEDIANO, ONDE TAMBÉM SÃO VISTAS SUAS RELAÇÕES COM A FARINGE E COM A LÍNGUA.

1- CARTILAGE EPIGLOTE;

2- VESTÍBULO;

3- PREGA VESTIBULAR;

4- PREGA VOCAL;

5- VENTRÍCULO

6- CAVIDADE INFRAGLÓTICA;

7- MEMBRANA TIREO-HIÓIDEA;

8- CARTILAGEM TIREÓIDEA COM A PROEMINÊNCIA LARÍNGEA;

9- CARTILAGEM CRICÓIDE

10- LIGAMENTO CRICOTIREÓIDE

Cartilagens e ligamentos

A laringe é formada por cartilagens (figura 7.13), que se articulam entre si e ainda são ligadas por músculos que conferem a elas certa mobilidade, inclusive para modular a saída de ar dos pulmões. A maior das cartilagens é a tireoide, (do grego *tireos* = escudo). É o escudo da laringe, formada por duas lâminas que se unem anteriormente em uma forma de "V", protegendo as pregas vocais em seu interior. Outra cartilagem, a cricóide (do grego *chricos*, em forma de anel), é dotada de um arco anterior e uma lâmina posterior, e situa-se inferiormente

à cartilagem tireoide, além de articular-se inferiormente com a traqueia.

Na laringe, ainda estão presentes outras cartilagens: aritenóides, cartilagens semelhantes a pirâmides, que dão inserção ao ligamento vocal; as corniculadas; as cuneiformes e a epiglótica que é ímpar, mediana e situa-se posteriormente ao osso hioide e à base da língua, onde se encontra presa pelas pregas glossoepiglóticas. A epiglote assemelha-se a uma folha e sua porção livre (a lâmina) fecha o adito da laringe durante a deglutição, impedindo a penetração do que está sendo deglutido no trato respiratória.

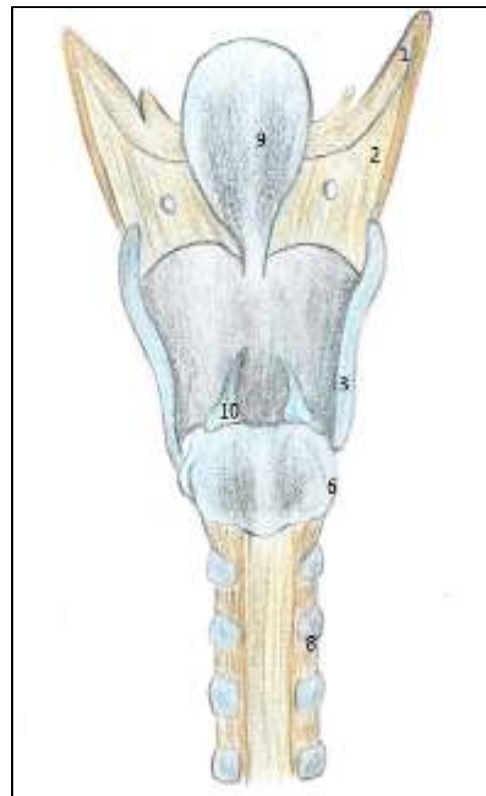
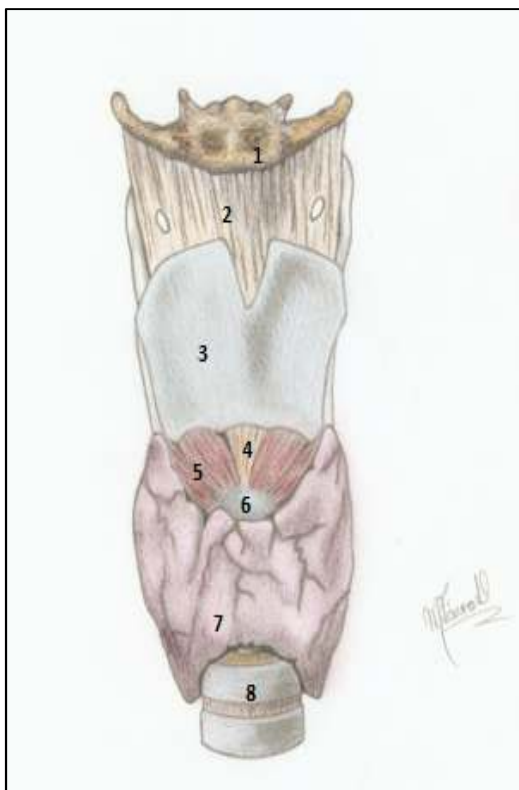


FIGURA 7.13- ESTRUTURA DA LARINGE. À ESQUERDA, VISTA ANTERIOR, À DIREITA, VISTA POSTERIOR. 1- OSSO HIÓIDE; 2- MEMBRANA TIREO-HIÓIDEA; 3-CARTILAGEM TIREÓIDE (COM SUA LÂMINAS UNIDAS MEDIALMENTE NA PROEMINÊNCIA LARÍNGEA); 4- LIGAMENTO CRICOTIREÓIDEO; 5- MÚSCULO CRICOTIREÓIDEO; 6- CARTILAGEM CRICÓIDE; 7- GLÂNDULA TIREÓIDE E 8- TRAQUÉIA; 9- CARTILAGEM EPIGLOTE; 10- CARTILAGEM ARITENÓIDE.

As cartilagens da laringe são unidas entre si por juntas sinoviais e ligamentos, o que permite alguma mobilidade.

Unindo a cartilagem tireóide e o osso hióide acima, vemos a membrana tireo-hióidea, uma estrutura fibrosa, que é atravessada pelo nervo laríngeo superior e pela artéria laríngea superior, da tireóide superior. Entre a cartilagem tireóide e o arco da cartilagem cricóide um outro ligamento, o cricotireóideo, oblitera o espaço aí existente, além de dar inserção aos ligamentos que prendem as cartilagens aritenóides. Outros ligamentos presentes (descritos a seguir) são os ligamentos vestibular e vocal.

Cricotireostomia

Entre as cartilagens tireóide e a cricoide, situa-se o ligamento cricotireóideo (Figura 7.12), ponto de eleição para perfurações em manobras urgentes de salvamento para restabelecer a passagem de ar pelas vias aéreas superiores obstruídas (em um edema de glote, ou "engasgo", por exemplo). Essa manobra, a cricotireostomia, pode ser realizada sem grandes dificuldades por um conhecedor de anatomia.

Cavidade da Laringe e Pregas Vocais

Edema de glote

Em reações alérgicas graves, a vasodilatação com saída de plasma dos vasos desencadeia um edema em locais específicos. Um desses locais, é justamente na cavidade laríngea. A mucosa é presa firmemente nas pregas vocais, porém é muito frouxa acima delas e permite esse acúmulo de líquido. É o edema de glote. Nesse caso, é necessário tomar providências de emergência, como a cricotireostomia, caso não haja possibilidades de injeção de adrenalina para vasoconstrição além de um anti-histamínico de ação rápida.

Um corte sagital (figura 7.12), facultá-nos examinar melhor a cavidade da laringe, anatomicamente dividida em três partes: a) vestibulo, desde o adito até as pregas vestibulares; b) o ventrículo, espaço em forma de canoa entre as pregas vestibulares e vocais, e finalmente, c) a cavidade infraglótica, abaixo das pregas vocais. Não deixemos de notar a presença de suas pregas, duas de cada lado: um par superior, as vestibulares, e outro inferior, as vocais (Figura 7.12).

Em cada metade da laringe podemos distinguir uma prega vestibular, marcadas pela presença do ligamento vestibular subjacente (entre a tireóide e a aritenóide), que protege a laringe contra a penetração de partículas suspensas no ar. Abaixo delas, uma prega vocal, de cada lado, reflete as presenças subjacentes do músculo e do ligamento vocal. Essas últimas modulam a saída do ar, se responsabilizando pela fonação. Ao conjunto formado pela prega vocal direita, prega vocal esquerda mais o espaço entre elas - a rima glótica - damos o nome de glote.

Abaixo das pregas vocais, o espaço presente é a cavidade infraglótica que se continua com a traquéia, inferiormente.

Se o alimento ou outro objeto penetrar na laringe, a musculatura entra em espasmos, a rima glótica se fecha e nada entra na traquéia.

O indivíduo pode sofrer asfixia se o objeto obstrutor não for removido, ou se uma manobra como a cricotireostomia não for realizada, em último caso.



Músculos da laringe

A laringe possui músculos extrínsecos, que a movimentam como um todo (infra-hióideos; estilo-hióideo, digástrico, palatofaríngeo e estilofaríngeo), fazendo sua depressão ou elevação. Possui, outrossim, uma musculatura intrínseca que liga as cartilagens entre si e as movimenta, inclusive fazendo o controle das pregas vocais. Os demais músculos da laringe são: Cricotireóideo; cricoaritenóideo lateral; aritenóideo transverso; tireo-aritenóideo; aritenóideo oblíquo e cricoaritenóideo posterior.

Eles atuam, também, na abdução da rima glótica na respiração, e na adução da rima, durante a fonação.

Quadro 7.2- Músculos da laringe

MÚSCULO	FIXAÇÕES	AÇÕES
Cricotireóideo	Se origina do arco da cartilagem cricóide e se insere na borda inferior da cartilagem tireóide.	Eleva a cricóide e deprime a cartilagem tireóide, produzindo um efeito alongador nas pregas vocais. É o único músculo intrínseco da laringe inervado pelo nervo laríngeo superior (ramo externo)
Cricoarotenóideo posterior	Se estende da lâmina da cricóide (posteriormente) até as aritenóides	Abre a rima glótica, girando lateralmente os processos vocais das cartilagens aritenóides.
Cricoarotenóideo lateral	Do arco da cricóide à aritenóide (processo muscular)	Gira medialmente, fechando a rima glótica durante a fonação.
Aritenóideo transverso	Une medialmente as duas cartilagens aritenóides.	Aproxima as cartilagens, fechando a rima da glote na fonação.
Tireoaritenóideo	Da cartilagem tireóide à aritenóide	Embora seja variável (até ausente), podem ajudar a constituir o músculo

		tireoepiglótico- alargador do ádito da laringe, esse músculo relaxa o ligamento vocal.
Aritenóideo oblíquo	Entre o processo muscular da cartilagem aritenoide ao ápice da contralateral. Podem se estender para a epiglote.	Pode formar o músculo ariepiglótico, e com ele se fundir, chegando à epiglote. Ambos atuam no fechamento do ádito da laringe na deglutição.
Vocal	O vocal tem uma extensão parecida ao tireoaritenóideo, em sua medial. Se estende do ângulo entre as lâminas da cartilagem tireóide ao processo vocal da aritenóide, se prendendo ao ligamento vocal do mesmo lado*. *Há divergência na literatura quanto a isso	Faz a variação na tensão das pregas vocais na fonação e no canto.

Inervação e vascularização

A inervação sensitiva da laringe é feita pelo nervo vago. Até as pregas vocais, o nervo laríngeo superior (ramo interno) se encarrega da inervação. Abaixo deste nível, a sensibilidade é dada pelo nervo laríngeo recorrente. Este também inerva todos os músculos intrínsecos, com exceção do cricoti-reóideo, inervado pelo ramo externo do nervo laríngeo superior.

O ramo interno do nervo laríngeo superior entra na laringe perfurando a membrana tireo-hióidea, juntamente com a artéria laríngea superior, da tireóidea superior. Ele supre a membrana mucosa do órgão no vestibulo e as pregas vestibulares.

O laríngeo recorrente direito, se origina do vago no tórax, contorna o tronco braquiocefálico e retorna ao pescoço. Na intimidade da glândula tireóide, ele penetra na laringe, ao passo que o esquerdo executa um trajeto semelhante, porém, contornando a artéria subclávia esquerda.

Lesão do laríngeo recorrente

Durante a remoção de tumores da glândula tireóide, ou em uma tireoidectomia total, está sujeito a acontecer a lesão de um, ou dos dois, nervos laríngeos recorrentes. Se a secção for unilateral, o paciente terá como seqüela a rouquidão. Caso seja bilateral, a afonia se fará presente, dada à incapacidade de movimentação das pregas vocais.

A vasculatura da laringe é feita pelas artérias laríngeas superior (da tireóide superior) e laríngea inferior, da tireóide inferior. Elas acompanham, devidamente, os nervos laríngeo superior e recorrente. Veias homônimas fazem a drenagem da estrutura, e a linfa é conduzida para os linfonodos cervicais profundos situados ao longo da víscera (cervicais profundos anteriores-os pré-laríngeos).

Vocalização

O complexo processo fisiológico conhecido como vocalização, tem sua gênese na saída do ar dos pulmões- a expiração. O ar então, passa pelas pregas vocais e seu atrito com essas estruturas, cuja tensão e posição é trabalhada pelos músculos intrínsecos da laringe, tem sua transição modulada e equalizada.

A frequência da onda sonora e o timbre da voz dependem do grau de distensão das cordas vocais, de sua abdução e adução.

Nas mulheres a voz é mais aguda, já nos homens, mais grave, pela presença de pregas vocais mais fortes.



O cricotireóideo e o vocal estão ligados à alteração do comprimento e da tensão das pregas vocais, e com isso modulam o ar de passagem.

Em resumo: As pregas vocais são relaxadas e estiradas pela ação dos músculos intrínsecos da laringe, eles fazem variar o alongamento destas, permitindo, em maior ou menor grau, a passagem do ar entre elas, o que produz vibração, e o som. Esse som, somado às movimentações do palato mole, aos movimentos dos lábios e da língua, e à sua reverberação na cavidade nasal e nos seios paranasais, levará a um fenômeno chamado de voz.

Tosse, espirro, soluço

Os reflexos respiratórios tosse e espirro marcam a abertura repentina da glote (após um tempo fechada), deixando passar um jato de ar fortemente dirigido ao exterior, pela boca e nariz.

O soluço é um reflexo inspiratório, marcado por contrações rítmicas e súbitas do diafragma enquanto a glote se encontra fechada.

Escalas de voz

Os diferentes timbres de voz podem ser definidos, do mais grave ao mais agudo, como:

- Baixo
- Barítono
- Tenor
- Contralto
- Médio-soprano
- Soprano

BOCA

O objeto de trabalho direto dos profissionais da odontologia, a boca é a primeira parte do trato gastrointestinal. A boca começa na rima oral, entre os lábios, estendendo-se até a parte oral da faringe, no istmo das fauces. Seu teto é formado pelo palato (duro e mole), suas paredes laterais pelas bochechas e seu assoalho por músculos revestidos por uma fina

mucosa, e essa região ainda contém a língua.

Anatomicamente é dividida em: a) vestibulo da boca – é a parte externa aos dentes (localizado anteriormente entre os lábios e os dentes e, posteriormente, entre as bochechas e os processos alveolares); b) cavidade bucal propriamente dita – a parte interna da boca, ocupada pela língua, conforme mostra a figura 7.14.

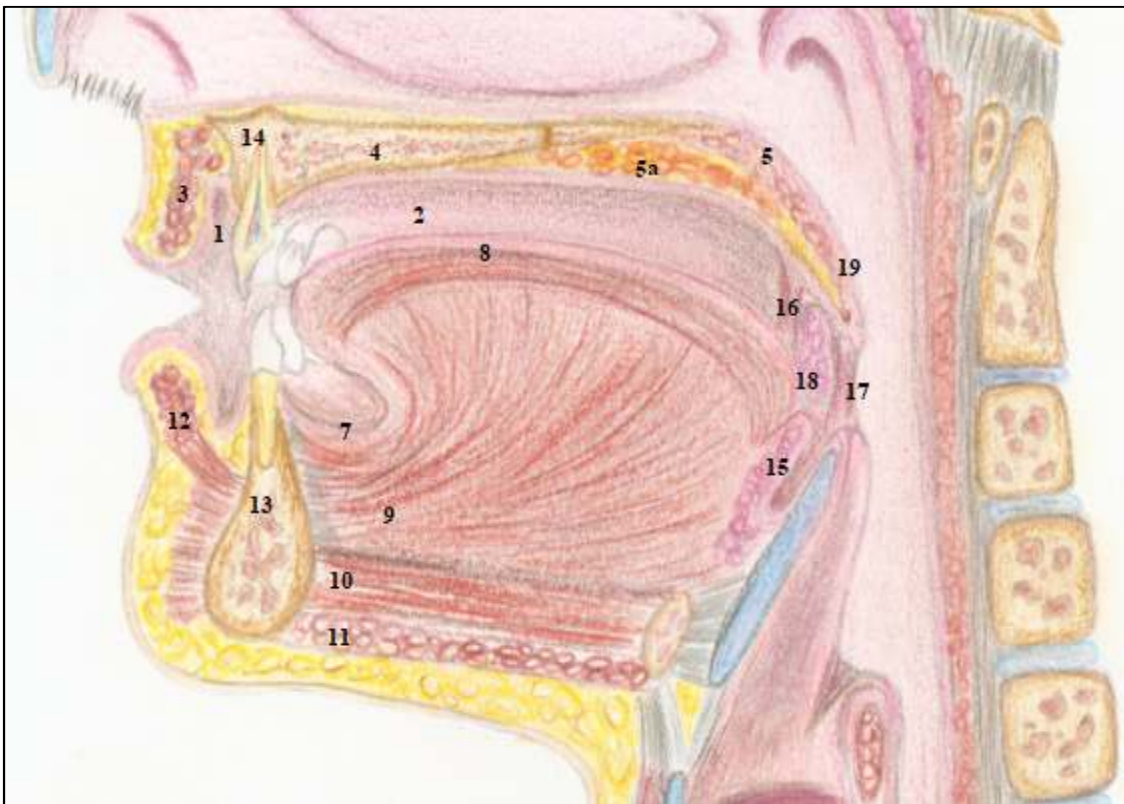


FIGURA 7.14- CORTE SAGITAL MEDIANO NA REGIÃO DA BOCA. 1- VESTÍBULO ORAL; 2- CAVIDADE BUCAL PROPRIAMENTE DITA; 3- LÁBIO SUPERIOR (OBSERVAR AS FIBRAS DO ORBICULAR DA BOCA), COMO EM 12- LÁBIO INFERIOR. 4- PALATO DURO; 5- PALATO MOLE; NOTE O MUCOPERIÓSTEO QUE RECOBRE O PALATO DURO E A MUCOSA DO PALATO MOLE(5 A); 7- MUCOSA DO ASSOALHO DA BOCA; 8- MÚSCULO LONGITUDINAL SUPERIOR DA LÍNGUA; 9- MÚSCULO GENIOGLOSSO; 10- MÚSCULO GÊNIO-HIÓIDE; 11- MUSCULO MILO-HIÓIDE; 13- MANDÍBULA (NA ALTURA DA SÍNFISE) COM INCISIVO INFERIOR NO PROCESSO ALVEOLAR; 14- MAXILA NA ALTURA DO PROCESSO ALVEOLAR SUPERIOR CONTENDO UM INCISIVO SUPERIOR; 15- DORSO DA LÍNGUA COM AS TONSILAS LINGUAIS; 16- ARCO PALATOGLOSSO; 18- FOSSA TONSILAR COM A TONSILA PALATINA; 17- ARCO PALATOFARÍNGICO, E 19- ÚVULA , SE PENDENDO DO PALATO MOLE. CRÉD. SÉRGIO MURTA E MATHEUS FAVERO

Lábios

Os lábios são estruturas musculares revestidas externamente por pele e internamente por mucosa e, juntamente com a língua e a bochecha, trabalham em uníssono para direcionar os alimentos para serem triturados pelos dentes. A porção muscular principal do lábio, tanto superior quanto inferior é o músculo orbicular da boca, que com sua disposição circular das fibras, funciona como um esfíncter. Porém, muitos músculos elevadores e depressores dos lábios têm suas fibras dispersas pelo orbicular, denotando a função motora importante e delicada do lábio, na apreensão, na deglutição, na fonação e etc. (Figura 7.14).

Externamente na linha mediana, nota-se uma depressão, o *filtrum* que internamente corresponde ao frênulo do lábio superior que o conecta ao processo alveolar superior.

O frênulo (freio)labial superior pode estar muito desenvolvido e fibroso se estendendo por toda a linha mediana do processo alveolar. Nesta situação, pode causar um distanciamento dos incisivos superiores (diastema).

O exame e diagnóstico dessa condição é clínico, com a tração do lábio para frente e para cima. Uma isquemia acomete o tecido mucoso do freio devido à essa distensão.



A mucosa labial é lubrificada por inúmeras glândulas salivares menores, contidas em sua estrutura. Elas contribuem para a produção do montante da saliva.

O nervo infra orbital, através do seu ramo labial superior inerva o respectivo lábio, o mentoniano, inerva o lábio inferior.

A irrigação labial é mais complexa. Uma rede de anastomoses faz do lábio uma estrutura extremamente vascularizada. A artéria labial superior da facial, além de se anastomosar com a do lado oposto, se conecta com ramos da infraorbital (labial superior) que deixa o forame infraorbital. A esfenoopalatina, na altura do septo nasal também descreve anastomose com essas artérias. O lábio inferior não é diferente. O ramo labial inferior da artéria facial, relativamente calibroso - a exemplo do ramo superior - se anastomosa com o do lado oposto e com a artéria mentoniana, ao deixar o forame mentoniano.

O lábio inferior drena sua linfa para os linfonodos submentonianos, ao passo que os superiores drenam para os submandibulares.

Uma incisão cirúrgica no lábio, ou uma lesão traumática, sangram em profusão. O sangramento excessivo geralmente pode ser reduzido com a compressão da região (proximalmente à origem dos ramos labiais da facial). Nos casos mais agudos é necessário um "ponto de reparo" para controlar o sangramento, mesmo antes de se fazer a sutura do lábio.

As bochechas

Situadas póstero-lateralmente de cada lado, as bochechas são as paredes laterais da boca. Principalmente musculares (músculo bucinador), contêm uma coleção de gordura externa a esse músculo- o corpo adiposo da bochecha. O bucinador dá forma à bochecha e a mantém livre das superfícies oclusais dos dentes durante a mastigação. Ele é atravessado pelo ducto parotídeo, e é ativo na sucção, no assovio, no assopro, como discutido no capítulo de músculos.

O corpo adiposo da bochecha é o principal integrante de tecidos moles que ajudam a conferir o aspecto arredondado ao rosto. No obeso e na criança, ele é muito mais desenvolvido, porém na senilidade, torna-se diminuto.

A inervação da bochecha está por conta do nervo bucal, que se distribui à mucosa profundamente ao músculo bucinador. A artéria bucal faz sua irrigação. Na região, ainda podemos identificar: a veia profunda da face (que liga o plexo pterigóideo à veia facial, que drena a face e bochechas); a artéria transversa da face (ramo da temporal superficial que se dirige anteriormente); e as ramificações bucais do nervo facial (motoras) localizadas superficialmente ao músculo.

Mucocele labial

A obstrução de algumas dessas glândulas labiais, desencadeia o acúmulo submucoso de saliva, gerando a mucocele. Esta se agrava por traumatismos (pelos dentes), e às vezes, se infecciona. A excisão cirúrgica é, geralmente, indicada.

Os linfonodos bucais recebem a linfa local e drenam para os submandibulares.

Bichectomia

Hoje, com a hiper valorização da estética, a procura dos serviços profissionais odontológicos para que se remova o corpo adiposo da bochecha vem ganhando força. A cirurgia consiste em uma incisão no vestibulo superior (no bucinador), e na excisão do coxim adiposo (bola gordurosa de Bichat, daí o nome bichectomia).

Os efeitos estéticos são questionáveis, inclusive a longo prazo, uma vez que com o avançar da idade, a perda de gorduras somada à perda da elasticidade da pele da face, exacerbam o efeito da ausência do coxim adiposo.

Assoalho da boca

Três camadas de músculo compõem essa região: milo-hióideo, gênio-hióideo e digástrico (Figs. 7.14 e 7.15). O milo -hióideo forma um verdadeiro diafragma da boca, sendo o principal constituinte do assoalho. Suas fibras transversais, de cada lado, se originam na superfície interna do corpo da mandíbula, se prendendo a um tendão mediano (Figura 7.15), e posteriormente, ao osso hióide. Acima dele, coberto pela mucosa da boca, o músculo gênio-hióideo se estende. Esse músculo é composto por fibras que se dispõem no sentido anteroposterior, da parte posterior do mento (tubérculos geni) ao osso hióide, posteriormente.

Abaixo do milo-hióideo encontra-se o digástrico, músculo como o próprio nome diz, possui dois ventres unidos por um tendão intermediário, e que se prende ao hióide. O digástrico se estende da fossa digástrica na face interna lateral do mento até a incisura homônima, no temporal. Suas ações e o detalhamento de sua inervação e localização estão discutidas no Quadro 7.3. O estilo-hióideo, apesar de não formar propriamente o assoalho da boca é descrito com esse grupo dada sua relação com o osso hióide, e à sua participação no

processo de deglutição e na movimentação do referido osso.

A mucosa do assoalho bucal é tão delgada que torna bastante superficiais os inúmeros vasos que se encontram abaixo dela. Sendo assim, essa região é usada como via efetiva de aplicação de medicamentos, as medicações sublinguais, em que o fármaco é mantido sobre essa mucosa e passa por uma absorção bastante rápida.

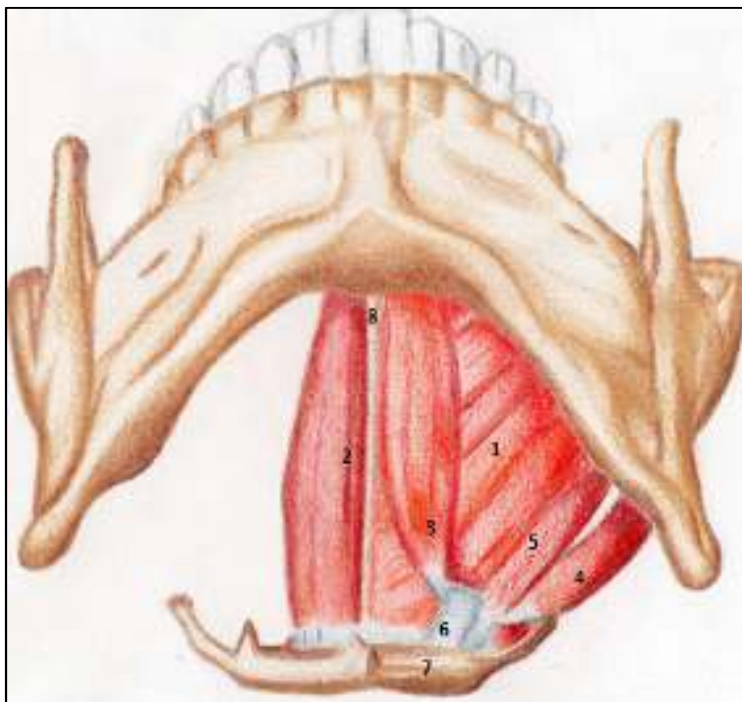


FIGURA 7.15- O ASSOALHO DA BOCA.

1- MÚSCULO MILO-HIÓIDEO; 2- GENIO-HIÓIDEO; 3- VENTRE ANTERIOR DO DIGÁSTRICO; 4- VENTRE POSTERIOR DO DIGÁSTRICO; 5- ESTILO-HIÓIDEO; 6- LIGAMENTO CONECTANDO O TENDÃO INTERMEDIÁRIO DO DIGÁSTRICO AO HIÓIDE; 7- OSSO HIÓIDE; 8- RAFE TENDÍNEA MEDIANA DO MÚSCULO MILO-HIÓIDEO.

Crédito: Nicolas Loschi

A fase oral da deglutição

A deglutição se inicia com a fase volitiva, chamada de fase oral. O conteúdo da boca é alçado à orofaringe por uma contração do assoalho bucal (ele é tracionado para cima e para trás, seguindo os movimentos do hióide). A pressão na cavidade é elevada e a língua arremessado contra a orofaringe. O toque do bolo alimentar nos pilares do istmo das fauces desencadeia a fase faríngea- involuntária – da deglutição.

Quadro 7.3- Músculos que formam o assoalho da boca

MÚSCULO	ORIGEM	INSERÇÃO	AÇÃO	INERVAÇÃO
Milo-hióideo	Linhas milo-hióideas da mandíbula, bilateralmente	Suas fibras se dispõem no sentido laterolateral, formando o diafragma do assoalho da boca, se inserindo em um tendão intermediário, assim como no osso hioide, posteriormente.	Eleva o assoalho da boca (e o osso hioide) trazendo com isso a laringe durante a deglutição.	Nervo milo-hióideo do mandibular do n. trigêmeo.
Gênio-hióideo	Tubérculos geni inferiores	Osso hioide	Traciona o osso hioide para frente ajudando a aumentar a pressão intra-bucal na deglutição.	C1 (através do hipoglosso)
Digástrico	Incisura digástrica (temporal) para o ventre posterior. Seu ventre anterior se origina da fóvea digástrica da mandíbula (localizada lateralmente aos tubérculos geni.	Através de um tendão intermediário, se insere no osso hioide	Ajuda na abertura da boca e na elevação do assoalho bucal	Ventre posterior: nervo facial (ramo muscular) Ventre anterior: nervo milo-hióideo do n. mandibular
Estilo-Hióideo	Processo estiloide	Osso hioide	Eleva e retrai o osso hioide	Nervo facial pelo ramo muscular.

Palato

O teto da boca é formado pelos processos palatinos das maxilas e pelas lâminas horizontais dos ossos palatinos (vide capítulo de crânio). Esses processos ósseos são recobertos por um mucoperiósteo, formando o palato

duro. Posteriormente, músculos recobertos por mucosa pendem do palato duro, formando o palato mole. Este é de singular importância na articulação das palavras e no vedamento do istmo nasofaríngeo (entre a nasofaringe e a orofaringe), durante a deglutição (Figuras 7.14 e 7.16)

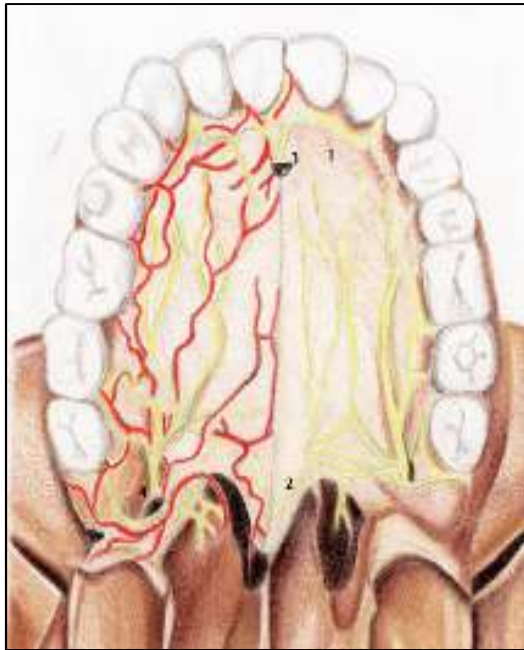


FIGURA 7.16-PALATO ÓSSEO E FEIXE VÁSCULO-NERVOSO. 1- PROCESSO PALATINO DA MAXILA; 2- LÂMINA HORIZONTAL DO PALATINO; 3- FORAME INCISIVO COM ARTÉRIA ESFENOPALATINA E NERVO NASOPALATINO; 4- FORAME PALATINO MAIOR DANDO EMERGÊNCIA À ARTÉRIA E NERVO HOMÔNIMOS.

Mucoperiosteio e glândulas palatinas

O palato duro é todo recoberto por um mucoperiosteio bastante es-

Enxertos gengivais

Remoções de pequenas faixas de tecido palatino são usadas nos enxertos gengivais livres para minimizar a exposição de uma raiz dentária, ou mesmo para aumentar a estética peri implantar.

Geralmente, optamos por uma faixa tecidual palatina mais próxima ao processo alveolar, uma vez que as glândulas salivares do palato são mais escassas na região, além do muco periosteio ser mais espesso. Outra vantagem reside na fuga do leito da artéria palatina maior, evitando-se uma lesão a este vaso.

peso, muito inervado, vascularizado e detentor de uma infinidade de glândulas salivares menores – as palatinas. Na região anterior do mesmo estão presentes as rugas palatinas, peculiares a cada indivíduo. Próximo ao processo alveolar, o mucoperiosteio é mais espesso que na região central, onde é fortemente inserido nos ossos palatais.

A mucosa palatina (mucoperiosteio) na região dos processos alveolares é mais espessa e não contém tantas glândulas salivares menores. Logo, esta é uma área de eleição para a remoção de tecido – área doadora com a finalidade de enxertos gengivais livres.



Um cuidado extra deve ser tomado com o feixe vasculo-nervoso palatino maior, ao se realizar a remoção de tecido palatino para enxertos gengivais. Conhecer o trajeto deste feixe e a anatomia da região constituem uma ferramenta importante para o operador nesse procedimento.

Irrigação e inervação do palato duro

A origem embrionária do palato (vide embriologia) explica sua tripla inervação e tripla vascularização (Figura 7.16). Na região anterior- correspondente a caninos e incisivos- a artéria esfenopalatina e o nervo nasopalatino fazem respectivamente a irrigação e sensibilidade.

Na região posterior, de cada lado, o forame palatino maior dá passagem à artéria, veia e nervo palatinos maiores. Esse feixe vâsculo-nervoso corre em direção anterior, no espaço onde o palato se encontra com o processo alveolar, aproximadamente de 10 a 15 mm da borda gengival cervical. Os vasos e nervos palatinos se anastomosam entre si, mantendo a nutrição (e inervação) sempre eficiente.

Palato mole

Pendendo da região posterior do palato duro, encontra-se o palato mole. Ele é constituído por músculos recobertos por mucosa e com inserção na borda posterior da lâmina horizontal do palatino. Também se prendem nas paredes da faringe, na região lateral da língua e em uma aponeurose mediana, que se pende a partir da espinha nasal posterior.

Do palato mole descendem inferiormente duas pregas, uma em direção à faringe- o arco palatofaríngeo, ocupado pelo músculo de mesmo nome; e a outra, anterior, o arco palatoglossos, também ocupado pelo músculo homônimo, que se insere na lateral da língua. Entre essas duas pregas localiza-se a fossa tonsilar, que contém a tonsila palatina (Fig.7.14).

Nas cirurgias palatinas, em que o extenso descolamento do mucoperiósteo se faz necessário, a anastomose arterial impedirá uma necrose tecidual, assim como a grande troca de fibras nervosas entre o nasopalatino e os palatinos maiores, minimizará o risco de uma parestesia na região.



Anel linfático (de Waldeyer)

Mesmo sendo um epônimo, é constantemente usado para definir o círculo linfático formado pelas tonsilas linguais, palatinas e faríngeas, que guarnecem lateral, inferior e superiormente, a entrada das vias aérea e digestória. Esse conjunto linfático visa proteger as importantes portas de entrada de infecções no corpo.

O palato mole é importante na articulação dos fonemas, funcional no gargarejo, e no canto. Sua elevação, com a concomitante adução dos arcos palatoglossos, fecha parcialmente o istmo nasofaríngeo, impedido a penetração do bolo alimentar ou de líquidos na cavidade nasal, via coanas. Como essa ação é muscular, o mesmo é formado pelos músculos: levantador e tensor do véu palatino; músculo da úvula; músculo palatoglossos e palatofaríngeo. Todos esses músculos estão descritos no quadro 7.4.

Quadro 7.4- Músculos do palato mole, sua localização, inervação e ações

MÚSCULO	LOCALIZAÇÃO	AÇÃO PRINCIPAL	INERVAÇÃO
Tensor do véu palatino	Estende-se da fossa pterigoidea – região da fossa escafoide- contorna o hâmulos pterigoideo (em um tendão) e vai se inserir no corpo do palato mole.	Tensionar o palato em alguns fonemas e no assopro. Envolvido na abertura da tuba auditiva.	Inervado pelo nervo pterigóideo medial através do gânglio ótico - o nervo passa pelo gânglio, não faz sinapse, e aí origina esse ramo, além do tensor do tímpano.
Levantador do véu palatino	Origina-se da parte petrosa do osso temporal, se insere na aponeurose palatina e no levantador contralateral. Os levantadores formam com o palatofaríngeo duas alças, respectivamente uma superior (presa ao crânio) e uma inferior, presa à faringe.	Eleva o palato mole, fechando a comunicação oro-nasofaríngeo (istmo nasofaríngeo). Envolvido na abertura da tuba auditiva e elevação da faringe.	Plexo faríngeo
Palatofaríngeo	Ocupa a prega palatofaríngeo –do palato às paredes laterais da faringe.	Eleva a faringe e diminui a abertura do istmo nasofaríngeo.	Plexo faríngeo
Músculo da úvula	Se estende da espinha nasal posterior à úvula.	Eleva a úvula.	Plexo faríngeo
Palatoglosso	Une o palato mole à lateral da parte faríngeo da língua.	Forma o istmo das fauces que se constringe durante a deglutição.	Plexo faríngeo

Inervação sensitiva e irrigação do palato mole

O palato mole é irrigado pelas artérias palatinas menores e inervadas pelo nervo de mesmo nome. O ramo tonsilar da facial e a faríngea ascendente contribuem para a irrigação da tonsila palatina, tornando-a extremamente vascularizada. A linfa da região é drenada para os linfonodos cervicais profundos superiores, o jugulodigástrico, por exemplo.

Língua

A língua é um órgão muscular determinante na articulação das palavras, no direcionamento do bolo alimentar, e na gustação. Seus músculos esqueléticos, dispostos em várias direções, são cobertos por uma mucosa altamente especializada, contendo os corpúsculos gustatórios das papilas linguais (Figura 7.17). A parte posterior ao sulco terminal da língua possui projeções arredondadas, as tonsilas linguais, que são nódulos linfáticos.

O corpo lingual se encontra preso à mandíbula, ao osso hióide, ao palato e à faringe, pelos músculos extrínsecos. A língua apresenta um ápice que se projeta posteriormente em duas e bordas laterais (direita e esquerda); um dorso que ocupa a cavidade bucal e se pendea à faringe (este engloba as partes oral e faríngea da estrutura).

A região faríngea da língua é também chamada de base lingual. A porção que prende a língua à mandíbula é a raiz do órgão. Por ela penetram os vasos e nervos linguais.

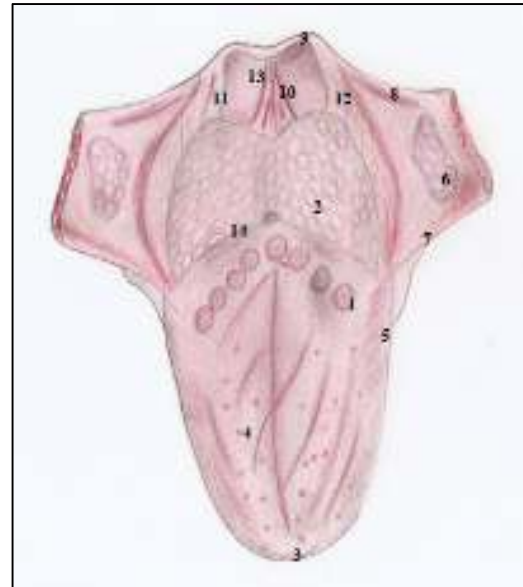

FIGURA 7.17- MUCOSA DA LÍNGUA E REGIÕES ADJACENTES. 1- PAPILAS VALADAS, OCUPANDO O SULCO TERMINAL (14); 2- TONSILAS LINGUAIS; 3- ÁPICE DA LÍNGUA; 4- CORPO LINGUAL, RESSALTANDO AS PAPILAS FUNGIFORMES; 5- BORDA LATERAL COM AS PAPILAS FOLHADAS; 6- TONSILA PALATINA, NA FOSSA TONSILAR, ENTRE OS ARCOS PALATOGLOSSO (7) E PALATOFARÍNGICO (8). OBSERVAR A LÍNGUA PRESA À EPIGLOTE PELAS PREGAS GLOSSEOPIGLÓTICAS MEDIANA (10) E LATERAIS (11 E 12), ENTRE ELAS, UMA DEPRESSÃO- A VALÉCULA EPIGLÓTICA (13).

A parte inferior da língua é coberta por uma mucosa fina, contínua com a delicada mucosa do assoalho bucal, nela se abrem inúmeras glândulas linguais, nas pregas fimbriadas. A inserção da língua anteriormente marca a presença do frênulo lingual, uma prega mediana de mucosa, ao lado da qual se abrem as glândulas salivares (Figura 7.24).

Músculos extrínsecos

Os músculos extrínsecos (fig.7.18 e quadro 7.5) prendem a língua à mandíbula, ao osso hióide, ao palato e ao processo estilóide, potencializando sua mobilidade, e ao mesmo tempo evitando que ela seja evertida à orofaringe.

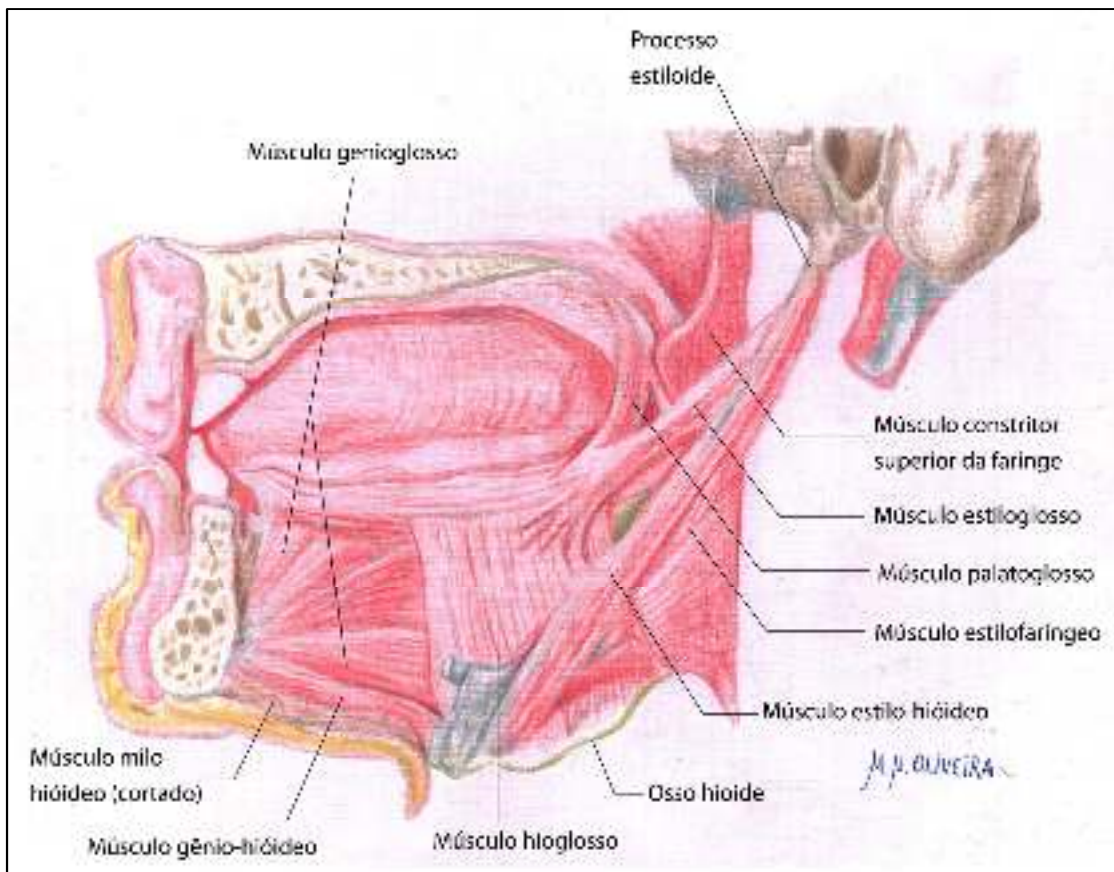


FIGURA 7.18- MÚSCULOS EXTRÍNSECOS DA LÍNGUA

Os músculos intrínsecos (Fig. 7.14)

O corpo da língua, *de persi*, é formado por músculos intrínsecos que facultam ao órgão se movimentar em várias direções, trabalhar adequadamente o bolo alimentar, como também articular os mais variados fonemas de qualquer idioma. Eles estão dispostos de maneira longitudinal (longitudinais superior e inferior); transversal (músculo transverso) e vertical.

Mucosa e corpúsculos gustatórios

O ápice e a região dorsal lingual, são recobertos por uma mucosa diferenciada. Nos 2/3 anteriores encontram-se papilas: folhadas, filiformes e

fungiformes. As primeiras são inúmeras e auxiliam na prensão do bolo alimentar. As demais contêm receptores nervosos para os estímulos químicos dos alimentos. O mesmo acontece com o “V” formado pelas papilas valadas (circunvaladas) ao longo do sulco terminal, pois essas papilas também são dotadas de corpúsculos gustatórios (Figura 7.17).

Na região orofaríngea, as tonsilas linguais estão presentes fazendo parte do anel linfático da região, como forma de mitigar o risco de entrada de infecções, em uma região tão exposta como a cavidade bucal. As tonsilas linguais são as outras integrantes do anel linfático da orofaringe.

Quadro 7.5 -Os músculos extrínsecos da língua*

MÚSCULO DA LÍNGUA	LOCALIZAÇÃO	AÇÃO PRINCIPAL
Genioglosso	Do tubérculo geni superior, abrindo-se em leque e se inserindo na raiz da língua.	Principal músculo da língua. Forma sua raiz. Importante na protração e depressão do órgão ao impedir que ela caia na orofaringe.
Hioglosso	Do corpo do osso hioide à lateral da raiz da língua	Retrusão da língua.
Estiloglosso	Do processo estiloide à lateral da língua.	Traciona a língua póstero-superiormente.
Palatoglosso	Une o palato mole à lateral da língua. Ocupa o arco palatoglosso.	Forma o istmo das fauces que se constringe durante a deglutição.

* Há autores que ainda reportam a existência do músculo “condroglosso”(Gardner, 1978).

Irrigação da língua

A língua está irrigada pela artéria lingual, através de seus ramos dorsais linguais (para a parte orofaríngea) e como artéria profunda da língua.

A drenagem venosa é provida pelas veias linguais que recebem as veias dorsais linguais e profunda da língua (ou veia ranina- pelo dorso da língua se “assemelhar a uma rã”). As veias linguais podem se unir às submentuais, mas geralmente desembocam na jugular interna, se unindo, ou não, à facial antes.

Inervação da língua

Por ser um órgão tão complexo e tão multifuncional, a língua tem em sua inervação um conjunto de nervos envolvidos (Figura 7.19): a) Inervação motora (músculos extrínsecos e intrínsecos)- NCXII;

b) Inervação sensitiva dos 2/3 anteriores- Nervo lingual- NC V³;

c) Inervação sensitiva do 1/3 posterior- NC IX;

d) Inervação gustatória 2/3 anteriores- corda do tímpano do NC VII;

e) Inervação gustatória 1/3 posterior - NC IX.

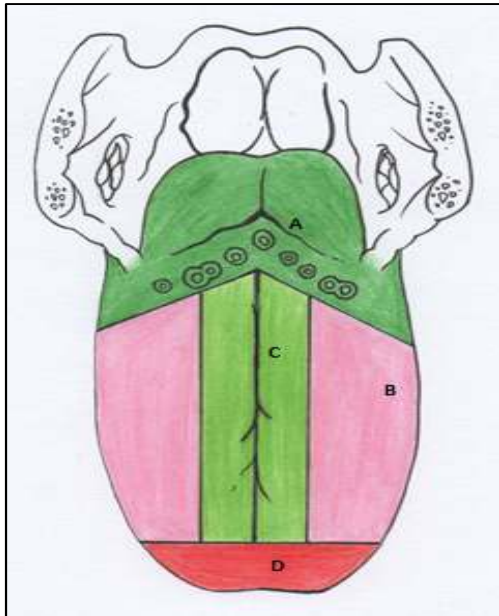


FIGURA 7.20- A DRENAGEM LINFÁTICA DA LÍNGUA. EM (A)- PORÇÃO FARÍNGICA QUE DRENA PARA OS LINFONODOS CERVICAIS PROFUNDOS SUPERIORES. C- A REGIÃO MEDIANA DO CORPO, PARA OS CERVICAIS PROFUNDOS INFERIORES CONTRALATERAIS ; D- ÁPICE, PARA OS LINFONODOS SUBMENTUAIS, E B-, AS REGIÕES LATERAIS DO CORPO PARA OS LINFONODOS SUBMANDIBULARES. CRÉDITO: LARA BISAGGIO

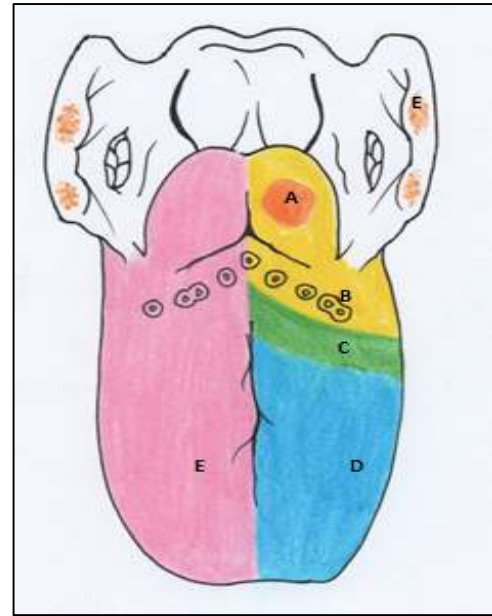


FIGURA 7.19- INERVAÇÃO DA LÍNGUA. B- AFERENTES GERAIS E ESPECIAIS (PALADAR) NERVO GLOSSOFARÍNGEO; A- AFERÊNCIA ESPECIAL PELO NERVO LARÍNGEO INTERNO (NC X); C- REGIÃO DE SOBREPOSIÇÃO DE INERVAÇÃO; D- AFERÊNCIA ESPECIAL – CORDA DO TÍMPANO (NC VII) E GERAL – NERVO LINGUAL (NC V³); E- MOTRICIDADE- NC XII.

Drenagem linfática da língua

A drenagem linfática lingual é *suis generis*. Sua porção orofaríngea (ou base) drena para os linfonodos cervicais profundos superiores.

Um carcinoma no ápice da língua apresenta um prognóstico melhor, que um carcinoma de igual tamanho e classificação, localizado na base da estrutura. O ápice drena para o grupo submental e a linfa ainda passará por várias cadeias e grupos de linfonodos até atingir os cervicais profundos inferiores, ao passo que uma lesão da base enviará metástases diretas para os referidos linfonodos, dois níveis clínicos à frente, logo atingirá as veias com maior rapidez.



A região mediana do corpo (raiz), para os cervicais profundos inferiores contralateralmente, e o ápice para os linfonodos submentuais. As regiões laterais do corpo têm os linfonodos submandibulares como alvo na drenagem (Figura 7.20).

Drenagem linfática da língua e os carcinomas

A drenagem linfática diferenciada da língua assume uma importância ímpar no diagnóstico e prognóstico dos carcinomas da estrutura, pois de acordo com a posição do tumor, pode-se estimar os locais de metástase, assim como fazer um prognóstico da evolução da lesão.

Dentes

Os dentes são estruturas mineralizadas, formadas por um tipo especial de tecido conjuntivo mineralizado, a dentina (hidroxiapatita + colágeno). A porção do dente que se projeta na boca é a coroa e sua dentina é recoberta pelo esmalte, tecido formado por uma parte orgânica, a queratina, e, em mais de 90%, por fosfato de cálcio. Sua porção presa aos alvéolos é a raiz, onde a dentina é recoberta por um tecido semelhante ao osso, o cimento, no qual se inserem fibras colágenas responsáveis pela fixação do dente no alvéolo. Uma depressão marca a separação da raiz e da coroa, o colo. No interior do dente, há uma cavidade preenchida por vasos, nervos e tecido frouxo, a polpa dental, ocupando a câmara coronária e o canal radicular, como mostra a figura 7.21.

Na mandíbula e na maxila estão alojados os dentes, inseridos em cavidades ósseas, os alvéolos, que em conjunto formam o processo alveolar desses ossos. Processos esses, cobertos por um mucoperiósteo, as gengivas, com função de proteção ao elemento dentário.

Na espécie humana, há duas dentições, uma decídua e outra permanente. Os decíduos, em número de 20, apresentam-se em: 8 incisivos, 4 caninos e 8 molares. Aproximadamente aos 6 anos de idade, esses dentes começam a se esfoliar e são substituídos por dentes permanentes. Esse processo marca o início de uma transição da dentição mista para a

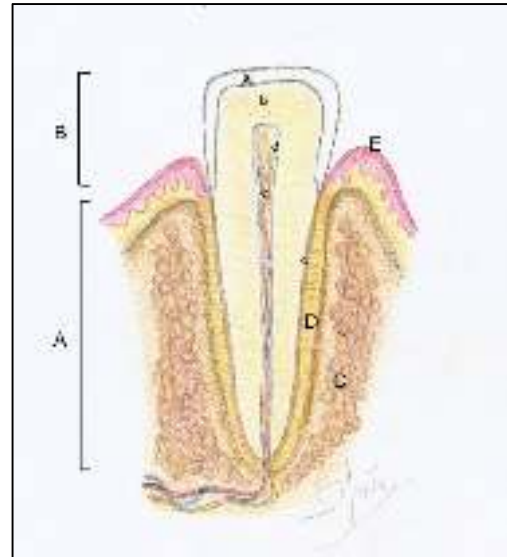
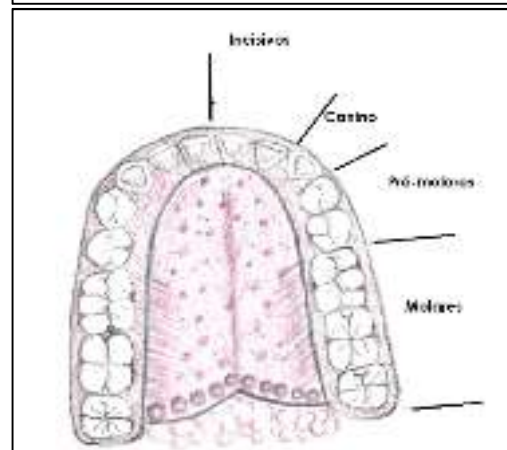
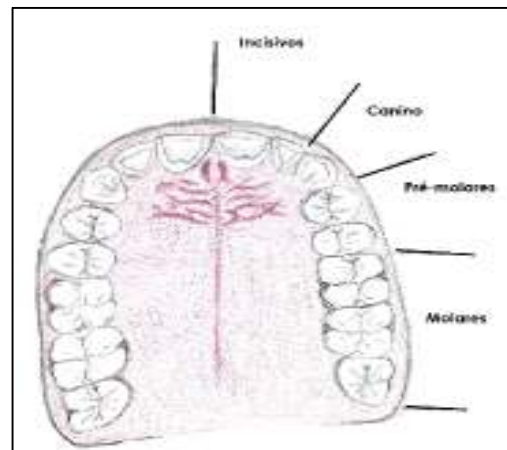


Figura 7.21: Secção de um dente em seu alvéolo (à esquerda. A- Raiz; B- Coroa; C- Alvéolo (osso alveolar); D- Ligamento periodontal; E- Gengiva. Esmalte recobrendo a coroa (a); Dentina (b); Cimento (c) e a Polpa (d), com seu feixe vásculo-nervoso (e).



Figuras 7.22 A e B- Arcadas: superior (acima) e inferior (abaixo). Crédito: Sérgio Murta.

permanente, até os 12 anos, com a esfoliação do último dente decíduo, permanecendo somente dentes permanentes. A dentição permanente é formada por 32 dentes, sendo 8 incisivos, 4 caninos, 8 pré-molares e 12 molares (Figuras 7.22 A e B).

Gengivite e periodontite

As gengivas, o osso do processo alveolar e o ligamento que prende o dente ao osso formam o periodonto. Condições inflamatórias e/ou infecciosas que acometem esses tecidos são as gengivites (quando restritas às gengivas), e a periodontite, se a doença avançar e atingir o osso e o ligamento periodontal.

A periodontite, que às vezes se inicia como uma gengivite, pode determinar a mobilidade e até a perda dos dentes envolvidos no processo patológico.

Diferenças topográficas da estrutura óssea alveolar

Cárie dentárias

As cáries são doenças desmineralizantes dos dentes causadas por uma bactéria chamada *streptococcus mutans* e muito relacionada a fatores hereditários e principalmente nutricionais (dieta rica em açúcar). Inicialmente as bactérias destroem a porção mineralizada do esmalte e, em seguida, a parte orgânica é removida. Ao chegar à dentina, a cárie pode provocar sensibilidade e, ao atingir a polpa, causa no paciente dores agudas.

Os dentes ocupam os alvéolos dentários, e o conjunto desses forma os processos alveolares na mandíbula e na maxila. No entanto, há uma diferença significativa quanto à relação das raízes com o osso adjacente.

Destacamos a extremamente delgada tábua óssea vestibular dos incisivos inferiores, como a espessa cortical vestibular dos molares do arco inferior.

De forma semelhante, na região anterior da maxila, vemos a relação das raízes dos incisivos com a cavidade nasal, somada à uma fina cortical óssea vestibular. Na região palatina dos dentes incisivos superiores, e na lingual dos incisivos inferiores a espessura óssea é maior, também.

Na região molar, a situação se apresenta com a maior espessura da tábua óssea palatina nos molares superiores, e uma grande fragilidade pelo lado lingual, nos molares inferiores. Mesmo a densidade óssea mandibular sendo maior, com uma maior presença de osso cortical, essa condição requer muito cuidado na operatória.

Há que se notar, que seguindo os conceitos e princípios de oclusão dentária, os dentes apresentam inclinações no alvéolo, denotando, em conjunto, as chamadas curvas de Spee e de Wilson (laterolateral e anteroposterior, respectivamente).

Essas inclinações da raiz (chamadas de torque em Ortodontia) são variáveis e medidas em ângulos do longo eixo do dente em relação à direção do processo alveolar.

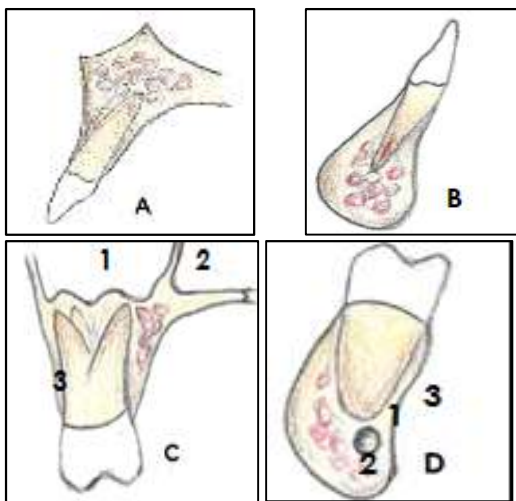


Figura 7.23-A relação dos dentes com os processos alveolares. Em A- Incisivo superior- notar a delgada tábua óssea vestibular; B- Incisivo inferior- a vestibular óssea ainda mais fina; C- Molares superiores- observar a tábua vestibular delgada (3), a relação das raízes com o seio maxilar (1), com a cavidade nasal(2) e a inclinação do dente para palatina (torque palatino da coroa); D-Molar inferior- Inclinado para lingual(torque lingual) com uma estreita relação da raiz com o canal da mandíbula (2), e a fragilidade da tábua óssea lingual(1). Notar também uma depressão por lingual, a fóvea submandibular (3).

Os incisivos são inclinados para vestibular (superiores e inferiores). As coroas dos molares superiores se inclinam para a palatina, assim como a dos pré-molares, delineando um corredor bucal (relação com as boche-

chas), em seu torque em massa. A íntima relação dos molares superiores com os seios maxilares, de cada lado, é de extrema importância.

Na arcada inferior, o torque progressivo coloca uma inclinação lingual gradualmente maior de pré-molares até os segundos molares. Nesta região é importante se observar a relação das raízes molares com a fóvea submandibular subjacente, assim como a proximidade das raízes com o feixe vasculho-nervoso no canal mandibular.

Glândulas salivares

A saliva é o produto das glândulas salivares e sua composição contém mucina, que lubrifica o bolo alimentar facilitando a digestão, enzimas digestivas (amilase), atuando no início da degradação dos polissacarídeos em monossacarídeos e também enzimas antibacterianas, diminuindo e equilibrando a flora bucal. As glândulas salivares podem ser agrupadas em 3 pares de grandes glândulas: as parótidas, as submandibulares e as sublinguais (Figura 7.27) e em diminutas outras distribuídas pela mucosa do lábio e do palato (as salivares menores).

Para comprovar a existência dessas glândulas, basta secar suavemente o lábio ou o palato e esperar alguns segundos. Diminutas gotas de saliva aparecerão...



Glândula Parótida

A glândula parótida, a maior das glândulas salivares se localiza posterior, medial e lateralmente ao ramo mandibular, como se o abraçasse. Seu leito, conhecido anatomicamente como região parotídea assume uma grande importância, não só pela função da glândula por excelência, mas pelo seu conteúdo.

A parótida possui um ápice, voltado inferiormente, uma base, superior, uma parte lateral, externa ao masseter, uma superfície anterior, sulcada pela mandíbula, que a divide em lábios medial e lateral. Este último, aparentemente se mostrando como uma glândula parótida acessória. Sua superfície posterior se relaciona com o meato acústico externo e a medial contacta com a faringe.

Um conteúdo digno de nota, não só no sentido anatômico, mas também no cirúrgico e no clínico, se apresenta dentro da glândula. Conteúdo esse, que deve ser do conhecimento do profissional e considerado em detalhes nos procedimentos cirúrgicos da glândula, e em cirurgias ortognáticas:

- a) a veia temporal superficial que se une à maxilar formando a veia retromandibular no interior da parótida; A retromandibular deixará a glândula pelo seu ápice, contribuindo para formar a jugular externa (divisão posterior) e se unindo à facial (divisão anterior), variavelmente (Figs 7.24 e 7.25).

- b) a artéria carótida externa também está em seu estroma (muitas vezes após originar a auricular posterior). A carótida externa se bifurcará em seus ramos terminais: maxilar e temporal superficial. Esta última ainda origina no interior da glândula um ramo, a artéria transversa da face, que se dirige anteriormente, sobre o masseter paralela ao ducto parotídeo (Figs 7.24 e 7.27). A temporal superficial deixa a glândula por sua base, e a maxilar por seu lábio medial, se dirigindo anteriormente, rente ao ramo mandibular-entre este e o músculo pterigóideo lateral.
- c) o nervo facial, que no interior glandular forma o plexo parotídeo. Os dois troncos principais desse plexo- cervicofacial e temporofacial - se ramificam em 5 nervos, que trocam fibras entre si, e se dirigem à face pela parte lateral da parótida, emergindo na borda anterior desta (Figura 7.24).
- d) seu volumoso ducto, o ducto parotídeo que descreve um trajeto retilíneo sobre o masseter até sua borda anterior, quando se flete em aproximadamente 90°, perfura o bucinador, e se abre no vestíbulo da boca a nível de 2.º molar superior, na papila parotídea. O ducto parotídeo pode ser sentido cerrando-se os dentes e palpando-o contra a borda anterior do músculo masseter (Fig.7.27).

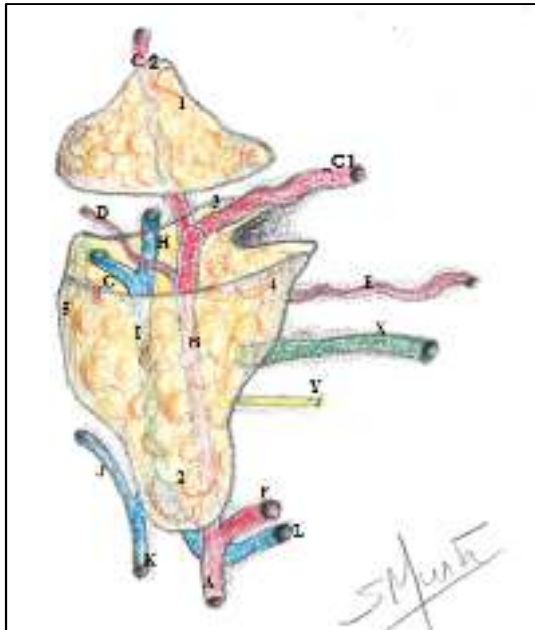


FIGURA 5.24- RELAÇÃO DAS ESTRUTURAS NOBRES PRESENTES NO INTERIOR DA PARÓTIDA, COM A GLÂNDULA. 1- BASE DA GLÂNDULA; 2- ÁPICE DA GLÂNDULA; 3-SUPERFÍCIE MEDIAL; 4- GLÂNDULA PARÓTIDA ACESSÓRIA (LATERAL) A- ARTÉRIA CARÓTIDA EXTERNA; B- CARÓTIDA EXTERNA NO INTERIOR GLANDULAR; C1- ARTÉRIA TEMPORAL SUPERFICIAL; C2- ARTÉRIA MAXILAR; D- ARTÉRIA AURICULAR POSTERIOR; E- ARTÉRIA TRANSVERSA DA FACE; F- ARTÉRIA FACIAL; G- VEIA MAXILAR; H- VEIA TEMPORAL SUPERFICIAL; I- VEIA RETROMANDIBULAR; J- VEIA AURICULAR POSTERIOR; K- VEIA JUGULAR EXTERNA; L- VEIA FACIAL (OBSERVAR SUA JUNÇÃO COM A DIVISÃO ANTERIOR DA RETROMANDIBULAR; X- DUCTO PAROTÍDEO; Y-RAMO BUCAL DO NERVO FACIAL.

As parótidas produzem uma secreção predominantemente serosa, compondo a saliva em conjunto com a secreção das submandibulares, sublinguais e glândulas labiais e palatinas.

Inervação

Por sua intimidade com o nervo auriculotemporal, a parótida tem a pele sobre sua estrutura inervada por este ramo trigeminal. O auriculotemporal também leva, a partir do gânglio ótico, as fibras secretomotoras para a estrutura glandular. A simpática – vinda do plexo nervoso sobre os ramos da artéria meníngea média, e a parassimpática- do petroso menor do glossofaríngeo (Figura 7. 26).

Desta forma, a glândula recebe, via trigeminal, inervação do NCIX e do gânglio cervical superior.

Parotidite e sialolitíases

Não é fácil de se localizar a abertura do ducto parotídeo na boca, porém, às vezes é necessária sua desobstrução, quando um sialolito (cálculo salivar) impede a drenagem da saliva. Nessa situação, ocorre um edema doloroso na região, à miúdo confundido com parotidite- infecção da parótida por um vírus conhecida popularmente como caxumba.

A posição da glândula é estratégica pois durante a mastigação ela é estimulada fisicamente e então libera sua secreção, a saliva, essencial no processo de lubrificação e digestão do bolo alimentar.



A secreção da saliva

As glândulas salivares irão secretar a saliva em diferentes consistências. Um estímulo parasimpático irá produzir uma secreção abundante, mais fluida, é a salivação normal, em condições fisiológicas de deglutição e etc. A secreção estimulada pelo simpático é mais viscosa, embora também abundante, e o estímulo acontece sempre em situações de estresse, perigo ou medo. Nessa situação, a ação da noradrenalina, desencadeia uma sensação de "boca seca".

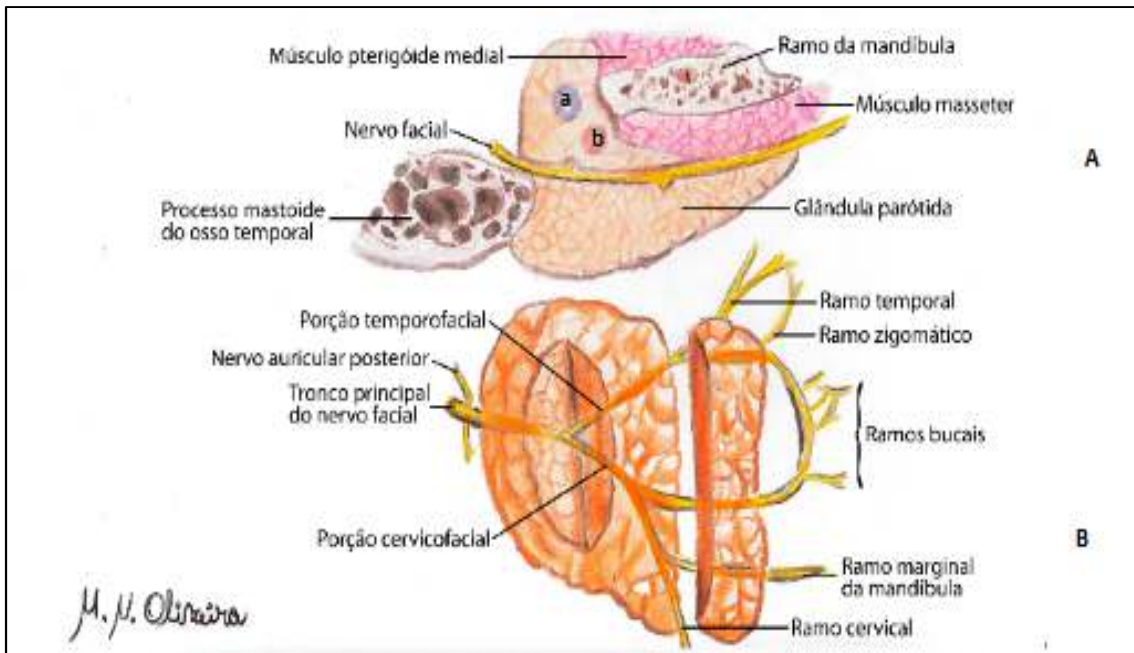


Figura 7.25- Glândula parótida em secção (A) e o plexo parotídeo (B). Observar os vasos sanguíneos presentes no estroma da glândula: a- veia retromandibular; b- artéria carótida externa.

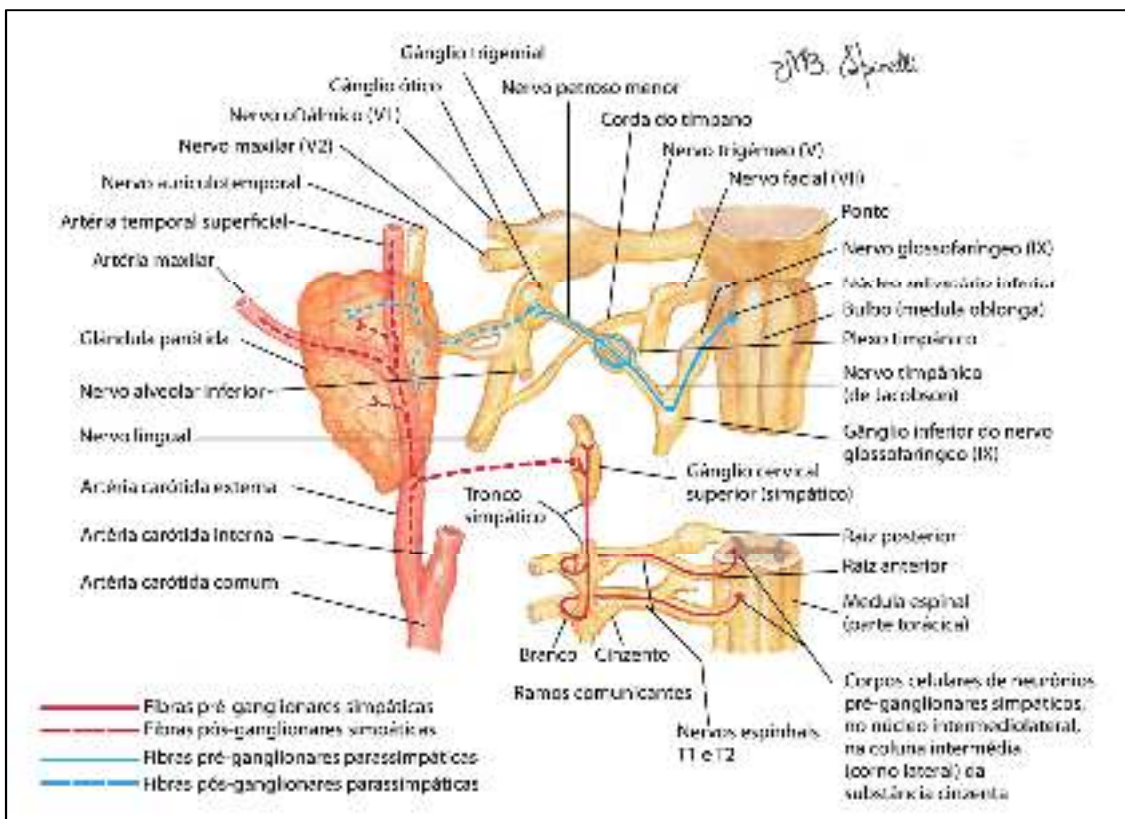


FIGURA 7.26- A INERVAÇÃO DA GLÂNDULA PARÓTIDA.

Glândula Submandibular

A glândula submandibular, por sua vez, produz uma secreção mucosa e serosa. Essa glândula está alojada na depressão do corpo da mandíbula, a fôvea submandibular, e abraça a borda posterior do músculo milo-hioide (figura 7. 27). O seu ducto, encoberto apenas pela mucosa do assoalho da boca, se abre lateralmente (de cada lado) ao frênulo lingual, na carúncula sublingual.

A glândula submandibular está intimamente relacionada com a artéria facial, que ao contornar a

borda inferior da mandíbula envolve essa glândula. Essa relação faz com que o plexo sobre a artéria facial ajude a inervar a submandibular e a sublingual com fibras secretomotoras simpáticas originadas do GCS.

As fibras parassimpáticas alcançam o gânglio submandibular pelo nervo lingual, que embora aferente, carrega fibras do nervo corda do tímpano, do NCVII, contendo essas fibras secretomotoras. Elas fazem sinapse no gânglio, e conjuntamente às simpáticas (que passam direto pelo gânglio), se dirigem à submandibular, à sublingual e às labiais inferiores.

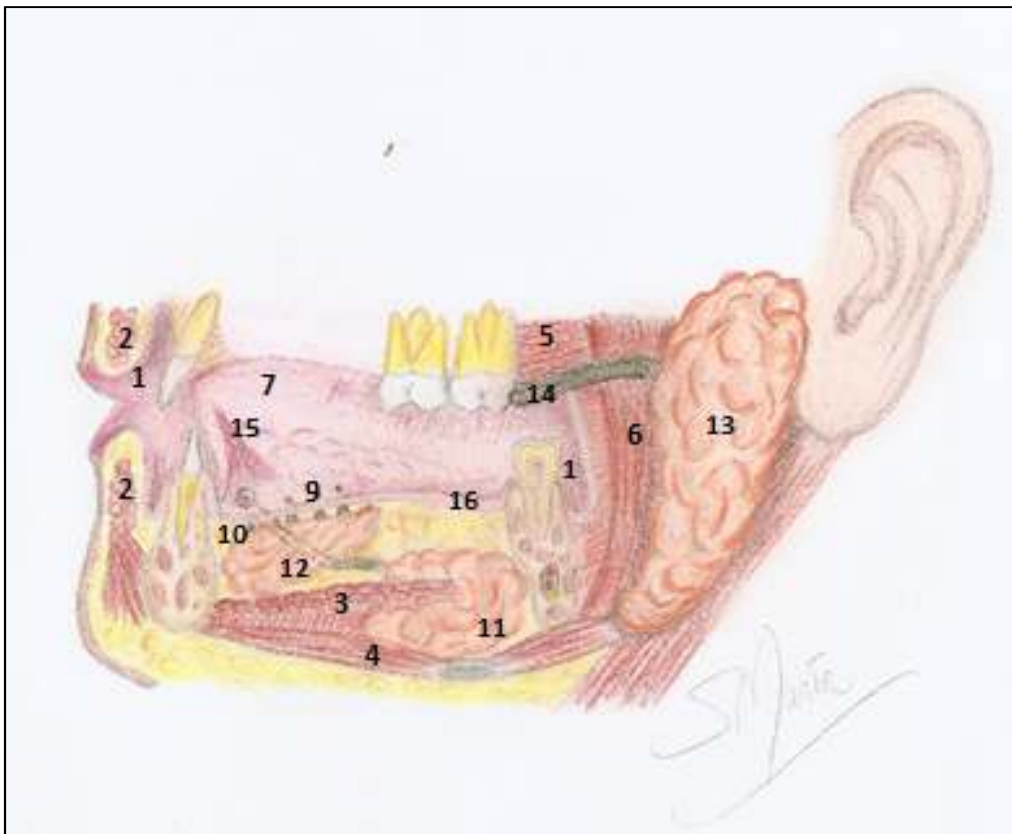


FIGURA 7.25- AS GLÂNDULAS SALIVARES. 1-VESTÍBULO DA BOCA (NAS REGIÕES ANTERIOR E BUCAL); 2- MÚSCULO ORBICULAR DO LÁBIO (NO LÁBIO SUPERIOR E INFERIOR); 3- MÚSCULO MILO-HIÓIDEO; 4- MÚSCULO DIGÁSTRICO; 5- MÚSCULO BUCINADOR (SECCIONADO); 6- MÚSCULO MASSETER. 7- LÍNGUA E FRÊNULO LINGUAL (15); 12- GLÂNDULA SUBLINGUAL COM OS DÚCTULOS SUBLINGUAIS, SE ABRINDO NAS PREGAS SUBLINGUAIS (9); 11- GLÂNDULA SUBMANDIBULAR COM O DUCTO SUBMANDIBULAR SE ABRINDO NA CARÚNCULA SUBLINGUAL (10); 13- GLÂNDULA PARÓTIDA, SE ABRINDO NA PAPILA PAROTÍDEA PELO DUCTO PAROTÍDEO (14); E 16- ASSOALHO MUCOSO DA BOCA.

Glândula Sublingual

A sublingual é a menor, das glândulas salivares maiores. Está localizada – de cada lado – no assoalho da boca, acima do milo-hióideo e coberta apenas pela mucosa do assoalho da bo-

ca. Cada glândula tem numerosos pequenos canais, os ductos sublinguais, que se abrem abaixo da língua em uma prega de mucosa, a prega sublingual, uma estrutura franjada lateral às carúnculas. Sua inervação é similar à da submandibular.

CONSIDERAÇÕES SOBRE A ANATOMIA DO OLHO E DA ORELHA

ORELHA

Guarnecida externamente pelo pavilhão auricular ou aurícula (antiga orelha) a chamada orelha (antigo ouvido) se divide em três partes: orelha externa, média e interna.

A onda sonora ao vibrar a membrana timpânica movimenta esses ossículos que por sua vez, transmitem à orelha interna essa onda amplificada, gerando movimentos nos líquidos aí contidos que provocam um estímulo nos órgãos de Corti, presentes no labirinto da orelha interna. Uma “falha” nessa transmissão pode resultar numa “surdez de condução” situação em que a onda sonora não chega a ser corretamente transmitida para a orelha interna.



Orelha externa

A orelha externa é formada pelo conduto auditivo (meato acústico externo) um canal que vai do poro acústico externo até a membrana timpânica. Esta está firmemente presa ao cabo do martelo (ossículo da audição) e quando é vibrada pela onda sonora, transmite ao ossículo esse movimento (Figura 8.1).

Orelha média

A orelha média é uma cavidade dentro da parte petrosa do osso temporal onde se encontram os ossículos da audição (martelo, estribo e bigoma). Ela se comunica com o processo mastoide do osso temporal por uma abertura o antro mastoideo, e com a faringe através da tuba auditiva- um dispositivo cartilaginoso que visa equilibrar a pressão externa e interna da orelha média, conforme será visto no estudo da faringe. A orelha média se comunica indiretamente com a orelha interna pelas janelas redonda e oval.

Orelha interna

A orelha interna se trata de um labirinto ósseo escavado dentro da parte petrosa do temporal, formando o vestíbulo e a cóclea. Dentro desse labirinto, que é preenchido pela perilinfa, se encontra o labirinto membranoso, preenchido pela endolinfa. O labirinto membranoso da parte vestibular é formado pelo sáculo, utrículo e ampolas além dos canais semicirculares. Eles contêm as cristas ampulares e

a mácula responsável por captar os movimentos da cabeça, informá-los ao SNC em forma de sensações de equilíbrio corporal.

O labirinto membranoso da parte coclear, o ducto coclear, contém o órgão de Corti cujas células quando estimuladas informam ao lobo temporal do cérebro o teor das ondas sonoras. Tanto a parte vestibular quanto a coclear são inervadas pelo nervo vestibulococlear (NCVIII).

A membrana timpânica é visível ao exame pelo otoscópio, ocasião em que o examinador pode suspeitar de um processo inflamatório e/ou infeccioso, dada à aparência dessa estrutura.

Ela é importantíssima na reverberação do som, e se for rompida, prejudica demasiadamente esse processo. Por exemplo, o som da voz humana (em média 60 decibéis) torna-se inaudível, por alguém cuja membrana timpânica foi lesada, o interlocutor terá que gritar...



Condução do som

As ondas sonoras, ganhando o conduto auditivo (meato acústico externo) fazem uma vibração na membrana timpânica. Esta, conectada ao martelo, o faz vibrar. O martelo, por sua vez, unido por uma junta sinovial à bigorna, que se liga ao estribo, transmite a onda.

A base do estribo está conectada intimamente à janela oval, que comunica a orelha média com a interna. Uma vez estimulado, o estribo fazendo um movimento de pistão, faz com que a perilinfa seja agitada, provocando deformações no ducto coclear e por conseguinte, uma movimentação na endolinfa pela rampa do vestíbulo. Isso estimula as células ciliadas do órgão de Corti, e o nervo vestibulococlear, então, capta essas vibrações.

A onda é direcionada (na rampa do tímpano) até a janela redonda, que obliterada por mucosa, permite a sua dissipação.

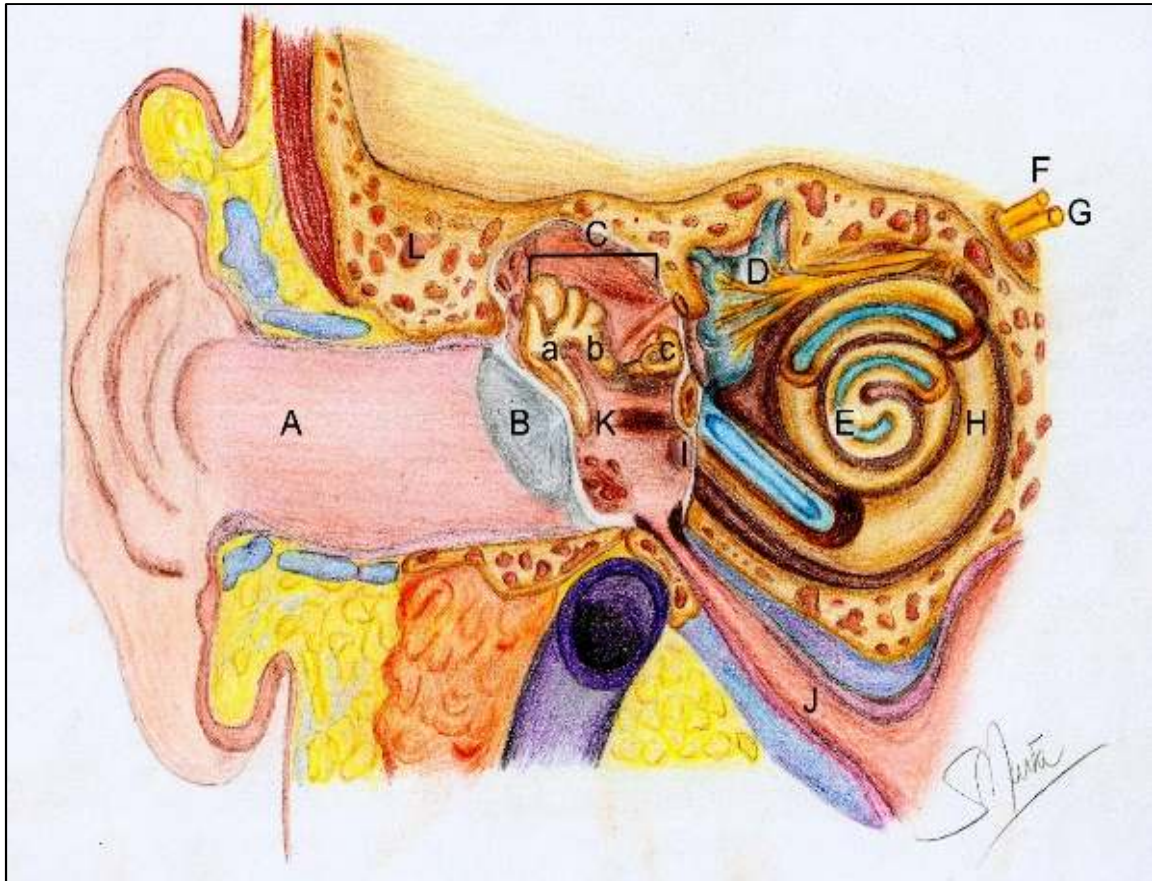


Figura 8.1- Corte coronal em uma orelha. A-Conduto auditivo; B- Membrana timpânica; C- Ossículos do ouvido: a- Martelo, bigorna e c-Estribo); D-Labirinto membranáceo vestibular; E- Ducto coclear. F- Nervo Vestíbulo –Coclear; G- Nervo Facial. H- Labirinto ósseo. I-Janela redonda. J-Tuba auditiva; K- Orelha média (cavidade timpânica), L- Adito- comunicação com as células mastoideas.

OLHO

Talvez esse seja o nosso sistema de sensações mais elaborado, e por isso mais fantástico. Os órgãos da visão, os olhos, são anatomicamente formados por três Camadas (ou túnicas) e pelo meio dióptrico.

Túnica externa

A camada mais externa corresponde à esclera (que forma os 5/6 posteriores do bulbo do olho), o “branco do olho”; e à córnea – pequena membrana transparente na região anterior do bulbo. Elas são anteriormente revestidas pela conjuntiva bulbar, uma finíssima membrana mucosa transparente (só vista quando se toma avermelhada, como na conjuntivite) e altamente nervada (Fig. 8.2).

Ceratocone

A córnea é transparente e permite-se ser atravessada completamente pelos raios luminosos. É essa membrana que pode ser afetada pelo ceratocone, tornando-se mais pontiaguda e muitas vezes carecendo ser substituída num transplante de córnea (devidamente doada *post mortem* e transplantada no receptor).

Túnica média

A túnica média do olho, ou vascular, é representada pela corióide e na região mais anterior pelo corpo uveal (corpos ciliares e íris). A corióide é também chamada de túnica pigmentada devido à sua coloração. A íris é a parte muscular e colorida do olho, e os corpos ciliares sustentam o cristalino.

A íris dá a “cor dos olhos” pois tem um epitélio pigmentado revestindo sua estrutura muscular que controla o tamanho da abertura circular central, a pupila. Esse controle permite em maior ou menor grau a entrada de raios luminosos pela abertura. Quando o músculo esfíncter da pupila se contrai, essa abertura diminui, quando o dilatador da pupila se contrai ela sofre midríase, ou seja, aumenta seu diâmetro, permitindo maior passagem de luz. É o que acontece quando vamos ao oftalmologista e usamos o “colírio midriático” para aumentar a abertura da íris e permitir a inspeção do fundo do olho pelo médico.



Túnica interna

A retina, membrana interna do olho é formada principalmente por células chamadas cones e bastonetes que formam dois estratos, ou camadas sobrepostas. Essas células se continuam com o nervo óptico que deixa a retina pelo disco óptico e se dirige ao telencéfalo levando os sinais luminosos para serem interpretados em nível cortical.

Descolamento de retina e DMRI

Por ser uma membrana dupla, a retina pode, devido a traumatismos, sofrer um “descolamento”, uma separação de suas duas camadas, comprometendo a visão. Ou ainda pode sofrer uma degeneração em sua mácula (degeneração macular relacionada à idade) muito comum em indivíduos senis, ocasião em que os cones são deteriorados tornando a visão progressivamente menos detalhada.

Meio Dióptico

O meio dióptico do olho contém além da córnea o humor aquoso; o cristalino e o corpo vítreo. Este último preenche quase todo o bulbo ocular e “condensa” a retina contra a corióide e permite a refração dos raios luminosos rumo à retina. O humor aquoso é produzido continuamente pelos corpos ciliares da túnica média e preenche as câmaras anterior e posterior antes de ser absorvido na esclera.

Glaucoma

A pressão desse humor aquoso nas câmaras do olho pode ser aferida e dita como “pressão intraocular” que quando aumentada pode levar ao glaucoma.

O cristalino, ou lente, é o responsável pela mudança de foco quando deixamos de observar um objeto distante e passamos a observar um mais de perto. Ele está preso aos músculos ciliares por fibras radiais.

Miopia e Hipermetropia

Se o bulbo do olho é mais curto Antero-posteriormente, a imagem se formará depois da retina, caracterizando a hipermetropia. Se o globo é por demais longo, a imagem se forma antes da retina, caracterizando a miopia.

Catarata e presbiopia

A globosidade da lente mudando ou diminuindo nos permite adequar o foco da visão. Uma perda nessa capacidade caracteriza a presbiopia, ou falta de acomodação visual, já a catarata afeta o cristalino tornando-o opaco e impedindo a refração da luz. Na cirurgia ele é retirado e uma lente artificial é implantada no olho.

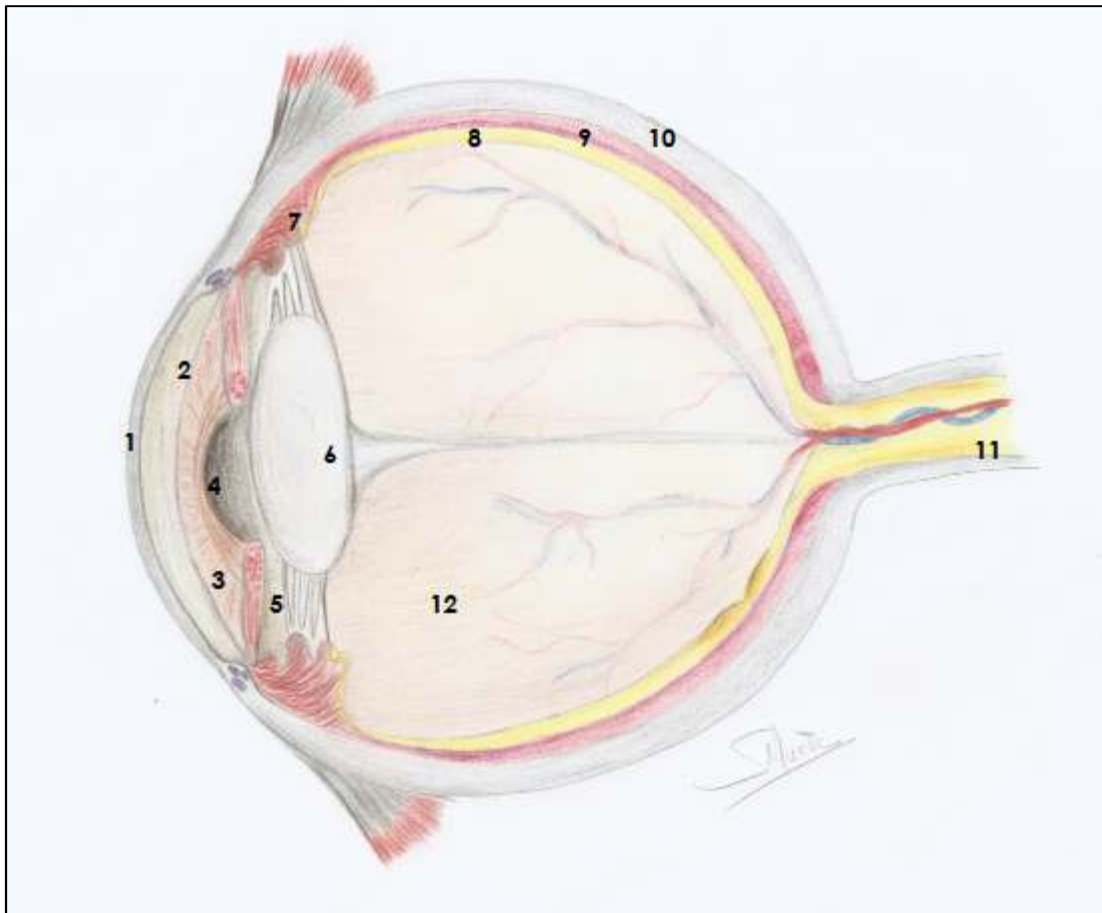


FIGURA 8.2- OLHO EM SECÇÃO. 1- CÓRNEA; 2-CÂMARA ANTERIOR; 3-ÍRIS (OBSERVAR OS MÚSCULO ESFÍNCTER E DILATADOR DA PUPILA. 4-PUPILA; 5-CÂMARA POSTERIOR; 6-CRISTALINO; 7-PROCESSO CILIAR COM OS MÚSCULOS CILIARES; 8-RETINA; 9- CORIÓIDE; 10- ESCLERA; 11- NERVO ÓPTICO (CONTENDO AS VEIAS E ARTÉRIA CENTRAL DA RETINA EM SEU INTERIOR; 12- CORPO VÍTREO PREENCHENDO A CAVIDADE.

REFERÊNCIAS E LEITURAS SUGERIDAS

Dângelo, JG; Fattini, CA: **Anatomia Humana Sistêmica e Segmentar**. 3ed. São Paulo: Atheneu, 2007.

Gardner, E: **Anatomia: Estudo Regional do Corpo Humano**. 4ed. Rio de Janeiro: Guanabara Koogan, 1998.

Gray, H. **Anatomia**. 29ed. Rio de Janeiro: Guanabara Koogan S.A., 1988.

Green MW: Headache. In Rowland LP, Pedley TA (ed): *Merritt's Neurology*, 12th ed.

Hecht-López, PC. Miranda, AL. Uso de Nuevos Recursos Tecnológicos en la Docencia de un Curso de Anatomía con Orientación Clínica para Estudiantes de Medicina. *Int. J. Morphol.* vol.36 (3):821-826. Temuco. 2018.

Hutchins JB, Naftel JP, Ard MD: The cell biology of neurons and glia. In Haines DE (ed): *Fundamental Neuroscience*, 4th ed. Saunders/Elsevier, 2012.

Kiernan JA: *Barr's the Human Nervous System: An Anatomical Viewpoint*, 9th ed. Baltimore, Lippincott Williams & Wilkins, 2008.

Latarjet, M: **Anatomia Humana**. 2ed. V1/V2. São Paulo: Panamericana, 1996. Machado A. Machado LH: **Neuroanatomia Funcional**. Rio de Janeiro/São Paulo: Atheneu, 3. Ed. 2103.

Maciel, SM, Furtado MCV: **Anatomia Humana: Roteiro para estudo prático Ciências Biológicas, Educação Física, Enfermagem, Farmácia e Bioquímica e Odontologia**. Juiz de Fora: Editar, 1 ed. 2001.

Maciel, S M, Furtado MCV: **Anatomia Humana: Roteiro para estudo prático Fisioterapia**. Juiz de Fora: Editar, 1 ed. 2001.

Maciel, S M e cols: **Contextualizações e Aplicações Clínicas em Anatomia Básica**. Juiz de Fora: Ed Suprema, 1 ed. 2020.

Maciel, S M e cols: **Contextualizações e Aplicações Clínicas em Anatomia Básica- e Book**. Juiz de Fora: Ed Suprema, 1 ed. 2020.

Moore, KL, Dalley, F., Agur, M.R. *Anatomia Orientada para a Clínica*, 8ª ed. GuanabaraKoogan, 07/2018. VitalBook file.

Moore KL, Persaud TVN and Torchia MG: *The Developing Human: Clinically Oriented Embryology*, 9th ed. Philadelphia, Saunders/Elsevier, 2012. Swartz MH: *Textbook of Physical Diagnosis, History and Examination*, 6th ed. Philadelphia, Saunders/Elsevier, 2009.

Moreno, LR: Mapa conceitual: ensaiando critérios de análise. *Ciência & Educação Bauru*, v.13, n. 3, p. 453-463, 2007. Disponível em: <<https://doi.org/10.1590/S1516-73132007000300012>>. Acesso em: 29 Mar. 2018.

Netter, FH: **Atlas de Anatomia Humana**. 7ed. Rio de Janeiro: Elsevier, 2019.

Prometheus. atlas de anatomia - 3 volumes, 1ed, Guanabara koogan, 2007.

Salter RB: *Textbook of Disorders and Injuries of the Musculoskeletal System*, 3rd ed. Baltimore, Lippincott Williams & Wilkins, 1999.

Standing S (ed.): *Gray's Anatomy: The Anatomical Basis of Clinical Practice*, 40th British ed. New York, Churchill Livingstone, 2008.

Silva, JH; Foureaux, G; Sá, MA; Schetino, LPL & Guerra, L B: O ensino aprendizagem da anatomia humana: avaliação do desempenho dos alunos após a utilização de mapas conceituais como uma estratégia pedagógica. *Ciência & Educação*. 24(1), 95-110. Bauru, 2018.

Snell, RS: *Anatomia clínica para estudantes de Medicina*, 5ed. Guanabara Koogan, 2000.

Spence, AP: *Anatomia Humana Básica*, 2ed. Manole, 1991.

Sobotta. *Atlas de Anatomia Humana*, 24ed. 3vol. Rio de Janeiro: Guanabarkoogan, 2018.

ISBN: 978-65-87440-09-5

CRL



9 786587 440095



UNIVERSIDADE
FEDERAL DE JUIZ DE FORA



SUPREMA
Faculdade de Ciências Médicas e da Saúde
de Juiz de Fora